

Miocarditis aguda, manifestación inusual de loxoscelismo visceral

Acute myocarditis, unusual manifestation of visceral loxoscelism.

Ana Priscila Hernández-Ortega,¹ Maura Cecilia González-Guerrero,² Jaime Arias-Amaral,³ José Manuel Becerra-Martínez⁴

Resumen

ANTECEDENTES: El loxoscelismo es un cuadro clínico resultante de la mordedura de la araña del género *Loxosceles*, constituye un importante problema de salud pública en varios países latinoamericanos, incluido México.

CASO CLÍNICO: Paciente masculino de 31 años con loxoscelismo, padeció miocarditis aguda como manifestación inusual. También tuvo insuficiencia orgánica múltiple y, a pesar del pronóstico desfavorable, tuvo buen desenlace.

CONCLUSIONES: Se necesitan ensayos para implementar criterios diagnósticos que requieran estudios de laboratorio, como marcadores de hemólisis y concentraciones de esfingomielinasa D.

PALABRAS CLAVE: *Loxosceles*; antiveneno; lesión renal aguda; infecciones; insuficiencia multiorgánica.

Abstract

BACKGROUND: Loxoscelism is a clinical picture resulting from the bite of the spider of the genus *Loxosceles*, it constitutes an important public health problem in several Latin American countries, including Mexico.

CLINICAL CASE: A 31-year-old male patient with diagnosis of loxoscelism, presenting acute myocarditis as an unusual manifestation and multiple organ failure. Despite of an unfavorable prognosis, outcome was good.

CONCLUSIONS: Studies are needed to implement diagnostic criteria that require laboratory studies, such as markers of hemolysis and sphingomyelinase D concentrations.

KEYWORDS: *Loxosceles*; Antivenom; Acute kidney injury; Infections; Multiorgan failure.

¹ Internista adscrito al servicio de Terapia intermedia de Medicina interna.

² Médico residente de primer año de Medicina interna.

³ Jefe de servicio de Medicina interna. Hospital General de Occidente, Secretaría de Salud, Jalisco, México.

⁴ Cardiólogo, imagen cardiaca. Miembro Honorario del Instituto Cardiovascular San Carlos, Madrid, España.

Recibido: 30 de octubre 2019

Aceptado: 26 de mayo 2020

Correspondencia

Jaime Arias Amaral
jarias2009@hotmail.com

Este artículo debe citarse como: Hernández-Ortega AP, González-Guerrero MC, Arias-Amaral J, Becerra-Martínez JM. Miocarditis aguda, manifestación inusual de loxoscelismo visceral. Med Int Méx. 2021; 37 (5): 867-873.

ANTECEDENTES

El loxoscelismo es un cuadro clínico resultante de la mordedura de la araña del género *Loxosceles*, constituye un importante problema de salud pública en varios países latinoamericanos, incluido México. El veneno de la araña *Loxosceles reclusa* contiene esfingomielinasa D, causante de hemólisis y necrosis. La araña se distingue por su color marrón y la silueta oscura en forma de un violín invertido del cefalotórax; recibe nombres como araña parda, marrón, viuda marrón o violinista; muerde cuando se siente atacada y lo hace una sola vez; es más letal el veneno de la hembra; mide de 0.6 a 2 cm y se le encuentra en lugares oscuros, mal ventilados o de difícil acceso.¹

El veneno de esta araña es dermo-necrótico y viscerotóxico.² El principal componente tóxico es la esfingomielinasa D, que interactúa con las membranas celulares y otros elementos tisulares desencadenando alteraciones que implican el sistema del complemento y la activación de neutrófilos.³

La forma más común del envenenamiento es el loxoscelismo local o cutáneo (90%); se caracteriza por dolor, edema y eritema en las primeras 6 a 8 horas de la mordedura, que progresa a un halo de vasoconstricción e isquemia alrededor de la lesión. El dolor es intenso y los síntomas generales incluyen fiebre y eritema generalizado.⁴ El loxoscelismo sistémico o visceral (10%) que se acompaña de alteraciones metabólicas, daño renal agudo, pulmonar y hematológico (anemia hemolítica y trastornos de la coagulación) es letal en más del 15% de los casos. Se manifiesta en 6 a 24 horas después de la mordedura y generalmente es precedido por fiebre. La principal causa de muerte en estos pacientes es insuficiencia renal aguda y coagulación intravascular diseminada.^{5,6}

CASO CLÍNICO

Paciente masculino de 31 años, originario y residente de Trinidad García de la Cadena, Zacatecas, de ocupación campesino, sin antecedentes patológicos de importancia. Acudió al servicio de Urgencias 48 horas después de haber iniciado su padecimiento actual, refirió que durante la expedición a campo abierto tuvo dolor intenso y progresivo, tipo pulsátil en la cara lateral externa del tobillo izquierdo, acompañado de edema progresivo ascendente; no acudió a recibir atención médica. Un día después se agregó en el sitio de la mordedura una lesión de flictena con coloración rojiza-violácea y fiebre intermitente de 38.5°C. **Figura 1**

A su ingreso al servicio tenía presión arterial de 80/50 mmHg, frecuencia cardiaca de 102 lpm, frecuencia respiratoria de 17, temperatura de 38.9°C. Neurológicamente estaba íntegro, el sistema cardiopulmonar sin afectación, abdomen sin alteraciones. Se observó una placa violácea con vesícula de contenido hemorrágico y seroso con piel circundante violácea, con edema e hiperemia. El ultrasonido Doppler venoso de la extremidad afectada descartó trombosis venosa. Los estudios paraclínicos a su ingreso (48 horas después de la mordedura) arrojaron: creatinina 0.92 mg/dL (TFG MDRD 104.61), urea 102 mg/dL, sodio 136 mmol/L, potasio 3.15 mmol/L, cloro 94.8 mmol/L, calcio 7.5 mg/dL, Mg 2.2 mg/dL, fósforo 2.8 mg/dL, hemoglobina 15 g/dL, hematócrito 41.8%, plaquetas $59 \times 10^3/\mu\text{L}$, leucocitos $54.5 \times 10^3/\mu\text{L}$, neutrófilos 90.6%, procalcitonina 67.5 ng/dL. Pruebas de función hepática: bilirrubina total 8.03 mg/dL, bilirrubina directa 7.42 mg/dL, bilirrubina indirecta 0.61 mg/dL, ALT 48 U/L, AST 37 U/L, deshidrogenasa láctica 163 UI/L, albúmina 2.8 g/dL fosfatasa alcalina 168 UI/L, GGT 146 UI/L. Perfil de coagulación: TP 18.4 seg, TTP 35.6 seg, INR 1.33 seg.

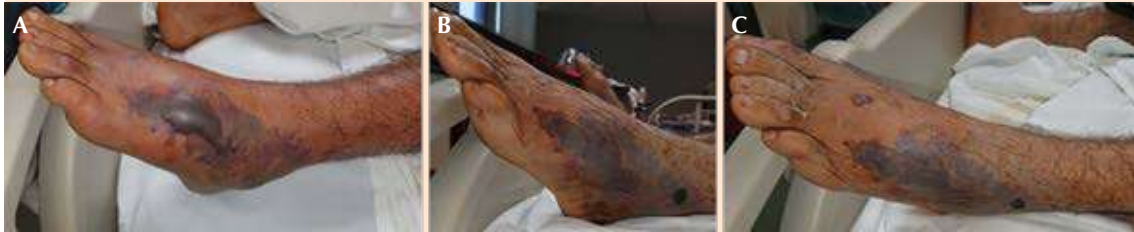

Figura 1. A. Lesión inicial. B y C. Mejoría clínica posterior al periodo de sepsis.

Se trató con líquidos altos, antimicrobiano empírico con carbapenémico y vancomicina. El paciente tuvo evolución tórpida con hipotensión resistente a líquidos, por lo que requirió la administración de vasopresores; se trasladó a la unidad de cuidados intermedios en donde se administró faboterápico tres días después de la mordedura de araña. Al tercer día del ingreso al hospital (5 días posteriores a la mordedura de araña), el paciente tuvo datos de dificultad respiratoria aguda, con datos clínicos y radiográficos de edema agudo pulmonar, así como acidosis respiratoria e hipoxemia, por lo que requirió apoyo con inotrópicos y ventilación mecánica invasiva. Tuvo, además, oliguria y aumento de azoados de manera progresiva requiriendo terapia renal de reemplazo continuo. Se tomaron enzimas cardíacas que reportaron CK 183 UI/L, CKMB 78 UI/L, troponina 15.4 ng/mL, péptido natriurético cerebral (BNP) 1086.6 ng/mL. Electrocardiograma con inversión de la onda T sugerente de isquemia, por lo que se solicitó ecocardiograma transtorácico (**Figura 2**), mismo que reportó disfunción sistólica severa del ventrículo izquierdo sin alteraciones de la contractilidad de algún sitio con función del ventrículo derecho conservada y sin alteraciones en la morfología o función de válvulas, por lo que se descartaron datos de isquemia miocárdica. En la resonancia magnética cardíaca el realce tardío de gadolinio pudo distinguir del de la miocardiopatía isquémica. **Figura 3**

Después del destete de aminas y habiendo descartado isquemia miocárdica, se inició tratamiento de insuficiencia cardíaca con digoxina y beta-bloqueador selectivo. Se retiró la ventilación mecánica invasiva. Por mejoría clínica, así como por el descenso de marcadores de inflamación y función renal sin afectación, se decidió el egreso del paciente de la unidad de cuidados intermedios y pasó a hospitalización a cargo del servicio de Medicina interna. No se logró aislar ningún microorganismo porque los cultivos se reportaron negativos, por lo que al haber mejoría clínica y procalcitonina negativa, se decidió desescalar el tratamiento antimicrobiano con clindamicina vía oral y el paciente fue egresado a su domicilio después de 20 días de hospitalización.

DISCUSIÓN

En 2015 la Secretaría de Salud informó la presencia de la araña violinista en México, en especial en las zonas cálidas, aunque no se cuenta con cifras específicas del número de muertes que causa. En México, incluso el 11% de las intoxicaciones secundarias al veneno de animales corresponde a las mordeduras de araña y por cada 1000 casos, 100 requieren hospitalización. Por no ser una enfermedad de notificación obligatoria y existir escasos reportes a modo de casos clínicos, se desconoce su verdadera incidencia, pero se mencionan 3 a 5 mil mordeduras al año.

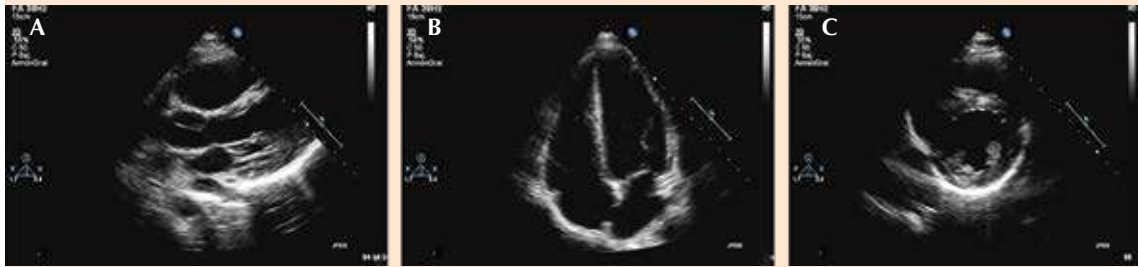


Figura 2. Ecocardiograma transtorácico. **A.** Disfunción sistólica severa del ventrículo izquierdo FeVI 32% con patrón diastólico normal. **B.** Válvulas de morfología y función normal. **C.** Hipocinesia generalizada.

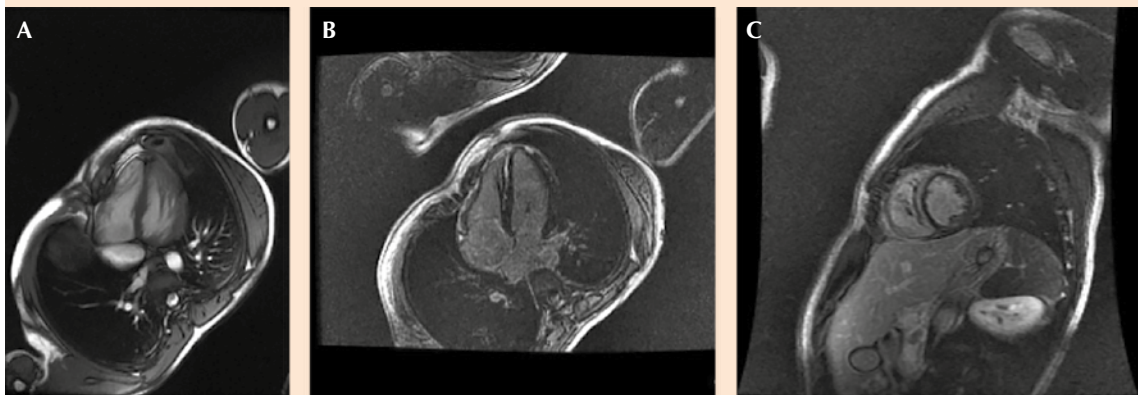


Figura 3. Resonancia magnética de corazón. **A.** Realce temprano parcheado y multifocal que no afecta el endocardio. Realce tardío parcheado de predominio en la pared lateral de VI originado en la porción epicárdica: patrón de estría medio-parietal en septo IV basal. **B.** Aumento focal o difuso de la intensidad de señal en secuencias STIR o potenciadas en T2. **C.** Alteración de la contractilidad segmentaria en SSFP: menor que realce.

En nuestro país, los estados con mayor registro de araña violinista son Guanajuato, Jalisco y el Estado de México.⁷ El paciente en cuestión provenía de un lugar endémico, y, aunque la mayor parte de las mordeduras de araña violinista se reportan en casa habitación, en el caso comunicado había exposición a zonas en donde la araña también habita. Es difícil lograr la visualización de la araña, por lo general no existe dolor al momento de la mordedura; éste

se produce a medida que evoluciona la lesión y es secundario a isquemia, luego de 2 a 18 horas. Cuando no es así, el paciente puede referir un dolor único, súbito y lancinante. En las primeras horas el cuadro puede no ser muy característico y confundirse con otras picaduras o mordeduras de insectos, celulitis, forúnculos, herpes simple infectado, herpes zoster, penfigoides, eritema multiforme, eritema migratorio, equimosis por traumatismos, entre otros.

Una buena anamnesis y evaluación clínica son los únicos procedimientos de diagnóstico actuales.⁸ No existe prueba de laboratorio que ayude a establecer el diagnóstico temprano de esta mordedura, pero, según la evolución clínica, es conveniente solicitar: biometría hemática completa, recuento de plaquetas, pruebas de coagulación, examen general de orina, pruebas de función hepática y renal, un frotis de sangre periférica y cultivo de la secreción.⁹ En el caso del paciente, al momento del ingreso hospitalario, luego de 48 horas de evolución, ya mostraba datos de respuesta inflamatoria y sepsis con posterior estado de choque y datos de hipoperfusión severa, compatible con afección sistémica, pero sin datos de hemólisis.

Al momento no hay experiencias clínicas adecuadas que permitan evaluar la eficacia del suero heterólogo en el manejo del loxoscelismo.¹⁰ En la actualidad se necesitan ensayos prospectivos y controlados, pero, por la naturaleza de los accidentes, se produce demora en el diagnóstico, lo que dificulta la ejecución de un buen diseño que repercuta en la conducta terapéutica.

El antiveneno está indicado dentro de las primeras 72 horas, en este caso no fue administrado debido a que en nuestro país el faboterápico específico no se encuentra disponible en todas las unidades hospitalarias.¹¹

Malaque y colaboradores analizaron varios pacientes diagnosticados con loxoscelismo hemolítico cutáneo y reportaron sus datos clínicos y de laboratorio obtenidos durante las semanas 1 y 2 después de la picadura. La hemólisis masiva se observó solo en 2 casos, pero se registraron concentraciones elevadas de bilirrubina sérica y LDH,¹² como en el caso de nuestro paciente. Sin embargo, la lesión renal aguda solo se produjo en pacientes con hemólisis masiva, lo que sugiere que la lesión renal aguda es poco frecuente y ocurre exclusivamente en pacientes

con hemólisis masiva a diferencia del caso que nos compete, la lesión renal aguda no se relacionó con hemólisis, sino con sepsis, lo que sugiere que la sobreinfección bacteriana del sitio de la herida local es una consideración importante en esta población.

En la bibliografía no se menciona la hemofiltración como parte del tratamiento del loxoscelismo visceral o sistémico; sin embargo, en nuestro paciente se observó mejoría significativa luego de haber iniciado el tratamiento con terapia continua de sustitución renal, lo que sugiere la necesidad de realizar estudios para evaluar la efectividad de la hemofiltración como coadyuvante del tratamiento en la disminución de toxinas en el paciente con afección sistémica por loxosceles.

Kimori-Okamoto y su grupo, utilizando modelos *in vitro* e *in vivo* en células de ratón intoxicados con toxina de araña *Loxosceles*, evaluaron la posible participación de metaloproteinasas endógenas. Los resultados publicados indican que, en caso de loxoscelismo sistémico, la afectación renal se anuló mediante la administración de tetraciclina porque ésta inhibe la participación de metaloproteinasas que ocasionan apoptosis de las células renales.¹³

Los esteroides se han prescrito para prevenir la insuficiencia renal y la hemólisis, pero su eficacia está sujeta a debate. Otros tratamientos que pueden considerarse son la dapsona, el oxígeno hiperbárico y la escisión quirúrgica.¹⁴ Debido a que se han atribuido efectos adversos a la administración de dapsona, como hemólisis, anemia e hiperbilirrubinemia, en nuestro paciente no se prescribió.

Una de las complicaciones graves de la intoxicación por mordedura de araña violinista no estudiada es la miocarditis aguda que padeció nuestro paciente y, a pesar de la sospecha, no

pudo confirmarse el diagnóstico debido a que no se realizó biopsia miocárdica. La manifestación clínica de la miocarditis es muy variable y puede simular otros trastornos cardiacos no inflamatorios, se necesita un alto nivel de sospecha clínica. Debe sospecharse miocarditis en pacientes con o sin signos y síntomas cardiacos, que tienen aumento de biomarcadores cardiacos (por ejemplo, troponina), cambios electrocardiográficos sugerentes de lesión miocárdica aguda, arritmia o anomalías de la función cardíaca. Típicamente en el ecocardiograma se observa aparición aguda o subaguda de la disfunción sistólica del ventrículo izquierdo o resonancia magnética cardíaca,¹⁵ mismos que se realizaron en el paciente.

Al no existir causa aparente del daño miocárdico, los autores consideran conveniente realizar resonancia magnética de corazón ante la sospecha clínica de miocarditis en la que el patrón de realce tardío de gadolinio en la miocarditis generalmente puede distinguirse del de la miocardiopatía isquémica. En la miocarditis afecta preferentemente al epicardio y al miocardio medio con preservación del endocardio.¹⁶ Además, la resonancia magnética cardiovascular permite la detección de varias características de la miocarditis, incluyendo hiperemia y edema inflamatorios, necrosis y cicatrices de miocitos, cambios en el tamaño y la geometría ventricular, anomalías regionales y globales del movimiento de la pared e identificación del derrame pericárdico acompañante.¹⁷ Los hallazgos de la resonancia pueden ayudar a confirmar el diagnóstico de miocarditis, aunque la sensibilidad es variable y depende del tiempo, y las anomalías no son específicas, por lo que el estudio histopatológico (criterios de Dallas),¹⁸ la inmunohistoquímica y las herramientas moleculares de PCR son los estándares aceptados para el diagnóstico de miocarditis. Se necesita realizar una resonancia magnética de corazón a las 4 semanas de la sospecha de miocarditis para

identificar la normalización de señal en T2, así como la desaparición del edema y desaparición del realce en T1.

CONCLUSIONES

Esta revisión retrospectiva de gráficos estuvo limitada por el hecho de que el loxoscelismo es un diagnóstico clínico que se establece ante la existencia de síntomas sistémicos, una lesión cutánea consistente con mordedura de araña violinista e historia clínica. No hay una prueba confirmatoria para su diagnóstico. Creemos que se necesitan estudios para implementar criterios diagnósticos que requieran estudios de laboratorio, como marcadores de hemólisis y concentraciones de esfingomielinasa D. No existe suficiente evidencia de buena calidad que permita orientar la toma de decisiones en el manejo de sujetos con loxoscelismo cutáneo o cutáneo-visceral.

REFERENCIAS

1. Vetter RS. Arachnids submitted as suspected brown recluse spiders (Araneae: Sicariidae): loxosceles spiders are virtually restricted to their known distributions but are perceived to exist throughout the United States. *J Med Entomol* 2005; 42: 512-521. doi: 10.1093/jmedent/42.4.512.
2. Saraco S, De Roodt A. Envenenamiento por animales ponzoñosos. *Loxoscelismo*. *ATA* 2005; 67: 45-9.
3. Da Silva P, Bertoni R, Appel M, Mangili O, Gremsky W, Sanches S. Brown spider and loxoscelism. *Toxicon* 2004; 44: 693-709. doi: 10.1016/j.toxicon.2004.07.012.
4. Swanson DL, Vetter RS. Loxoscelism. *Clin Dermatol* 2006; 24: 213-221. doi: 10.1016/j.clindermatol.2005.11.006.
5. Schenone H. Cuadros tóxicos producidos por mordeduras de araña en Chile: latroductismo y loxoscelismo. *Rev Méd Chile* 2003; 131: 437-44. <http://dx.doi.org/10.4067/S0034-98872003000400013>.
6. Vetter RS. Myths about spider envenomations and necrotic skin lesions. *Lancet* 2004; 364: 484-485. [https://doi.org/10.1016/S0140-6736\(04\)16824-4](https://doi.org/10.1016/S0140-6736(04)16824-4).
7. Moranchel-García L, Pineda-Galindo LF, et al. Evolución clínica de pacientes con loxoscelismo sistémico y dermonecrótico en un hospital de tercer nivel. *Med Int Méx* 2017; 33 (1): 18-27.

8. GPC. Diagnóstico y tratamiento de mordeduras por arañas venenosas. Consejo de salubridad General. SSA 523-11. CENETEC. México.
9. Hurtado-Valenzuela JG, Sotelo-Cruz N, Ibarra-Silva R. Envenenamiento por *Loxosceles reclusa* (araña "parda"). Rev Mex Pediatr 2005; 72: 85-88.
10. Ministerio de Salud de Chile. Efectividad del suero anti-loxosceles. Síntesis de evidencia, Santiago de Chile 2004.
11. De Roodt AR, Salomon OD, Lloveras SC, Orduña TA. Envenenamiento por arañas del género *Loxosceles*. Medicina (Buenos Aires) 2002; 62: 83-94.
12. Malaque CM, Santoro ML, Cardoso JL, Conde MR, Novaes CT, Risk JY, Franca FO, de Medeiros CR, Fan HW. Clinical picture and laboratorial evaluation in human loxoscelism. Toxicon 2011; 58: 664-671.
13. Kimori-Okamoto C, van den Berg CW, Masashi M, Gonçalves-de Andrade R, et al. Tetracycline reduces kidney damage induced by loxosceles spider venom. Toxins (Basel) 2017; 9 (3): 90. doi: 10.3390/toxins9030090.
14. Andersen RJ, Campoli J, Johar SK, Schumacher KA, Allison EJ Jr. Suspected brown recluse envenomation: a case report and review of different treatment modalities. J Emerg Med 2011; 41 (2): e31-7. doi: 10.1016/j.jemermed.2009.08.055.
15. Howlett JG, McKelvie RS, Arnold JM, Costigan J, Dorian P, Ducharme A, Estrella-Holder E, Ezekowitz JA, et al. Canadian Cardiovascular Society Consensus Conference guidelines on heart failure, update 2009: diagnosis and management of right-sided heart failure, myocarditis, device therapy and recent important clinical trials. Can J Cardiol 2009; 25 (2): 85-105.
16. De Cobelli F, Pieroni M, Esposito A, Chimenti C, et al. Delayed gadolinium-enhanced cardiac magnetic resonance in patients with chronic myocarditis presenting with heart failure or recurrent arrhythmias. J Am Coll Cardiol 2006; 47 (8): 1649-54. doi: 10.1016/j.jacc.2005.11.067.
17. Friedrich MG, Marcotte F. Cardiac magnetic resonance assessment of myocarditis. Circ Cardiovasc Imaging 2013; 6: 833. <https://doi.org/10.1161/CIRCIMAGING.113.000416>.
18. Aretz HT, Billingham ME, Edwards WD, et al. Myocarditis. A histopathologic definition and classification. Am J Cardiovasc Pathol 1987; 1: 3-14.

AVISO PARA LOS AUTORES

Medicina Interna de México tiene una nueva plataforma de gestión para envío de artículos. En: www.revisionporpares.com/index.php/MIM/login podrá inscribirse en nuestra base de datos administrada por el sistema *Open Journal Systems* (OJS) que ofrece las siguientes ventajas para los autores:

- Subir sus artículos directamente al sistema.
- Conocer, en cualquier momento, el estado de los artículos enviados, es decir, si ya fueron asignados a un revisor, aceptados con o sin cambios, o rechazados.
- Participar en el proceso editorial corrigiendo y modificando sus artículos hasta su aceptación final.