

# Infarto cerebral posterior que simula un ictus de la circulación anterior

## Posterior cerebral infarction mimicking anterior stroke.

Carlos A Andrade-Castellanos,<sup>1</sup> Jesús Alberto Avilés-Estrada,<sup>2</sup> Elsa E Carreón-Bautista<sup>2</sup>

### Resumen

**ANTECEDENTES:** El infarto de la arteria cerebral posterior puede confundirse con un ictus de la arteria cerebral anterior en cerca del 17% de los casos. Distinguirlos mediante la clínica es difícil cuando la hemiplejía no asocia síntomas que indiquen lesión del mesencéfalo. La oclusión proximal de la arteria cerebral posterior traduce en infarto pontino paramediano y de la porción anterolateral del mesencéfalo. El infarto pontino paramediano deriva en trastornos de las funciones oculomotoras y pupilares; el anterolateral del mesencéfalo resulta en hemiplejía por afectación del pedúnculo cerebral. Distinguirlos resulta importante, pues los desenlaces clínicos varían.

**CASO CLÍNICO:** Paciente masculino de 67 años de edad que manifestó un síndrome de Weber (síndrome alterno mesencefálico) secundario a la oclusión proximal de la arteria cerebral posterior.

**CONCLUSIONES:** Es fundamental considerar la existencia de un infarto de la arteria cerebral posterior en pacientes con hemiparesia-hemiplejía aguda que asocie anomalías oculomotoras, somnolencia y variaciones en el nivel de conciencia.

**PALABRAS CLAVE:** Infarto de la arteria cerebral posterior; ictus de la arteria cerebral anterior; accidente cerebral vascular; mesencéfalo; hemiplejía.

### Abstract

**BACKGROUND:** Posterior cerebral artery infarction simulates middle cerebral artery infarction in approximately 17% of patients. The distinction is difficult when the hemiplegia is not associated with symptoms indicating a midbrain lesion. Occlusion of the proximal posterior cerebral artery results in paramedian and anterolateral midbrain infarction. Paramedian infarction results in oculomotor and pupillary disturbances, while anterolateral midbrain infarction results in hemiplegia. Distinguishing between these two infarctions is important given the potential implications for treatment and outcome.

**CLINICAL CASE:** A 67-year-old male patient with the clinical expression of Weber syndrome –which is a crossed or alternating clinical syndrome– as part of a proximal occlusion of the posterior cerebral artery.

**CONCLUSIONS:** It is essential to consider the existence of a posterior cerebral artery infarction in patients with acute hemiparesis-hemiplegia associated with oculomotor abnormalities, drowsiness, and variations in the level of consciousness.

**KEYWORDS:** Posterior cerebral artery infarction; Middle cerebral artery infarction; Stroke; Mesencephalon; Hemiplegia.

<sup>1</sup> Internista adscrito al Servicio de Medicina Interna.

<sup>2</sup> Médico residente de primer año de Medicina Interna.  
Hospital Civil de Guadalajara Dr. Juan I Menchaca, Guadalajara, Jalisco, México.

**Recibido:** 6 de octubre 2019

**Aceptado:** 10 de enero 2020

### Correspondencia

Carlos A Andrade Castellanos  
caandrade@hcg.gob.mx

### Este artículo debe citarse como:

Andrade-Castellanos CA, Avilés-Estrada JA, Carreón-Bautista EE. Infarto cerebral posterior que simula un ictus de la circulación anterior. Med Int Méx. 2021; 37 (5): 857-860.

## ANTECEDENTES

El infarto cerebral se clasifica, según su naturaleza, en isquémico o hemorrágico. La forma isquémica representa más del 80% de los casos. Tales episodios son, por lo general, secundarios a un déficit del aporte circulatorio de tipo focal, como consecuencia de un fenómeno aterotrombótico o cardioembólico.

Las manifestaciones clínicas varían según el territorio vascular afectado. Lo más común, no obstante, son los síntomas neurológicos focales de inicio súbito, como la hemiparesia, la parálisis facial y los trastornos del habla.

El territorio vascular más afectado es el de la arteria cerebral media, que puede confundirse con uno de la arteria cerebral posterior en cerca del 17% de los casos.<sup>1,2</sup> Es más probable, además, que este último arroje resultados normales en la tomografía de cráneo inicial,<sup>2</sup> por lo que es una afección difícil de reconocer y tratar eficazmente. Distinguirlos resulta importante, pues los desenlaces clínicos varían. El pronóstico de los pacientes que sufren infarto del territorio de la arteria cerebral posterior suele ser favorable; el edema masivo y la herniación son infrecuentes y la mortalidad intrahospitalaria es menor cuando se compara con los infartos del territorio de la arteria cerebral media.<sup>3</sup> La discapacidad tras el evento depende de la extensión.<sup>4</sup>

## CASO CLÍNICO

Paciente masculino de 67 años de edad, con antecedente de hipertensión arterial sistémica y fibrilación auricular, quien acudió al servicio de urgencias por padecer un cuadro de hemiplejía izquierda de 5 horas de evolución. A la exploración física se encontró Glasgow de 10 puntos, somnolencia y hemiplejía del hemicuerpo izquierdo con importante pérdida sensorial. Los estudios generales de laboratorio fueron

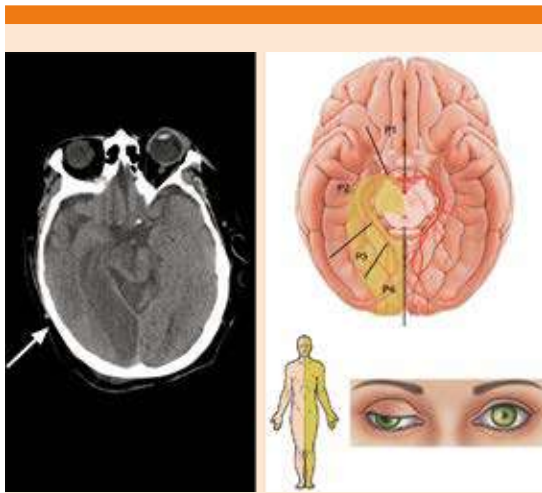
normales y la tomografía computada de cráneo sin contraste se reportó como normal. Se ingresó al área naranja de urgencias con diagnóstico presuntivo de infarto de la arteria cerebral media derecha y se realizaron estudios complementarios, entre ellos un electrocardiograma de 12 derivaciones que evidenció fibrilación auricular de respuesta ventricular rápida. Se inició tratamiento con ácido acetilsalicílico y atorvastatina; no fue posible administrar trombolítico por ingresar fuera del periodo de ventana terapéutica. Posteriormente ingresó a cama de medicina interna con deterioro del nivel de conciencia, por lo que se intubó. Previo a ello se evidenció parálisis de la parte inferior de la hemicara izquierda, así como exodesviación del globo ocular derecho, ptosis palpebral y midriasis del mismo lado. Una nueva tomografía computada evidenció infarto de la arteria cerebral posterior derecha. **Figura 1**

El paciente mostró mejoría progresiva del estado de alerta; sin embargo, no fue posible su extubación temprana por lo que se colocó una cánula de traqueostomía. Se inició terapia de rehabilitación, con lo que el paciente tuvo cierta mejoría, aunque persistió con traqueostomía y gastrostomía por disfagia persistente al ser dado de alta.

## DISCUSIÓN

La afectación de la arteria cerebral posterior se debe principalmente a un embolismo de fuente cardiaca o a placas de ateroma del sistema vertebrobasilar; la oclusión de su porción proximal puede causar infarto del mesencéfalo, el tálamo y los territorios de los lóbulos temporal y occipital.<sup>5</sup>

Distinguir mediante la clínica un infarto de la arteria cerebral media y de la arteria cerebral posterior es difícil cuando la hemiplejía no asocia síntomas que indiquen lesión del mesencéfalo.<sup>1,6</sup>



**Figura 1.** A. Tomografía computada de encéfalo sin contraste del paciente. B. Representación anatómica de los segmentos afectados en el paciente. C. Clínica que filió el evento a la oclusión proximal de la arteria cerebral posterior con síndrome de Weber asociado (hemiplejía y parálisis facial contralateral con parálisis del tercer par ipsilateral).

La oclusión del segmento P1 de la arteria cerebral posterior resulta en infarto pontino paramediano, mientras que la oclusión del segmento P2 traduce en infarto de la porción anterolateral del mesencéfalo. El infarto pontino paramediano conlleva trastornos de las funciones oculomotoras y pupilares; el anterolateral del mesencéfalo resulta en hemiplejía por afectación del pedúnculo cerebral. Otra anomalía asociada con el infarto paramediano es la afeción del estado de vigilia. La somnolencia y las variaciones en el nivel de conciencia son características distintivas en fases tempranas, que pueden prolongarse hasta varios días tras el evento.<sup>7</sup> Las anomalías oculomotoras, muy especialmente la parálisis del tercer par craneal, ayudan a filiar los infartos del mesencéfalo.<sup>8</sup> El núcleo del tercer par –de Edinger-Westphal– y sus fascículos se localizan en el área paramediana. Varios síndromes mesencefálicos describen el daño de sus estructuras

(Weber, Benedikt y Claude). El síndrome de Weber, descrito en 1863, se caracteriza por la afectación ipsilateral del núcleo y fascículos del tercer par craneal asociados con hemiplejía contralateral por daño en la vía corticoespinal y corticobulbar del pedúnculo cerebral (**Figura 1**).<sup>9</sup> La autopsia del caso índice de Sir Herman David Weber reveló una hemorragia en el pedúnculo cerebral, que explicó la parálisis ipsilateral del nervio oculomotor y la hemiplejía contralateral.<sup>9</sup>

Los infartos del mesencéfalo suelen acompañarse de isquemia de zonas aledañas. Según el registro del *New England Medical Center*, éstos son diez veces más comunes que los infartos aislados.<sup>5</sup> Entre las causas de estos últimos destacan las hemorragias e infartos que afectan al pedúnculo cerebral y los fascículos del tercer par, hasta aneurismas y neoplasias. Con todo, la oclusión proximal de la arteria cerebral posterior representó solo el 10% de los infartos en el registro señalado.<sup>5</sup> Otro registro, también de Estados Unidos, determinó que el 59% de los pacientes con afeción proximal de la arteria cerebral posterior tienen alteración en el nivel de conciencia, lo que puede afectar la valoración inicial de signos y síntomas que indiquen lesión del mesencéfalo.<sup>8</sup>

Las características radiológicas permiten el diagnóstico preciso y descartan la herniación cerebral ante la existencia de anisocoria. Es preciso, además, realizar el diagnóstico diferencial con los denominados síndromes mesencefálicos alternos (Benedikt, Claude, Nothnagel, Parinaud, etc.), pues la pluralidad de signos y síntomas varían según la topografía y la extensión de la lesión.

El tratamiento es el propio de los infartos cerebrales (antiplaquetarios, estatinas y anticoagulación en pacientes con ictus cardioembólico); el soporte ventilatorio puede ser necesario por la extensión hacia el grupo respiratorio pontino

(centro neumotáxico), en tanto que la disfagia es atribuible al daño del núcleo ambiguo y de sus aferencias, que suele ser más intensa en los infartos de localización más rostral. La parálisis facial también es más común cuando hay lesiones rostrales.<sup>10</sup>

## CONCLUSIONES

Es fundamental considerar la existencia de un infarto de la arteria cerebral posterior en pacientes con hemiparesia-hemiplejía aguda que asocie anomalías oculomotoras, somnolencia y variaciones en el nivel de conciencia. Es importante filiar estos datos con los denominados síndromes alternos mesencefálicos, de manera que pueda ofrecerse el tratamiento adecuado para la recuperación de la funcionalidad del paciente.

## REFERENCIAS

1. Chambers BR, Brooder RJ, Donnan GA. Proximal posterior cerebral artery occlusion simulating middle cerebral artery occlusion. *Neurology* 1991; 41 (3): 385-390. doi: 10.1212/wnl.41.3.385.
2. Maulaz AB, Bezerra DC, Bogousslavsky J. Posterior cerebral artery infarction from middle cerebral artery infarction. *Arch Neurol* 2005; 62 (6): 938-941. doi: 10.1001/archneur.62.6.938.
3. Arboix A, Arbe G, García-Eroles L, Oliveres M, Parra O, Massons J. Infarctions in the vascular territory of the posterior cerebral artery: clinical features in 232 patients. *BMC Res Notes* 2011; 4: 329. doi: 10.1186/1756-0500-4-329.
4. Ng YS, Stein J, Salles SS, Black-Schaffer RM. Clinical characteristics and rehabilitation outcomes of patients with posterior cerebral artery stroke. *Arch Phys Med Rehabil* 2005; 86 (11): 2138-2143. doi: 10.1016/j.apmr.2005.07.289.
5. Yamamoto Y, Georgiadis AL, Chang HM, Caplan LR. Posterior cerebral artery territory infarcts in the New England Medical Center Posterior Circulation Registry. *Arch Neurol* 1999; 56 (7): 824-832. doi: 10.1001/archneur.56.7.824.
6. Hommel M, Besson G, Pollak P, Kahane P, Le Bas JF, Perret J. Hemiplegia in posterior cerebral artery occlusion. *Neurology* 1990; 40 (10): 1496-1499. DOI: <https://doi.org/10.1212/WNL.40.10.1496>.
7. Schmähmann JD. Vascular syndromes of the thalamus. *Stroke* 2003; 34 (9): 2264-2278. <https://doi.org/10.1161/01.STR.0000087786.38997.9E>.
8. Kumral E, Bayulkem G, Akyol A, Yuntun N, Sirin H, Sagduyu A. Mesencephalic and associated posterior circulation infarcts. *Stroke* 2002; 33 (9): 2224-2231. doi: 10.1161/01.str.0000027438.93029.87.
9. Weber H. A contribution to the pathology of the crura cerebri. *Medico Chir Trans* 1863; 46: 121-139. doi: 10.1177/095952876304600112.
10. Kim JS. Pure lateral medullary infarction: clinical-radiological correlation of 130 acute, consecutive patients. *Brain* 2003; 126 (Pt 8): 1864-1872. doi: 10.1093/brain/awg169.