

## Hipotiroidismo inducido por amiodarona en un paciente con miocardiopatía arritmogénica

### Amiodarone-induced hypothyroidism in a patient with arrhythmogenic cardiomyopathy.

Carlos Alberto Salcido-Carmona,<sup>1</sup> Juan Manuel López-Quijano,<sup>2</sup> Gildardo Vidal-Morales,<sup>2</sup> Alfonso Reyes-Mitre,<sup>2</sup> Miguel Ángel Reyes-Guzmán,<sup>2</sup> Miguel Ángel Galicia-Martínez<sup>2</sup>

#### Resumen

**ANTECEDENTES:** La indicación inicial de la amiodarona fue como antianginoso. Posteriormente la FDA la autorizó como antiarrítmico en taquicardias ventriculares malignas.

**CASO CLÍNICO:** Paciente masculino de 61 años con antecedente de cardiomiopatía arritmogénica del ventrículo derecho, diagnosticada en 2006 y tratada inicialmente con amiodarona 200 mg al día. En 2019 acudió al servicio de urgencias debido a parestesias en las extremidades superiores y el tórax. Durante el protocolo de estudio se detectó derrame pericárdico y ascitis, con sospecha de hipotiroidismo crónico, neuropatía periférica e insuficiencia cardíaca congestiva. Las pruebas de función tiroidea reportaron tirotrópina de 72  $\mu$ U/mL y tiroxina total de 2.08  $\mu$ g/dL. Se inició sustitución con 50  $\mu$ g al día de levotiroxina y manejo de la insuficiencia cardíaca descompensada, con mejoría clínica.

**CONCLUSIONES:** La administración crónica de amiodarona puede ocasionar trastornos orgánicos diversos, uno de los más comunes (15%) es el tiroideo, por lo que debemos mantener vigilancia estrecha del paciente. Los anticuerpos antitiroideos positivos pueden predecir el hipotiroidismo inducido por el fármaco y alertarnos en su seguimiento.

**PALABRAS CLAVE:** Amiodarona; hipotiroidismo; Wolff-Chaikoff.

#### Abstract

**BACKGROUND:** The initial indication of amiodarone was as an antianginal. Subsequently, the FDA authorized it as an antiarrhythmic in malignant ventricular tachycardias.

**CLINICAL CASE:** A 61-year-old male patient with a history of arrhythmogenic right ventricular cardiomyopathy, diagnosed in 2006 and initially treated with amiodarone 200 mg/day. In 2019 patient went to the emergency department due to paraesthesia in the upper extremities and thorax. During his study protocol, pericardial effusion and ascites were detected, with suspected chronic hypothyroidism, peripheral neuropathy and congestive heart failure. Thyroid function tests reported thyrotropin of 72  $\mu$ U/mL and total thyroxine of 2.08  $\mu$ g/dL. Substitution began with 50  $\mu$ g/day of levothyroxine and management of decompensated heart failure, with clinical improvement.

**CONCLUSIONS:** Chronic use of amiodarone can cause various organic disorders, one of the most common (15%) is the thyroid, so we must keep a close eye on the patient. Positive antithyroid antibodies can predict drug-induced hypothyroidism and alert us to follow-up.

**KEYWORDS:** Amiodarone; Hypothyroidism; Wolff-Chaikoff.

<sup>1</sup> Departamento de Medicina Interna, UMAE núm. 25, IMSS, Monterrey, Nuevo León, México.

<sup>2</sup> Departamento de Cardiología, Hospital Central Dr. Ignacio Morones Prieto, San Luis Potosí, SLP, México.

**Recibido:** 9 de septiembre 2019

**Aceptado:** 24 de noviembre 2019

#### Correspondencia

Carlos Alberto Salcido Carmona  
salcido.car@gmail.com

#### Este artículo debe citarse como:

Salcido-Carmona CA, López-Quijano JM, Vidal-Morales G, Reyes-Mitre A, Reyes-Guzmán MA, Galicia-Martínez MA. Hipotiroidismo inducido por amiodarona en un paciente con miocardiopatía arritmogénica. Med Int Méx. 2021; 37 (4): 627-632.

## ANTECEDENTES

La amiodarona fue creada en 1967, inicialmente administrada como un fármaco antianginoso debido a su efecto vasodilatador coronario. Posteriormente se descubrió su potencial antiarrítmico y en 1985 la FDA autorizó su indicación como antiarrítmico.<sup>1</sup> En la actualidad se prescribe en arritmias auriculares y ventriculares de difícil control o con cardiopatía estructural.<sup>1,2</sup> Sin embargo, su administración crónica produce alteraciones del metabolismo del yodo en la glándula tiroides, así como en todos los tejidos donde se acumula.<sup>2</sup> A continuación se expone el caso de un paciente con hipotiroidismo posterior a la administración de amiodarona durante 13 años.

## CASO CLÍNICO

Paciente masculino de 61 años con los siguientes antecedentes: artroplastia bilateral de cadera con reemplazo total en 1992; osteoporosis diagnosticada en 1993, no tratada; miocardiopatía arritmogénica diagnosticada en 2006 por histopatología y ecocardiografía, tratada desde el inicio con amiodarona a dosis de 200 mg al día; trombosis de arteria tibial posterior izquierda en 2006, tratada con trombectomía y aspirina a dosis de 300 mg al día; colecistitis litiásica aguda diagnosticada en 2007, tratada mediante resección quirúrgica; litiasis vesical diagnosticada en 2007, tratada con endolitotripsia; enfermedad renal crónica KDIGO 3a establecida en 2018; insuficiencia cardiaca con disfunción sistólica NYHA-III, AHA/ACC-C diagnosticada en 2018 y en tratamiento con furosemida 80 mg al día; factores de riesgo cardiovascular: sexo, tabaquismo 4.5 paquetes/año y sedentarismo. Cálculo de riesgo cardiovascular a 10 años: Framingham 4.7% y ASCVD 8.9%.

Su historia cardiovascular comenzó en 2006 con disnea de grandes esfuerzos al realizar levanta-

miento de objetos pesados. Acudió a hospital cercano, donde fue valorado por el servicio de Cardiología, que realizó ecocardiograma transtorácico. El médico cardiólogo sospechó displasia arritmogénica del ventrículo derecho y prescribió amiodarona 200 mg al día. Al regreso a su ciudad de origen tuvo nuevo cuadro de bajo gasto y palpitaciones, al llegar a urgencias se realizó cardioversión eléctrica con retorno a ritmo sinusal. Durante su estancia en piso de medicina interna se inició protocolo de estudio con ecocardiograma que reportó hipocinesia leve generalizada y leve dilatación de las cavidades derechas. También se estudió en laboratorio de hemodinámica, reportando presiones intracavitarias normales sin gradientes transvalvulares, coronariografía sin lesiones significativas y ventriculografía con hipocinesia leve generalizada. El reporte de la biopsia de tejido endomiocárdico fue: células miocárdicas hipertróficas, vacuolas intracitoplasmáticas y fibrosis intersticial difusa. Se egresó a domicilio con amiodarona a dosis de 200 mg al día.

A causa de su mal apego al tratamiento y seguimiento médico, entre 2007 y 2018 tuvo varios cuadros de bajo gasto debido a taquicardias ventriculares. El tratamiento fue mediante cardioversión eléctrica en el servicio de urgencias, con buena respuesta y retorno a ritmo sinusal.

En 2018 reanudó su seguimiento por el servicio de Cardiología, el motivo de la consulta fue disnea de pequeños esfuerzos y datos de insuficiencia cardiaca descompensada. Se realizó ecocardiograma transtorácico que reportó dilatación de todas las cavidades, hipocinesia generalizada severa con fracción de expulsión del ventrículo izquierdo del 21%. Se prescribió furosemida a dosis de 40 mg al día.

Durante los primeros meses de 2019 el paciente comenzó con leve dolor en la región inguinal derecha y distensión abdominal, valorado por

el servicio de Cirugía general con diagnóstico de hernia inguinal directa. Se programó para hernioplastia con malla y durante el procedimiento se reportó el drenaje de 3200 mL de líquido de ascitis.

Durante su último internamiento, en el mes de agosto, refirió como motivo de consulta disestesias en el antebrazo izquierdo, que se extendieron al hombro ipsilateral y precordio. Los signos vitales iniciales en el servicio de urgencias fueron: presión arterial de 100/60 mmHg, frecuencia cardíaca de 55 latidos por minuto, frecuencia respiratoria de 20 por minuto y temperatura de 37°C. Fue valorado por el servicio de Cardiología, el ecocardiograma transtorácico evidenció dilatación severa de todas las cavidades cardíacas, hipocinesia severa generalizada y fracción de expulsión del ventrículo izquierdo del 29%, derrame pleural leve con aproximadamente 200 mL sin repercusión hemodinámica.

En la exploración física, los datos más llamativos fueron: cabello escaso y delgado, voz grave de nuevo inicio, choque de la punta cardíaca en el quinto espacio intercostal izquierdo y línea media axilar anterior, ruidos cardíacos de tono disminuido sin soplos, abdomen globoso con ascitis grado 2, sin dolor a la palpación profunda y extremidades inferiores sin edema.

Debido a la sospecha de hipotiroidismo secundario a la administración crónica de amiodarona se solicitó cuantificación de tirotrópina, con resultado de 72  $\mu$ U/mL y tiroxina total de 2.08  $\mu$ g/dL. Se comenzó la sustitución hormonal con levotiroxina a dosis de 50  $\mu$ g al día y el tratamiento contra insuficiencia cardíaca descompensada con alivio de los síntomas.

## DISCUSIÓN

La amiodarona fue desarrollada como antianginoso en 1967, debido a su efecto como

vasodilatador periférico y coronario. En 1985 la FDA la autorizó en el tratamiento de arritmias ventriculares malignas.<sup>1</sup>

Es un derivado benzofurano con dos átomos de yodo en su molécula. El 37% de su peso corresponde a su contenido de yodo, la dosis habitual de 200 mg se traduce en una ingesta de 75 mg de yodo y el 10% se libera a la sangre. La biodisponibilidad en su formulación oral es de hasta el 50% y aumenta con la ingesta de alimentos, mientras que en su preparación intravenosa es del 100%. Debido a su naturaleza lipofílica, su volumen de distribución es amplio, lo que produce un efecto retardado y acumulativo. Tarda aproximadamente dos meses en alcanzar concentraciones séricas estables y es necesaria la dosis acumulada de 10 g para su efecto. La vida media es de 50 días y de su metabolito activo, la desetilamiodarona, de 47 días. El intervalo sérico con efectos clínicos significativos es de 1 a 2.5 mg/L. Se acumula principalmente en el tejido graso, el hígado y el riñón, en menor cantidad en el corazón, el cerebro, los pulmones, la piel y la córnea.<sup>1</sup>

Dentro de la clasificación de antiarrítmicos de Vaughan y Williams, la amiodarona ocupa la clase III. El mecanismo de acción principal y el motivo de su clasificación es la inhibición de los canales rectificadores de potasio en la fase 3 del potencial de acción miocárdico. Sin embargo, es uno de los pocos antiarrítmicos que comparte propiedades de las otras clases; inhibe los canales rápidos de sodio inactivos en la fase 1 (clase I); tiene cierto efecto antagonístico con los canales lentos de calcio (clase IV) al disminuir la densidad de receptores adrenérgicos cardíacos y antagonista competitivo, actúa como antiarrítmico clase II.<sup>1,2</sup> El efecto antiarrítmico de la amiodarona es la disminución de potencial de despolarización, prolongación de la fase 2 y el intervalo QT ocasionando leve inotropismo negativo, aumenta el periodo resistente absoluto y

disminuye la velocidad de conducción en nodos sino-auricular y aurículo-ventricular.<sup>2</sup>

Se cree que su efecto antiarrítmico deriva de la relativa resistencia a hormonas tiroideas por las células cardíacas, esto explica los efectos secundarios ocasionados por la alteración en la función tiroidea.<sup>2,3</sup>

En el caso que comunicamos, con diagnóstico de miocardiopatía arritmogénica, la indicación de la amiodarona fue la prevención secundaria de arritmias ventriculares, debido a la cardiopatía estructural y de repetidos cuadros de taquicardia ventricular sostenida.

La elevada carga de yodo sérico, debido al consumo del antiarrítmico, ocasiona el efecto Wolff-Chaikoff que explica la disminución de la organificación de yodo en los folículos tiroideos, la producción de hormonas tiroideas y su liberación a la circulación.<sup>3</sup>

Durante los primeros tres meses (**Cuadro 1**) de administración, la amiodarona ocasiona alteraciones tiroideas relativamente predecibles: aumento sérico de la tirotrópina debido a la disminución de la enzima tiroxina 5' desiodinasa tipo 2 (D2) en la hipófisis y disminución de triyodotironina (T3), aumento de T4 y triyodotironina reversa por la disminución de tiroxina 5' desiodinasa tipo 1 (D1) en tejidos periféricos.<sup>3,4</sup>

**Cuadro 1.** Perfil tiroideo durante la administración de amiodarona

Parámetros	Tres meses	Más de tres meses
T4	+20-40%	Normal alto
T3	-30%	Normal bajo
rT3	> 200%	Aumentado
TSH	+50% (< 20 mU/L)	Normal

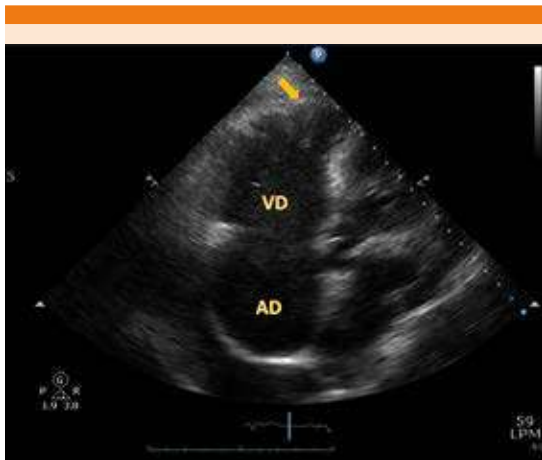
T4: tiroxina; T3: triyodotironina; rT3: triyodotironina reversa; TSH: tirotrópina.

Hasta el 15% de los pacientes tienen trastornos tiroideos durante el tratamiento con amiodarona y el 35% hipotiroidismo. Los casos de hipotiroidismo inducido por amiodarona son más frecuentes en poblaciones con ingesta adecuada de yodo. Hay factores de riesgo que aumentan la probabilidad de cursar con hipotiroidismo: sexo femenino, riesgo relativo (RR) 7.9, anticuerpos anti-tiroperoxidasa RR 7.3, las dos anteriores RR 13.5.<sup>4</sup> Se cree que el hipotiroidismo sucede bajo un sustrato de daño tiroideo o enfermedad oculta, que se expresa debido a las alteraciones tiroideas. Los pacientes con anticuerpos antitiroideos tienen más frecuentemente la enfermedad tiroidea, ya sea por la inestabilidad inmunológica e inflamatoria durante la administración del antiarrítmico o por coincidencia temporal.<sup>5</sup> Normalmente los trastornos iniciales tiroideos, durante los primeros tres meses, regresan a un estado parecido al basal y en su mayor parte no manifiestan enfermedad.

En nuestro caso, el paciente cursó con disminución de la función sistólica del ventrículo izquierdo en el lapso de casi dos años, lo que creemos que se debió a la alteración hemodinámica ocasionada por la dilatación de las cavidades derechas y el estado hipotiroideo.<sup>6</sup>

La alteración tiroidea más específica es el trastorno de contracción y relajación ventricular, debido a la disminución en la función de la enzima sarcoplásmica Ca<sup>2+</sup>-ATPasa, lo que ocasiona disminución del afluente de calcio a la maquinaria contráctil, interviniendo en el acoplamiento mecánico de la fibra miocárdica en la fase 2 del potencial de acción. Esto ocasiona la disminución de la contracción muscular y retardo en la relajación isovolumétrica, observado en nuestro paciente mediante ecocardiografía.<sup>7</sup> **Figura 1**

La Asociación Europea de Enfermedades Tiroideas recomienda la sustitución con levotiroxina (T4), llevando la tirotrópina a concentraciones en ran-



**Figura 1.** ECOTT apical de cinco cámaras que muestra las cavidades derechas; se observa dilatación de las cavidades y aneurismas ventriculares apicales (flecha).<sup>12</sup> AD: aurícula derecha; VD: ventrículo derecho.

gos superiores altos y continuar la amiodarona en los casos que no pueda suspenderse debido a indicación cardiológica. El inicio de acción comienza a las dos semanas; sin embargo, el efecto en la tirotopina puede tardar hasta 6 semanas. Debe mantenerse estrecha vigilancia durante el inicio de la sustitución tiroidea, debido a que los pacientes con indicación de amiodarona presentan sustrato iónico y estructural para arritmias.<sup>8,9</sup>

En pacientes embarazadas con indicación de amiodarona se sugiere la vigilancia tiroidea manteniendo rangos de tirotopina recomendados para pacientes con hipotiroidismo en embarazo.<sup>9,10,11</sup>

## CONCLUSIONES

La amiodarona es un fármaco de suma importancia en nuestro país debido a la escasez de antiarrítmicos. Los diversos efectos antiarrítmicos lo hacen atractivo para tratar trastornos eléctricos auriculares y ventriculares, principalmente en pacientes con cardiopatía estructural y arritmias

resistentes. En la mayor parte de las indicaciones para la ablación con radiofrecuencia, los resultados son superiores al tratamiento farmacológico. En nuestro país la disponibilidad de los tratamientos invasivos antiarrítmicos, como la ablación por radiofrecuencia y el desfibrilador automático implantable, es escasa debido a cuestiones económicas, lo que hace que el tratamiento farmacológico sea más frecuentemente prescrito.

En pacientes con prescripción de amiodarona se sugiere la toma de controles basales de hormonas tiroideas y anticuerpos antitiroideos, debido a que son predictores de enfermedad tiroidea inducida. El seguimiento deberá ser por lo menos cada seis meses los primeros dos años, el periodo de mayor riesgo, y posteriormente cada año vigilando los efectos secundarios del fármaco y su efecto antiarrítmico.

## REFERENCIAS

1. Narayana S, Woods D, Boos C. Management of amiodarone-related thyroid problems. *Ther Adv Endocrinol Metab* 2011; 2 (3): 115-126. doi. 10.1177/2042018811398516.
2. Loh K. Current concepts in medicine: Amiodarone-induced thyroid disorders: a clinical review. *Postgrad Med J* 2000; 76 (893): 133-140. <http://dx.doi.org/10.1136/pmj.76.893.133>.
3. Danzi S, Klein I. Amiodarone-induced thyroid dysfunction. *J Intens Care Med* 2013; 30 (4): 179-185. doi. 10.1177/0885066613503278.
4. Harjai K, Licata A. Effects of amiodarone on thyroid function. *Ann Int Med* 1997; 126 (1): 63. doi. 10.7326/0003-4819-126-1-199701010-00009.
5. Klein I, Danzi S. Thyroid disease and the heart. *Circulation* 2007; 116 (15): 1725-1735. <https://doi.org/10.1161/CIRCULATIONAHA.106.678326>.
6. Trohman R, Sharma P, McAninch E, Bianco A. Amiodarone and thyroid physiology, pathophysiology, diagnosis and management. *Trends Cardiovasc Med* 2019; 29 (5): 285-295. doi. 10.1016/j.tcm.2018.09.005.
7. van Erven L, Schaliij M. Amiodarone: an effective antiarrhythmic drug with unusual side effects. *Heart* 2010; 96 (19): 1593-1600. <http://dx.doi.org/10.1136/hrt.2008.152652>.
8. Tisdale J. Editorial commentary: Amiodarone-induced thyroid diseases: Additional unintended consequences.

- Trends Cardiovasc Med 2019; 29 (5): 296-297. doi. 10.1016/j.tcm.2018.10.003.
9. Bartalena L, Bogazzi F, Chiovato L, Hubalewska-Dydejczyk A, et al. 2018 European Thyroid Association (ETA) Guidelines for the Management of Amiodarone-Associated Thyroid Dysfunction. *Eur Thyroid J* 2018; 7 (2): 55-66. doi. 10.1159/000486957.
  10. Moore B, Cordina R, McGuire M, Celermajer D. Adverse effects of amiodarone therapy in adults with congenital heart disease. *Congenit Heart Disease* 2018; 13 (6): 944-951. doi. 10.1111/chd.12657.
  11. Elnaggar M, Jbeili K, Nik-Hussin N, Kozhippally M, et al. Amiodarone-induced thyroid dysfunction: A clinical update. *Exp Clin Endocrinol Diabetes* 2018; 126 (06): 333-341. doi. 10.1055/a-0577-7574.
  12. Corrado D, Link M, Calkins H. Arrhythmogenic right ventricular cardiomyopathy. *N Engl J Med* 2017; 376 (1): 61-72. doi. 10.1056/NEJMra1509267.

#### AVISO PARA LOS AUTORES

*Medicina Interna de México* tiene una nueva plataforma de gestión para envío de artículos. En: [www.revisionporpares.com/index.php/MIM/login](http://www.revisionporpares.com/index.php/MIM/login) podrá inscribirse en nuestra base de datos administrada por el sistema *Open Journal Systems* (OJS) que ofrece las siguientes ventajas para los autores:

- Subir sus artículos directamente al sistema.
- Conocer, en cualquier momento, el estado de los artículos enviados, es decir, si ya fueron asignados a un revisor, aceptados con o sin cambios, o rechazados.
- Participar en el proceso editorial corrigiendo y modificando sus artículos hasta su aceptación final.