

Síndrome de Hamman en una adolescente con crisis asmática

Hamman's syndrome in an adolescent with asthma crisis.

María Fernanda Ochoa-Ariza,¹ Jorge Luis Trejos-Caballero,² Cristian Mauricio Parra-Gelves,² Marly Esperanza Camargo-Lozada,³ Marlon Adrián Laguado-Nieto⁴

Resumen

ANTECEDENTES: El neumomediastino se define como la existencia de aire en la cavidad mediastinal, puede aparecer por procedimientos quirúrgicos, traumatismos o espontáneamente, esta última relacionada con situaciones donde se incrementa la presión intra-alveolar, como las maniobras de Valsalva (tos, vómito, etc.). El asma es un factor frecuentemente asociado con la aparición de neumomediastino espontáneo, se manifiesta por sobredistensión de las vías aéreas distales a la obstrucción bronquial donde posteriormente se produce la ruptura alveolar. Es una enfermedad poco frecuente, con amplios diagnósticos diferenciales. Los síntomas más comunes son dolor torácico, disnea y dolor en el cuello, al examen físico puede documentarse edema en el cuello y enfisema subcutáneo. Inicialmente debe estudiarse con radiografía de tórax, pero hasta el 30% de los casos puede ser normal, por lo que debe confirmarse por medio de una tomografía de tórax. La evolución es frecuentemente benigna y el tratamiento generalmente es conservador.

CASO CLÍNICO: Paciente femenina de 17 años de edad con crisis asmática moderada, bronquitis aguda con neumomediastino, neumopericardio, por lo que se indicó tratamiento broncodilatador, corticosteroide y tratamiento antibiótico.

CONCLUSIONES: El neumomediastino espontáneo es una afección poco frecuente, con signos y síntomas que pueden sugerir varias opciones diagnósticas, por lo que es de vital importancia la sospecha clínica y la orientación diagnóstica para prescribir el tratamiento efectivo.

PALABRAS CLAVE: Asma; neumotórax; enfisema subcutáneo; enfisema mediastínico.

Abstract

BACKGROUND: Pneumomediastinum is defined as the presence of air in the mediastinum. It may appear after surgical procedures, trauma, or spontaneous. This last one is related with situations where the intra-alveolar pressure is increased, as in the Valsalva maneuvers, coughing, vomiting, among others. Asthma is a very frequent factor associated with spontaneous pneumomediastinum. It is developed due to the distension of the airways to the bronchial obstruction where the alveolar rupture occurs. It is a rare disease with a lot of differential diagnoses. The most common symptoms are chest pain, dyspnea and pain in the neck. The physical examination can show edema in the neck and subcutaneous emphysema. The initial study should be performed with chest radiography but up to the 30% could be normal, in this case it must be confirmed with chest tomography. The evolution is good and the treatment is generally conservative.

CLINICAL CASE: A 17-year-old female patient with moderate asthmatic attack, acute bronchitis with pneumomediastinum, pneumopericardium, for which it was indicated bronchodilator, corticosteroid and antibiotic treatment.

CONCLUSIONS: Spontaneous pneumomediastinum is a rare condition, with signs and symptoms that may suggest various diagnostic options, so clinical suspicion and diagnostic guidance are vital to prescribe the effective treatment.

KEYWORDS: Asthma; Pneumothorax; Subcutaneous emphysema; Mediastinal emphysema.

¹ Médico. Servicio de Cirugía, Clínica la Riviera, Bucaramanga, Santander, Colombia.

² Médico. Universidad de Santander, Bucaramanga, Santander, Colombia.

³ Médico. Universidad Nacional, Bogotá DC, Colombia.

⁴ Universidad Autónoma de Bucaramanga, Fellow Medicina Crítica y Cuidado Intensivo del Adulto, Bucaramanga, Santander, Colombia.

Recibido: 15 de agosto 2019

Aceptado: 24 de noviembre 2019

Correspondencia

María Fernanda Ochoa Ariza
mariafernandochoaariza@gmail.com

Este artículo debe citarse como:

Ochoa-Ariza MF, Trejos-Caballero JL, Parra-Gelves CM, Camargo-Lozada ME, Laguado-Nieto MA. Síndrome de Hamman en una adolescente con crisis asmática. Med Int Méx. 2021; 37 (3): 438-442.

<https://doi.org/10.24245/mim.v37i3.3447>

ANTECEDENTES

El neumomediastino, también conocido como enfisema mediastinal, es el término usado para definir la existencia de aire en el mediastino. Puede ser secundario a intervenciones quirúrgicas, perforación visceral, infección o traumatismo, o aparecer de manera espontánea (neumomediastino espontáneo).¹ Este último, también conocido como síndrome de Hamman, es una afección poco frecuente en servicios de urgencias.² El neumomediastino espontáneo puede manifestarse en situaciones donde existe incremento en la presión alveolar (tos, vómito, maniobras de Valsalva) y que conllevan a la ruptura espontánea del alvéolo. Uno de los padecimientos asociados con el neumomediastino espontáneo es el asma.³ La cavidad mediastinal está delimitada lateralmente por las pleuras, abajo con el diafragma y arriba con la entrada torácica. Esta enfermedad la describió Laënc en 1819.³

El neumomediastino se divide en dos grupos: neumomediastino espontáneo, que no tiene una causa primaria identificada y el neumomediastino secundario, en el que se identifican causas claras, como traumatismo penetrante, traumatismo cerrado de tórax, intervenciones recientes en el esófago o el árbol traqueobronquial, neumotórax, infección mediastinal o pulmonar por gérmenes productores de gas, entre otras.⁴

Comunicamos el caso de una paciente adolescente con neumomediastino espontáneo y enfisema subcutáneo asociado con crisis asmática, quien consultó inicialmente por síntomas respiratorios y dolor torácico con alta sospecha de neumomediastino, por lo que se realizó tomografía axial computada de tórax para confirmar el diagnóstico. Para la publicación de este caso, al tratarse de una paciente menor de edad, la madre de la paciente autorizó por escrito la publicación de este manuscrito y también fue autorizado por el Comité de Ética del hospital.

CASO CLÍNICO

Paciente femenina de 17 años quien cursó con datos clínicos de dos días de evolución caracterizados por tos persistente con expectoración verdosa, disnea, sibilancias, opresión torácica, tos asociada con cianosis, dolor torácico irradiado al cuello y los hombros y disfagia; negó fiebre, al examen físico refirió dolor en la región supraclavicular y el cuello anterior derecho; a la palpación se evidenció enfisema subcutáneo en la región supraclavicular derecha, se auscultaron sibilancias en ambos campos pulmonares con los siguientes signos vitales presión arterial: 122/82 mmHg, frecuencia cardiaca: 107, frecuencia respiratoria: 22, SaO₂: 97% sin oxígeno y temperatura de 36°C.

Los estudios de laboratorio al ingreso evidenciaron: leucocitosis y neutrofilia con azoados normales (hemograma: leucocitos: 17,200, neutrófilos: 79.2%, Hb: 15 g/dL, hematócrito: 44.7%, plaquetas: 367,000, creatinina 0.72 mg/dL, nitrógeno ureico 16.3 mg/dL), gases arteriales con alcalosis respiratoria compensada (gases arteriales: pH: 7.458, PO₂: 62.2 mmHg, saturación de oxígeno: 92.8%, presión arterial de CO₂: 32.7 mmHg, HCO₃: 22.6 mmol/L, base exceso: -0.4 mmol/L, lactato: 1.72 mmol/L), radiografía de tórax anteroposterior con silueta cardiaca normal, sin derrames pleurales ni aplanamiento de diafragmas, aumento de la trama broncovascular sin consolidaciones hacia las bases, enfisema subcutáneo hacia la región supraclavicular derecha con posible neumomediastino. **Figura 1**

Debido a la persistencia de dolor en la región supraclavicular y el cuello anterior derecho y ante la sospecha de neumomediastino, se hizo una tomografía axial computada de tórax, que evidenció un extenso neumomediastino con disección de todos los planos y enfisema en la base del cuello (**Figura 2**). Se decidió hospitalizar a la paciente, se indicó reposo, aporte de

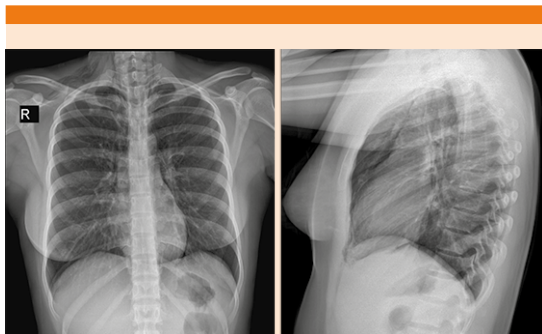


Figura 1. Evidencia de enfisema subcutáneo en la región supraclavicular derecha, silueta cardiaca normal, sin derrames pleurales ni aplanamiento de diafragmas, aumento de la trama broncovascular sin consolidaciones hacia las bases.

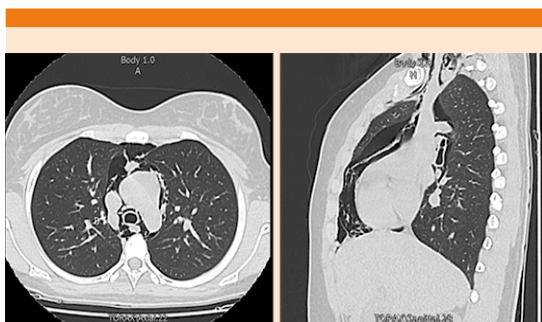


Figura 2. Tomografía axial computada de tórax que evidencia como hallazgo principal importante neumomediastino; se observa aire disecando los planos mediastinales, así como la base del cuello con extensión a la región supraescapular en el lado derecho, también se observa discreto neumopericardio, neumomediastino en todas sus porciones desde el aspecto más anterior y superior hasta el aspecto más posterior e inferior del mismo.

oxígeno por cánula nasal, terapia respiratoria con broncodilatadores, corticosteroide sistémico y antibiótico empírico (ampicilina sulbactam).

La paciente fue valorada por el servicio de Neumología que consideró que la paciente cursaba

con una crisis asmática moderada, bronquitis aguda con neumomediastino, neumopericardio, por lo que indicó continuar con tratamiento broncodilatador, corticosteroide y se agregó claritromicina al tratamiento antibiótico, continuando ampicilina sulbactam hasta completar siete días de tratamiento.

La paciente culminó el tratamiento antibiótico establecido por el servicio de Neumología con adecuada respuesta clínica, desaparición de las sibilancias y alivio de la disnea, ausencia de enfisema subcutáneo, por lo que egresó con recomendaciones médicas y de los signos de alarma.

DISCUSIÓN

El neumomediastino es una afección poco frecuente, con incidencia de 1 por cada 7000 a 44,000 ingresos hospitalarios; es más frecuente en pacientes jóvenes sin comorbilidades, a excepción del asma. Más del 75% de los casos corresponde a varones con edad promedio de 20 años.⁵

En la población pediátrica se han reportado dos picos de incidencias: en niños menores de 7 años de edad, probablemente secundario a infecciones en las vías respiratorias bajas y el otro pico en adolescentes, debido a crisis asmáticas e infecciones de las vías respiratorias altas.⁶ El aumento de la presión intratorácica es el principal factor predisponente. La ruptura de los alvéolos, secundaria a una diferencia en los gradientes de presión entre el alvéolo y el mediastino, moviliza el aire desde el lugar con mayor gradiente (espacio intraalveolar) hacia las estructuras mediastinales con menor gradiente de presión.⁷ La disección del aire libre no se confina solamente al mediastino, porque éste comunica con el espacio mandibular, el espacio retrofaríngeo y lechos vasculares dentro del cuello. Ya en el mediastino, el aire puede fluir y

provocar neumopericardio, neumotórax, enfisema subcutáneo, aunque también se ha descrito comunicación del aire libre hacia el peritoneo, provocando neumoperitoneo.^{1,8}

En el asma severa, el neumomediastino sobreviene debido a la sobreexpansión de las vías aéreas distales secundario a la obstrucción bronquial con la subsecuente ruptura alveolar.⁸

Los síntomas más comunes descritos en la bibliografía son dolor torácico, disnea y dolor en el cuello.⁹

El dolor torácico se manifiesta como agudo, retroesternal, de características pleuríticas que puede irradiarse al cuello, la región dorsal o a los hombros.⁹ Puede documentarse edema (4-86%) o dolor (4-70%) en el cuello y odinofagia. Al examen físico pueden palparse crepitaciones en la piel del cuello, hallazgo consistente con enfisema subcutáneo.¹⁰

En pocas ocasiones pueden evidenciarse cambios en la voz y disfagia, que son secundarios al desplazamiento, usualmente anterior, de la laringe y el esófago por el aire presente entre las fascias.¹⁰ La acumulación del aire entre el pericardio parietal anterior y la pared torácica subyacente puede producir un crujido en la región precordial sincrónico con los sonidos del corazón, denominado signo de Hamman.^{7,11}

A los pacientes en quien se sospeche neumomediastino se les debe realizar una radiografía de tórax en proyección postero-anterior y lateral que incluya el área cervical.³ Los hallazgos radiológicos incluyen el signo del anillo alrededor de la arteria, signo de la pared bronquial doble, signo del diafragma continuo, signo de la vela tímica y enfisema subcutáneo.^{3,5} La radiografía de tórax puede ser normal en el 10 al 30% de los pacientes, sobre todo en proyecciones en supino.^{3,12}

En caso de que la radiografía no aporte información, la tomografía axial computada de tórax será diagnóstica, ya que ha demostrado ser superior a la radiografía en el diagnóstico, localización y extensión, así mismo, es importante en el diagnóstico diferencial.^{3,5}

El curso de esta enfermedad es usualmente benigno y de buen pronóstico.¹ El tratamiento es usualmente conservador, con manejo del dolor, reposo, broncodilatadores, evitar maniobras de Valsalva, en ocasiones cubrimiento antibiótico y aporte de oxígeno.^{3,7} El alivio clínico puede producirse alrededor del cuarto día.⁵

El diagnóstico diferencial del neumomediastino espontáneo incluye el neumotórax, embolia pulmonar, pericarditis, ruptura del árbol traqueobronquial, síndrome de Boerhaave (dolor torácico retroesternal y enfisema subcutáneo en el cuello que aparece en pacientes después de vomitar).⁹

CONCLUSIONES

El neumomediastino espontáneo es una afección poco frecuente, con signos y síntomas que pueden sugerir varias opciones diagnósticas, por lo que es de vital importancia la sospecha clínica y orientación diagnóstica para prescribir el tratamiento efectivo. Debe estar en la mente del clínico en el servicio de urgencias porque entre sus diagnósticos diferenciales están afecciones con alto riesgo de complicaciones (por ejemplo, el neumotórax). El estudio de imagen a elegir es la radiografía de tórax; sin embargo, ante hallazgos normales y alta sospecha clínica, deberá realizarse una tomografía axial computada de tórax. Su evolución generalmente es benigna y tiene buen pronóstico y su tratamiento generalmente es conservador. El motivo de publicar este caso clínico es lo infrecuente de la enfermedad y el desafío diagnóstico para el personal de urgencias, teniendo en cuenta que la

evolución es por lo general favorable, pero con la importancia de descartar otras afecciones que puedan desencadenar un resultado desfavorable en el paciente.

REFERENCIAS

1. Kouritas V, Papagiannopoulos K, Lazaridis G, Baka S, et al. Pneumomediastinum. *J Thorac Dis* 2015; 7 (S1): S44-S49. doi. 10.3978/j.issn.2072-1439.2015.01.11.
2. Grapatsas K, Tsiligianni Z, Leivaditis V, Kotoulas S, et al. Hamman's syndrome (spontaneous pneumomediastinum presenting as subcutaneous emphysema): A rare case of the emergency department and review of the literature. *Respir Med Case Rep* 2017; 23: 63-65. doi. 10.1016/j.rmc.2017.12.004.
3. Kara H, Gazi-Uyar H, Degirmenci S, Bayir A, et al. Dyspnoea and chest pain as the presenting symptoms of pneumomediastinum: two cases and a review of the literature. *Cardiovasc J Afr* 2015; 26: e1-e4. doi. 10.5830/CVJA-2015-035.
4. Caceres M, Ali SZ, Braud R, Weiman D, et al. Spontaneous pneumomediastinum: A comparative study and review of the literature. *Ann Thorac Surg* 2008; 86: 962-6. doi. 10.1016/j.athoracsur.2008.04.067.
5. Álvarez C, Jaude A, Rojas F, Cerda C, et al. Neumomediastino espontáneo (síndrome de Hamman): una enfermedad benigna mal diagnosticada. *Rev Méd Chile* 2009; 137: 1045-1050. <http://dx.doi.org/10.4067/S0034-98872009000800007>.
6. Torjada-Girbes M, Moreno-Prat M, Ainsa-Laguna D, Mass S. Spontaneous pneumomediastinum and subcutaneous emphysema as a complication of asthma in children: case report and literature review. *Ther Adv Respir Dis* 2016; 10 (5): 402-9. doi. 10.1177/1753465816657478.
7. Morcillo K, Vallejo E. Síndrome de Hamman: presentación de dolor torácico en un adolescente. *Rev Colomb Cardiol* 2015; 22 (1): 62-65. doi. 10.1016/j.rccar.2014.12.002.
8. Mitchell P, King T, O'Shea D. Subcutaneous emphysema in acute asthma: A cause for concern? *Respir Care* 2015; 60 (8): e141-e143. doi. 10.4187/respcare.03750.
9. Macia I, Moya J, Ramos R, Morera R, et al. Spontaneous pneumomediastinum: 41 cases. *Eur J Cardiothorac Surg* 2007; 31 (6): 1110-4. doi. 10.1016/j.ejcts.2007.03.008.
10. Kiong-Huon L, Chang Y, Wang P, Chen P. Head and neck manifestations of spontaneous pneumomediastinum. *Otolaryngol Head Neck Surg* 2012; 146 (1): 53-7. doi. 10.1177/0194599811421870.
11. Iyer V, Josh A, Ryu J. Spontaneous pneumomediastinum: Analysis of 62 consecutive adult patients. *Mayo Clin Proc* 2009; 84 (5): 417-421. doi. 10.1016/S0025-6196(11)60560-0.
12. Hoon-Kim S, Huh J, Song J, Seok-Kang I. Spontaneous pneumomediastinum: A rare disease associated with chest pain in adolescents. *Yonsei Med J* 2015; 56 (5): 1437-42. doi. 10.3349/ymj.2015.56.5.1437.

AVISO PARA LOS AUTORES

Medicina Interna de México tiene una nueva plataforma de gestión para envío de artículos. En: www.revisionporpares.com/index.php/MIM/login podrá inscribirse en nuestra base de datos administrada por el sistema *Open Journal Systems* (OJS) que ofrece las siguientes ventajas para los autores:

- Subir sus artículos directamente al sistema.
- Conocer, en cualquier momento, el estado de los artículos enviados, es decir, si ya fueron asignados a un revisor, aceptados con o sin cambios, o rechazados.
- Participar en el proceso editorial corrigiendo y modificando sus artículos hasta su aceptación final.