

Erupción cutánea y mucositis inducida por *Mycoplasma pneumoniae*: una nueva afección

Mycoplasma pneumoniae-induced rash and mucositis: a new disease.

Noel Roig-Marín,¹ Pablo Roig-Rico,^{1,2} Elisabet Delgado-Sánchez,² José Miguel Seguí-Ripoll^{1,2}

Resumen

ANTECEDENTES: La erupción cutánea y mucositis inducida por *Mycoplasma pneumoniae* (MIRM, *Mycoplasma pneumoniae*-induced rash and mucositis) tiene diversas características que la diferencian de enfermedades como eritema multiforme, síndrome de Stevens-Johnson y necrólisis epidérmica tóxica.

CASO CLÍNICO: Paciente masculino de 17 años que ingresó al hospital por padecer un episodio febril de varios días de evolución que se acompañaba de hiperemia conjuntival y lesiones ulceradas en la cavidad bucal, que derivaron en la formación de costras. También aparecieron lesiones genitales y una erupción morbiliforme en el tronco y la espalda. La serología fue positiva para *Mycoplasma pneumoniae*. El tratamiento con doxiciclina y metilprednisolona fue favorable.

CONCLUSIONES: Debido a su fisiopatología característica, morfología peculiar y curso clínico benigno, la erupción cutánea y mucositis inducida por *Mycoplasma pneumoniae* debe establecerse definitivamente como una nueva afección, diferente al eritema multiforme, el síndrome de Stevens-Johnson y la necrólisis epidérmica tóxica.

PALABRAS CLAVE: *Mycoplasma pneumoniae*; exantema; mucositis.

Abstract

BACKGROUND: Skin rash and mucositis induced by *Mycoplasma pneumoniae* has several characteristics that differentiate it from disease, such as erythema multiforme, Stevens-Johnson syndrome and toxic epidermal necrolysis.

CLINICAL CASE: A 17-year-old male was hospitalized because of a febrile episode of several days of evolution that was accompanied by conjunctival hyperemia and ulcerated lesions in the oral cavity, which derived in the formation of scabs. Genital lesions and a morbilliform rash on the trunk and back also appeared. The serology was positive for *Mycoplasma pneumoniae*. The treatment with doxycycline and methylprednisolone was favorable.

CONCLUSIONS: Due to its characteristic pathophysiology, peculiar morphology, and benign clinical course, *Mycoplasma pneumoniae*-induced skin rash and mucositis should be definitively established as a new condition, distinct from erythema multiforme, Stevens-Johnson syndrome, and toxic epidermal necrolysis.

KEYWORDS: *Mycoplasma pneumoniae*; Rash; Mucositis.

¹ Universidad Miguel Hernández de Elche, Campus de San Juan, Alicante, España.

² Servicio de Medicina Interna, Departamento de Medicina Clínica, Universidad Miguel Hernández de Elche, España.

Recibido: 28 de julio 2019

Aceptado: 27 de noviembre 2019

Correspondencia

Noel Roig Marín
noel.roig@goumh.umh.es

Este artículo debe citarse como: Roig-Marín N, Roig-Rico P, Delgado-Sánchez E, Seguí-Ripoll JM. Erupción cutánea y mucositis inducida por *Mycoplasma pneumoniae*: una nueva afección. Med Int Méx. 2021; 37 (3): 421-423. <https://doi.org/10.24245/mim.v37i3.3403>

CASO CLÍNICO

Paciente masculino de 17 años con un episodio febril de varios días de evolución, con tos seca, sensación de quemazón en el ojo y molestias orales. El examen incluyó hiperemia conjuntival y lesiones ulceradas en la cavidad oral. Análisis de sangre: 8400 leucocitos por mm³, Hb 14.8 g/dL, plaquetas 334,000 mm³, PCR 2.75 mg/dL. Radiografía de tórax: normal. Hemocultivos: negativos. La PCR para el virus sincitial respiratorio e influenza A y B fue negativa. Serologías: rubéola, sarampión, parotiditis y parvovirus IgG positivas, Lyme negativa. ANA, anti-ADN y ENA negativos. Después del ingreso hospitalario, las lesiones conjuntivales y orales (**Figura 1A y B**) empeoraron, especialmente en la cavidad oral formando costras (**Figura 1C**). Aparecieron lesiones eritematosas perimeáticas e intrauretrales, así como una erupción morbiliforme en el tronco y la espalda. Serología para *Mycoplasma*: microaglutinación positiva 1/2048 compatible con infección aguda. La evolución fue favorable después del tratamiento con metilprednisolona y doxiciclina, debido al hecho de que era alérgico a los macrólidos.

DISCUSIÓN

Según los criterios diagnósticos propuestos por Canavan y su grupo, generados a partir de una

revisión sistemática en la que se identificaron 95 artículos con 202 casos,¹ el paciente habría sido diagnosticado de erupción cutánea y mucositis inducidas por *Mycoplasma pneumoniae* (MIRM: *Mycoplasma pneumoniae-induced rash and mucositis*); 1) lesiones sugerentes de al menos dos sitios de la mucosa, generalmente oral y ocular; 2) localización dispersa atípica, como la mucositis urogenital; 3) ausencia de desprendimiento de la piel o afectación menor del 10% de la superficie corporal; 4) evidencia de infección por *M. pneumoniae* por serología. Todas estas características clínicas pueden ayudar a distinguir entre el espectro clínico del eritema multiforme, el síndrome de Stevens-Johnson y la necrólisis epidérmica tóxica. Este síndrome clínico se ha documentado principalmente a partir de casos en adolescentes y niños y debe sospecharse en presencia de lesiones de la mucosa similares a las del síndrome de Stevens-Johnson.² Los pacientes suelen ser hombres (66%) y jóvenes (edad promedio: 11.9 años). Canavan y su grupo señalaron que la mucositis se manifestó con diferentes afectaciones, como oral, ocular y urogenital en el 94, 82 y 63% de los casos, respectivamente;¹ y agregaron que entre las diversas complicaciones existen: daño producido en la mucosa (10%), cicatrización cutánea (5.6%), aparición de recidivas (8%) y mortalidad (3%).¹ El tratamiento más prescrito consiste en antibióticos y corticosteroides sistémicos.

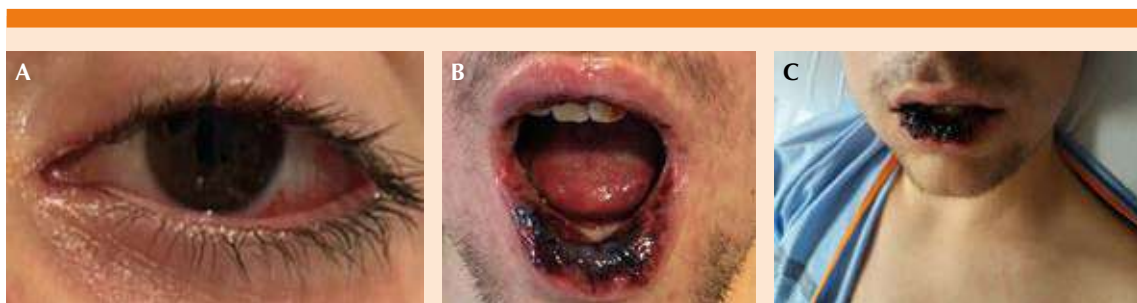


Figura 1. Características de las lesiones en ojos, labios y boca.

Las erupciones cutáneas serpiginosas y anulares inusuales pueden incluirse en el grupo heteróclito de manifestaciones cutáneas de erupción cutánea y mucositis inducidas por *Mycoplasma pneumoniae*,² así como la pustulosis,³ pero ambas rara vez se atestiguan. Además, se ha descrito que la erupción cutánea y mucositis inducidas por *Mycoplasma pneumoniae* recurrentes pueden afectar a individuos dentro de la misma familia⁴ y que *Chlamydia pneumoniae* puede tenerse en cuenta como un agente patógeno potencial de este padecimiento.⁵

CONCLUSIONES

La erupción cutánea y mucositis inducida por *Mycoplasma pneumoniae* es un padecimiento recientemente descrito que es muy poco frecuente. Causa mucositis notable, pero con afectación cutánea limitada o ausente.⁶ Debido a su fisiopatología característica, morfología peculiar y curso clínico benigno, la erupción cutánea y mucositis inducida por *Mycoplasma pneumoniae* debe establecerse definitivamente como una nueva afección, diferente al eritema

multiforme, el síndrome de Stevens-Johnson y la necrólisis epidérmica tóxica.⁶

REFERENCIAS

1. Canavan TN, Mathes EF, Frieden I, Shinkai K. Mycoplasma pneumoniae-induced rash and mucositis as a syndrome distinct from Stevens-Johnson syndrome and erythema multiforme: a systematic review. *J Am Acad Dermatol* 2015; 72: 239-245. doi. 10.1016/j.jaad.2014.06.026.
2. Poddighe D, Bruni P. Mycoplasma pneumoniae-induced rash and mucositis (MIRM): an unusual mild skin rash associated with severe mucosal involvement. *BMJ Case Reports* 2017. <http://dx.doi.org/10.1136/bcr-2017-220749>.
3. Chao K, Balin S, Sorenson E, Worswick S. Mycoplasma-induced pustulosis with perifollicular involvement. *Dermatol Online J* 2018; 24 (3): 13030/qt5584k6b1.
4. Song H, Huang J, Tan J. Mycoplasma-induced rash and mucositis in a father and son. *Pediatr Infect Dis J* 2018; 37 (7): e205-e206. doi. 10.1097/INF.0000000000001881.
5. Mayor-Ibarguren A, Feito-Rodríguez M, González-Ramos J, del Rosal-Rabes T, et al. Mucositis secondary to *Chlamydia pneumoniae* infection: expanding the mycoplasma pneumoniae-induced rash and mucositis concept. *Pediatr Dermatol* 2017; 34 (4): 465-472. doi. 10.1111/pde.13140.
6. Santos R, Silva M, Vieira A, Brito C. Mycoplasma pneumoniae-induced rash and mucositis: a recently described entity. *BMJ Case Rep* 2017:bcr-2017-220768. doi. 10.1136/bcr-2017-220768.