

Neumomediastino espontáneo asociado con COVID-19

Spontaneous pneumomediastinum associated to COVID-19.

Fernando García-Villarreal, Edna Berenice Palacios-Mendoza

Resumen

ANTECEDENTES: Las manifestaciones clínicas del COVID-19 pueden incluir síntomas gripales o, incluso, síndrome de insuficiencia respiratoria severa. Entre las complicaciones de la enfermedad están las pulmonares, como el síndrome de insuficiencia respiratoria, neumonía por sobreinfección bacteriana, neumotórax y neumomediastino espontáneo.

CASOS CLÍNICOS: Pacientes masculinos de 58 y 69 años de edad, que ingresaron por cuadro sugerente de infección por SARS-CoV-2, en quienes la tomografía computada de tórax al ingreso mostró hallazgos de neumomediastino e infiltrados bilaterales en vidrio despulido compatibles con COVID-19.

CONCLUSIONES: El neumomediastino espontáneo es una condición clínica poco frecuente en pacientes con infección por COVID-19.

PALABRAS CLAVE: Neumomediastino; síndrome de insuficiencia respiratoria; COVID-19; SARS-CoV-2.

Abstract

BACKGROUND: Clinical manifestations of COVID-19 may include flu-like symptoms or even severe respiratory distress syndrome. Among the complications of the disease are pulmonary, such as respiratory failure syndrome, pneumonia due to bacterial superinfection, pneumothorax and spontaneous pneumomediastinum.

CLINICAL CASES: Two cases of 58 and 69 years old male patients who were admitted with symptoms suggestive of SARS-CoV-2 infection, in which computed tomography performed upon admission showed findings of pneumomediastinum and bilateral ground glass infiltrates.

CONCLUSIONS: Spontaneous pneumomediastinum is a clinical affection little frequent in patients with COVID-19 infection.

KEYWORDS: Pneumomediastinum; Respiratory distress syndrome; COVID-19; SARS-CoV-2.

Departamento de Medicina Interna, Hospital Regional Monterrey, Instituto de Seguridad y Servicios Sociales de los Trabajadores del Estado, Monterrey, Nuevo León, México.

Recibido: 18 de agosto 2020

Aceptado: 22 de noviembre 2020

Correspondencia

Fernando García Villarreal
fgv1393@hotmail.com

Este artículo debe citarse como: García-Villarreal F, Palacios-Mendoza EB. Neumomediastino espontáneo asociado con COVID-19. Med Int Méx. 2021; 37 (2): 296-299. <https://doi.org/10.24245/mim.v37i2.4657>

ANTECEDENTES

La nueva enfermedad SARS-CoV-2, causada por un coronavirus de inicio en Wuhan, China, a finales del 2019, se ha vuelto una pandemia y un problema de salud pública en todo el mundo.¹

Las manifestaciones clínicas pueden incluir pacientes asintomáticos, síntomas gripales o, incluso, síndrome de insuficiencia respiratoria severa.² Entre las complicaciones de la enfermedad se encuentran las pulmonares, como el síndrome de insuficiencia respiratoria, neumonía por sobreinfección bacteriana, neumotórax y neumomediastino espontáneo.

Las complicaciones extrapulmonares incluyen el choque séptico y lesión renal, entre otras.¹

Los hallazgos radiológicos de pacientes con infección por COVID-19 incluyen radioopacidades pulmonares bilaterales con aspecto de vidrio despulido, con distribución periférica y subpleural.³

En la actualidad existen series de casos con reportes de hallazgos de neumomediastino espontáneo en pacientes con diferentes desenlaces clínicos, que van desde la buena progresión clínica hasta la defunción del paciente.^{4,5}

Se comunican a continuación dos reportes de caso de pacientes con diagnóstico de infección por SARS-CoV-2 con prueba tipo PCR y neumomediastino espontáneo.

CASOS CLÍNICOS

Paciente masculino de 58 años de edad sin antecedentes médicos de importancia y paciente masculino de 69 años con antecedente de hipertensión arterial sistémica, que ingresaron al servicio de urgencias con cuadro clínico caracterizado por tos seca de inicio insidioso con

progresión a ser súbita y disneizante, astenia, adinamia, picos febriles, así como disnea de medianos esfuerzos que progresó a pequeños esfuerzos hasta ocurrir en reposo. A su llegada al servicio de urgencias los pacientes tenían saturaciones de 65 y 44%, respectivamente, con radiografía de tórax con radioopacidades bilaterales. La tomografía computada de tórax evidenció hallazgos de neumomediastino e infiltrados bilaterales en patrón en vidrio despulido característico de infección por SARS-CoV-2.

Figura 1

Durante su internamiento en piso de medicina interna, el paciente de 58 años tuvo evolución tórpida, requirió manejo avanzado de la vía aérea y ventilación mecánica invasiva. Tuvo deterioro de la función renal, hemodinámica y ventilatoria que culminó en el fallecimiento del paciente.

El paciente de 69 años tuvo tolerancia en primera instancia con cánulas nasales de alto flujo con posterior deterioro respiratorio que ameritó intubación orotraqueal y ventilación mecánica invasiva. Manifestó elevación de cifras leucocitarias y sobreinfección bacteriana por *Pseudomonas aeruginosa*. Posteriormente manifestó datos de choque séptico, ameritando aminas vasoactivas con posterior deterioro hemodinámico que culminó en el fallecimiento del mismo.

DISCUSIÓN

El neumomediastino espontáneo es común en pacientes con antecedentes de enfermedad pulmonar crónica, asma y ventilación mecánica; es poco común en neumonías virales. Además, se ha descrito en pacientes con síndrome de insuficiencia respiratoria aguda severa.^{6,7}

El mecanismo de producción se desconoce. Se ha descrito un efecto llamado Macklin que se

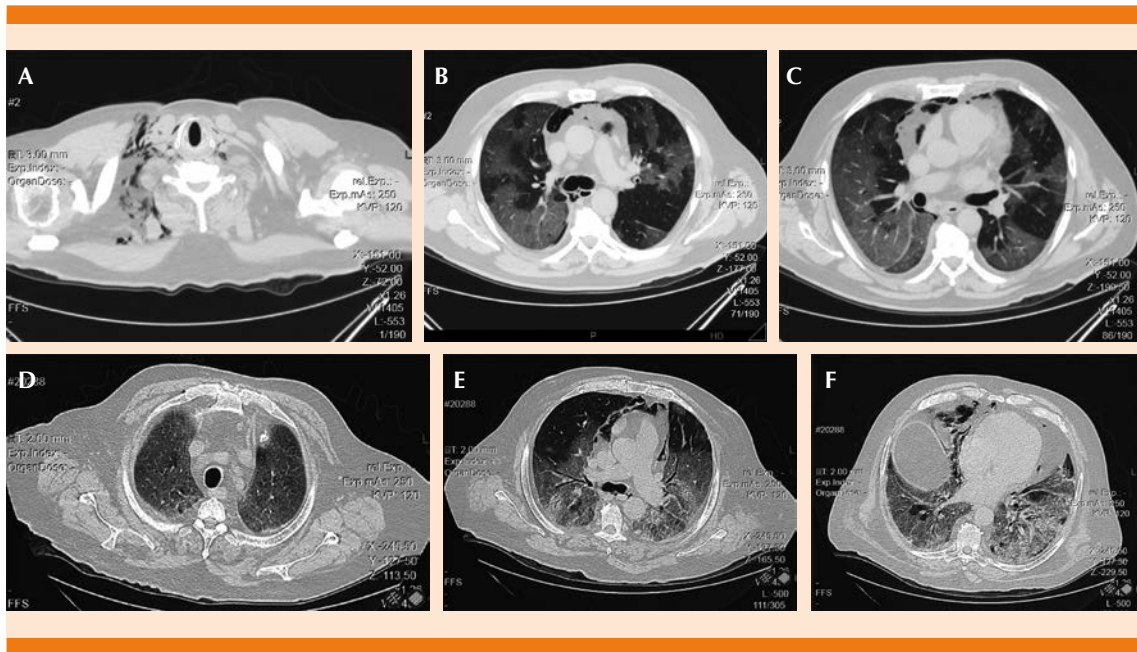


Figura 1. Tomografía computada de tórax, cortes axiales (ventana de pulmón) del paciente de 58 años con gas en el tejido subcutáneo (A); gas en el mediastino, infiltrados bilaterales en vidrio despulido (B y C). Tomografía computada de tórax, cortes axiales (ventana de pulmón) del paciente de 69 años con infiltrados bilaterales en vidrio despulido (D), gas en el mediastino (E), infiltrados bilaterales en vidrio despulido, con tendencia a consolidación compatibles con infección por SARS-CoV-2. Obsérvese la ausencia del tubo endotraqueal y de las vías centrales. Un corte más bajo que muestra las mismas lesiones (F).

debe al aumento en la presión alveolar y vía aérea distal que provoca daño difuso haciendo al alvéolo más susceptible a la ruptura y, por ende, a la aparición del neumomediastino por fuga de gas al intersticio.^{8,9}

En los casos comunicados los pacientes no tenían antecedentes médicos de importancia o de riesgo de neumomediastino espontáneo o tabaquismo previo. Es importante destacar que, al ingreso, no tenían intubación endotraqueal ni colocación de vías centrales, solo habían recibido oxígeno suplementario a través de cánulas nasales y mascarilla con bolsa reservorio, respectivamente, sin más procedimientos invasivos. Ambos pacientes carecían de causas posibles de neumomediastino, por lo que se piensa que la causa de la aparición de éste fue la infección por SARS-CoV-2.

CONCLUSIONES

El neumomediastino espontáneo es una condición clínica poco frecuente en pacientes con infección por COVID-19. La existencia del mismo debe alertar a los clínicos de la gravedad del cuadro.

REFERENCIAS

1. Lv Meng, Luo Xufei, Estill Janne, Liu Yunlan, et al. Coronavirus disease (COVID-19): a scoping review. *Euro Surveill* 2020; 25 (15): pii=2000125. <https://doi.org/10.2807/1560-7917.ES.2020.25.15.2000125>.
2. Cascella M, Rajnik M, Cuomo A, Dulebohn SC, et al. Features, evaluation and treatment coronavirus (COVID-19) [Updated 2020 Jul 4]. In: *StatPearls* [Internet]. Treasure Island (FL): StatPearls Publishing; 2020 Jan-. Available from: <https://www.ncbi.nlm.nih.gov/books/NBK554776/>.
3. Gorospe L, Ayala-Carbonero A, Ureña-Vacas A, Fernández S, et al. Spontaneous pneumomediastinum in patients

- with COVID-19: A case series of four patients. *Arch Bronconeumol* 2020; 41: 528-531. <https://doi.org/10.1016/j.arbres.2020.06.008>.
4. Loffi M, Regazzoni V, Sergio P, Martinelli E, et al. Spontaneous pneumomediastinum in COVID-19 pneumonia. *Monaldi Archives for Chest Disease* 2020; 90 (4). <https://doi.org/10.4081/monaldi.2020.1399>.
 5. Gillespie M, Dincher N, Fazio P, Okorji O, et al. Coronavirus Disease 2019 (COVID-19) Complicated by Spontaneous Pneumomediastinum and Pneumothorax. *Respiratory Medicine Case Reports* 2020; 31: 101232. <https://doi.org/10.1016/j.rmcr.2020.101232>.
 6. Zhou HC, Gao C, Xie Y, Xu M. COVID-19 with spontaneous pneumomediastinum. *Lancet Infect Dis* 2020; 20 (4): 510. doi. 10.1016/S1473-3099(20)30156-0.
 7. Wang J, Su X, Zhang T, Zheng C. Spontaneous pneumomediastinum: A probable unusual complication of coronavirus disease 2019 (COVID-19) pneumonia. *Korean J Radiol* 2020; 21 (5): 627-628. doi. 10.3348/kjr.2020.0281.
 8. Mohan V, Tauseen RA. Spontaneous pneumomediastinum in COVID-19. *BMJ Case Rep* 2020; 13 (5): e236519. Published 2020 May 25. doi. 10.1136/bcr-2020-236519.
 9. Murayama S, Gibo S. Spontaneous pneumomediastinum and Macklin effect: Overview and appearance on computed tomography. *World J Radiol* 2014; 6 (11): 850-854 <http://dx.doi.org/10.4329/wjr.v6.i11.850>.

AVISO PARA LOS AUTORES

Medicina Interna de México tiene una nueva plataforma de gestión para envío de artículos. En: www.revisionporpares.com/index.php/MIM/login podrá inscribirse en nuestra base de datos administrada por el sistema *Open Journal Systems* (OJS) que ofrece las siguientes ventajas para los autores:

- Subir sus artículos directamente al sistema.
- Conocer, en cualquier momento, el estado de los artículos enviados, es decir, si ya fueron asignados a un revisor, aceptados con o sin cambios, o rechazados.
- Participar en el proceso editorial corrigiendo y modificando sus artículos hasta su aceptación final.