

## Abscesos prostáticos con diseminación por *Klebsiella pneumoniae*

### Prostatic abscesses with dissemination by *Klebsiella pneumoniae*.

Noel Roig-Marín,<sup>1</sup> Pablo Roig-Rico,<sup>1,2</sup> Sara Bañón-Escandel,<sup>2</sup> José Miguel Seguí-Ripoll,<sup>1,2</sup> Jorge Calbo-Maiques,<sup>3</sup> Coral Martín-González<sup>4</sup>

#### Resumen

**ANTECEDENTES:** *Klebsiella pneumoniae* es un agente inhabitual de prostatitis y absceso prostático, en grandes series solo representa el 1.1% de los casos de prostatitis. Se comunica un caso de absceso prostático con diseminación al hígado, el pulmón y el testículo, cuadro clínico que no se ha descrito en la bibliografía.

**CASO CLÍNICO:** Paciente masculino de 57 años, diabético, fumador con hábito enólico moderado, que consultó por padecer un cuadro de disuria y poliuria de una semana de evolución. A la exploración física destacó temperatura de 37.8°C y hepatomegalia. En la ecografía abdominal se observaron lesiones ocupantes de espacio hepáticas. Para mayor apreciación de las lesiones, se solicitó tomografía axial computada (TAC) de tórax-abdomen-pelvis en el que se visualizaron hallazgos compatibles con abscesos prostáticos con diseminación hematogena al pulmón y el hígado. La ecografía testicular evidenció orquiepididimitis y absceso testicular izquierdo. En los hemocultivos se aisló *Klebsiella pneumoniae* multisensible; todos los abscesos desaparecieron después de 6 semanas de tratamiento antibiótico.

**CONCLUSIONES:** Es destacable la inusual localización de la diseminación de la infección que mostró nuestro paciente, que no se había descrito hasta la fecha. Asimismo, es remarkable la favorable respuesta al tratamiento exclusivamente médico.

**PALABRAS CLAVE:** Absceso prostático; *Klebsiella pneumoniae*; absceso hepático; absceso pulmonar.

#### Abstract

**BACKGROUND:** *Klebsiella pneumoniae* is an agent of prostatitis and prostatic abscess, which in large series only represents 1.1% of cases of prostatitis. This paper reports a case of prostatic abscess with dissemination to liver, lung and testicle, a clinical picture that has not yet been described in the literature.

**CLINICAL CASE:** A 57-year-old male patient, diabetic, smoker with moderate enolic habit, who consulted because of dysuria and polyuria of a week of evolution. Physical examination revealed a 37.8°C temperature and hepatomegaly. Abdominal ultrasound showed space occupying liver lesions. For a greater appreciation of the lesions, computerized axial tomography (CT) thorax-abdomen-pelvis was requested showing compatible findings with prostatic abscesses with hematogenous spread to lung and liver. Testicular ultrasound was performed, showing orchioepididymitis and left testicular abscess. multi-sensitive *Klebsiella pneumoniae* was isolated in blood cultures; disappearing all abscesses in 6 weeks with antibiotic treatment.

**CONCLUSIONS:** The unusual location of the dissemination of the infection presented by our patient is remarkable, it has not been described to date. On the other hand, the favorable response to medical treatment is remarkable.

**KEYWORDS:** Prostatic abscess; *Klebsiella pneumoniae*; Liver abscess; Pulmonary abscess.

<sup>1</sup> Universidad Miguel Hernández de Elche, Campus de San Juan, Alicante, España.

<sup>2</sup> Servicio de Medicina Interna, Departamento de Medicina Clínica, Universidad Miguel Hernández de Elche.

<sup>3</sup> Servicio de Radiología.

<sup>4</sup> Sección de Microbiología. Hospital Universitario San Juan de Alicante, Alicante, España.

Recibido: 7 de julio 2019

Aceptado: 21 de octubre 2019

#### Correspondencia

Noel Roig Marín  
noel.roig@goumh.umh.es

Este artículo debe citarse como: Roig-Marín N, Roig-Rico P, Bañón-Escandel S, Seguí-Ripoll JM, et al. Abscesos prostáticos con diseminación por *Klebsiella pneumoniae*. Med Int Méx. 2021; 37 (2): 275-279.  
<https://doi.org/10.24245/mim.v37i2.3349>

## ANTECEDENTES

El absceso prostático es un proceso poco descrito, producido mayoritariamente por enterobacterias y estafilococos.<sup>1</sup> *Klebsiella pneumoniae* es una agente inhabitual de prostatitis y absceso prostático, en grandes series solo representa el 1.5% de los casos de prostatitis.<sup>2</sup> Se comunica un caso de absceso prostático con diseminación al hígado, el pulmón y el testículo, cuadro clínico que no se ha descrito en la bibliografía.

## CASO CLÍNICO

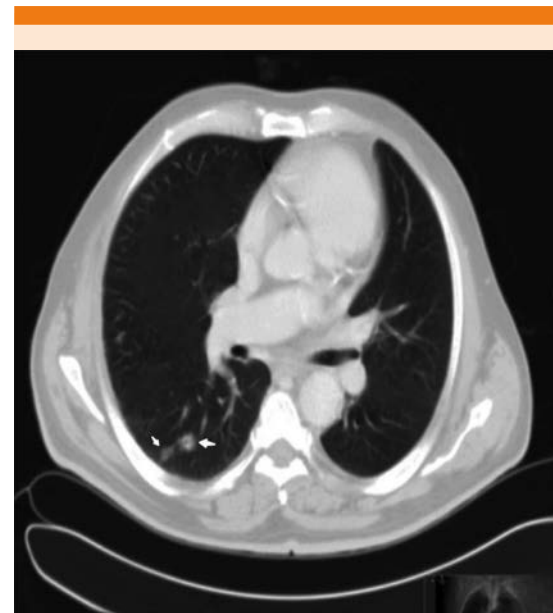
Paciente masculino de 57 años, diabético, fumador, con hábito enólico moderado, sin otros antecedentes de interés, que consultó por padecer un cuadro de disuria y poliuria de una semana de evolución. Desde hacía dos semanas tenía astenia, anorexia, pérdida de 10 kg de peso y sensación distérmica de manera ocasional.

A la exploración física únicamente destacó temperatura de 37.8°C, auscultación pulmonar con sibilantes y roncus bilaterales, hepatomegalia de 2 traveses reborde infracostal. En la analítica de sangre al ingreso se obtuvo: Hb: 13 g/dL, plaquetas: 16.2 x 10<sup>9</sup>/L, índice de Quick: 78%, leucocitos 21.3 x 10<sup>9</sup>/L (neutrófilos 84.9%), PCR: 27.63 mg/L, glucosa 378 mg/dL, creatinina: 0.8 mg/dL, urea: 36 mg/dL, Na: 129 meq/L, el resto estaba dentro de la normalidad. Sedimento con leucocituria y hematuria. Urocultivo negativo. Serología VIH negativa.

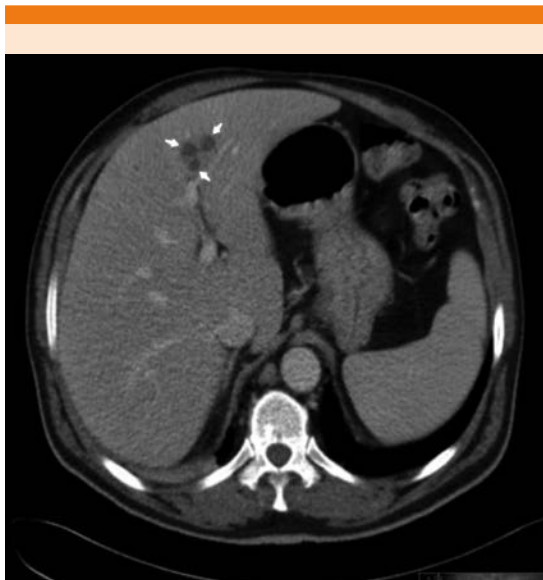
En la radiografía de tórax destacaron signos radiológicos de enfermedad pulmonar obstructiva crónica (EPOC). Se inició desde Urgencias tratamiento empírico con ceftriaxona 2 g/24 horas vía IV. Durante su ingreso se realizó ecografía abdominal que evidenció: esteatosis hepática, coledocistitis, lesiones ocupantes de espacio (LOES) hepáticas, pseudonodularidad en el riñón izquierdo (cortical) y aumento de grosor

de las paredes vesicales. Para obtener una mejor apreciación de las lesiones, se solicitó tomografía axial computada (TAC) de tórax, abdomen y pelvis en el que se visualizaron nódulos pulmonares en el hemitórax derecho, de contornos mal definidos con halo en vidrio deslustrado, los de mayor tamaño con pequeña cavitación central (**Figura 1**); múltiples lesiones focales hepáticas, las de mayor tamaño con ligera hipodensidad parenquimatosa circundante (**Figura 2**), y varias lesiones prostáticas hipodensas mal definidas, algunas confluentes entre sí (**Figura 3**). Todo ello resulta compatible con abscesos prostáticos con diseminación hematogena al pulmón y el hígado, se encuentran señalados con flechas blancas.

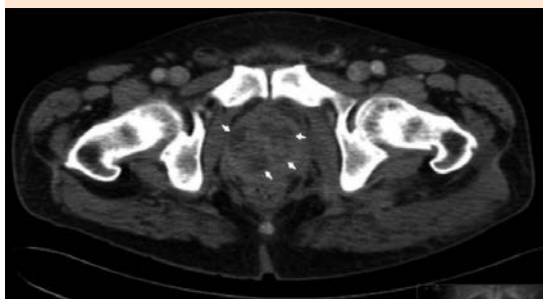
Al tercer día de ingreso el paciente persistió febril, por lo que se sustituyó ceftriaxona por meropenem 1 g/cada 8 horas vía IV, quedando afebril a las 24 horas. Ese mismo día fue valorado



**Figura 1.** TAC de tórax con nódulos pulmonares, de contornos mal definidos, los de mayor tamaño con pequeña cavitación central.



**Figura 2.** TAC de abdomen con múltiples lesiones hepáticas, las de mayor tamaño con hipodensidad circundante.

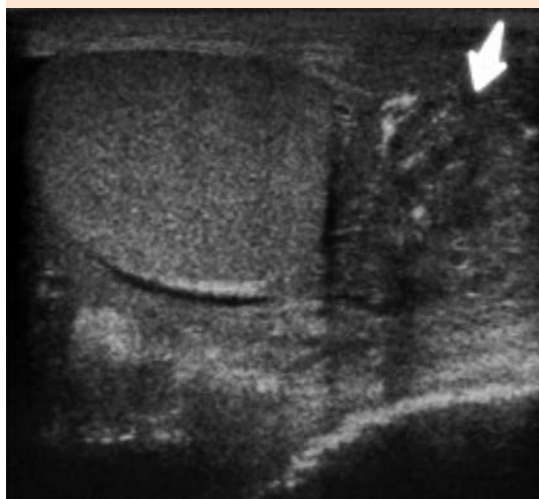
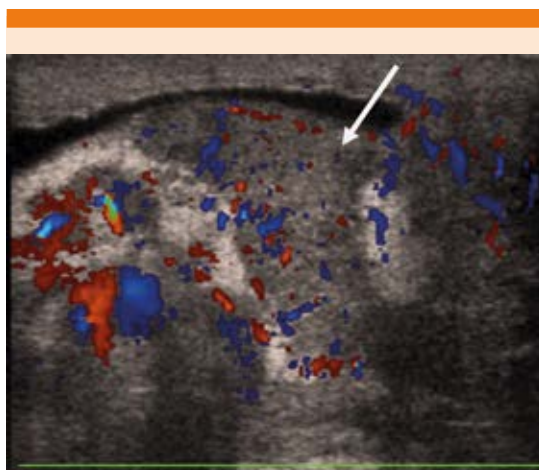


**Figura 3.** TAC con lesiones prostáticas hipodensas mal definidas, algunas de ellas confluentes.

por el servicio de Urología por mostrar aumento de tamaño del testículo izquierdo. Por ello, se realizó ecografía testicular que mostró orquiepididimitis izquierda con hiperemia, además de masa extratesticular adyacente al polo caudal, de contornos mal definidos y ecoestructura heterogénea, hipervascular en el Doppler color,

que sugiere marcado engrosamiento de la cola del epidídimo con cambios flemonosos. **Figura 4**

Al cuarto día de ingreso se recibió resultado de hemocultivos en los que se aisló *Klebsiella pneumoniae* multisensible, por lo que se desescaló el tratamiento antibiótico sustituyendo meropenem por ciprofloxacino 500 mg/12 horas vía IV, con buena respuesta. Se mantuvo tratamiento du-



**Figura 4.** Ultrasonido testicular con orquiepididimitis izquierda y masa extratesticular adyacente al polo caudal. En el Doppler color se observa una masa de bordes mal definidos y estructuras heterogéneas que sugiere engrosamiento del epidídimo con cambios inflamatorios.

rante seis semanas que se suspendió tras valorar la TAC de control que mostró desaparición de abscesos en todas las localizaciones.

## DISCUSIÓN

Los abscesos prostáticos suelen ser procesos muy raros que afectan a pacientes con factores de riesgo predisponentes, como diabetes, enolismo o cirrosis hepática.<sup>3</sup> *Klebsiella pneumoniae* es un patógeno poco frecuente como causante de esta afección, salvo en series publicadas en Taiwán.<sup>3</sup> Las formas más graves de infección, descritas principalmente en Asia, son abscesos enfisematosos;<sup>4,5</sup> en nuestro caso no se comprobó la existencia de gas en los abscesos.

*K. pneumoniae* produce abscesos prostáticos que pueden ser primarios, como el caso de nuestro paciente, con clínica urológica de larga evolución, principalmente disuria, o secundarios en el contexto del denominado síndrome invasivo de absceso hepático por este patógeno producidos por serotipos K1 y K2 que confieren más virulencia a la cepa.<sup>6,7</sup>

Hasta la fecha se han descrito casos de abscesos prostáticos secundarios a abscesos hepáticos en series publicadas en su mayor parte en Asia.<sup>8</sup> La diseminación hematogena desde foco prostático es rara, se han comunicado endoftalmítis, artritis séptica y osteomielitis.<sup>9,10</sup> A pesar de que se han descrito casos en los que a partir de un absceso prostático se produjo diseminación al hígado por *K. pneumoniae*<sup>11</sup> y al pulmón,<sup>12</sup> no se ha descrito en la bibliografía la combinación-tétrada de absceso prostático que disemina al pulmón, el hígado y el testículo. Es decir, la diseminación completa desde la próstata hasta los tres lugares nombrados no se ha comunicado. Por ello, se recalca que éste es un caso único con la peculiar tetrada de combinación de abscesos prostáticos-pulmonares-hepáticos-testicular; destacando la rareza del absceso testicular.

El tratamiento incluye antibióticos por tiempo prolongado y drenaje transuretral, aunque también se ha descrito la prostatectomía, incisión perineal, laparotomía y drenaje transrectal guiado por ecografía o TAC.<sup>3</sup> En nuestro paciente el cuadro se curó exclusivamente con tratamiento antibiótico prolongado.

## CONCLUSIONES

Es destacable la inusual localización de la diseminación de la infección que mostró nuestro paciente porque no se ha descrito hasta la fecha esta característica diseminación de foco prostático al hígado, el pulmón y el testículo. Asimismo, es remarcable la favorable respuesta al tratamiento exclusivamente médico.

## REFERENCIAS

1. Domínguez-Berrot AM, de San Luis-González LC, Pascual-Palacín R, Álvarez-Ruiz A, et al. Prostatic abscess as a unusual cause of septic shock. *Med Intensiva* 2004; 28: 222-4. [https://doi.org/10.1016/S0210-5691\(04\)70050-9](https://doi.org/10.1016/S0210-5691(04)70050-9).
2. Skerk V, Krhen I, Schonwald S, Cajic V, et al. The role of unusual pathogens in prostatitis syndrome. *Int J Antimicrob Agents* 2004; 24 (Suppl 1): S53. doi. 10.1016/j.ijantimicag.2004.02.010.
3. Liu KH, Lee HC, Chuang YC, Tu CA, et al. Prostatic abscess in southern Taiwan: another invasive infection caused predominantly by *Klebsiella pneumoniae*. *J Microbiol Immunol Infect* 2003; 36:31.
4. Bae GB, Kim SW, Shin BC, Oh JT, et al. Emphysematous prostatic abscess due to *Klebsiella pneumoniae*: report of a case and review of the literature. *J Korean Med Sci* 2003; 18 (5): 758-60. doi. 10.3346/jkms.2003.18.5.758.
5. Kuo PH, Huang KH, Lee CW, Lee WJ, et al. Emphysematous prostatitis caused to *Klebsiella pneumoniae*. *J Formos Med Assoc* 2007; 106 (1): 74-7. doi. 10.1016/S0929-6646(09)60219-9.
6. Cheng DL, Liu YC, Yen MY, Liu CY, et al. Septic metastatic lesions of pyogenic liver abscess. Their association with *Klebsiella pneumoniae* bacteremia in diabetic patients. *Arch Intern Med* 1991; 151 (8): 1557-9.
7. Siu LK, Yeh KM, Lin JC, Fung CP, et al. *Klebsiella pneumoniae* liver abscess: a new invasive syndrome. *Lancet Infect Dis* 2012; 12 (11): 881-7. [https://doi.org/10.1016/S1473-3099\(12\)70205-0](https://doi.org/10.1016/S1473-3099(12)70205-0).
8. Chung SD, Keller J, Lin HC. Greatly increased risk for prostatic abscess following pyogenic liver abscess: a nationwide

- population-based study. *J Infect* 2012; 64 (4): 445-7. doi. 10.1016/j.jinf.2012.01.003.
9. Chuang LH, Song HS, Lee SC, Lai CC, et al. Endogenous *Klebsiella pneumoniae* endophthalmitis associated with prostate abscess: case report. *Chang Gung Med J* 2000; 23 (4): 240-5.
  10. Chew LC. Septic monoarthritis and osteomyelitis in an elderly man following *Klebsiella pneumoniae* genitourinary infection: case report. *Ann Acad Med Singapore* 2006; 35 (2): 100-3.
  11. Liao C, Yang Y, Yeh Y, Ben R, et al. Invasive liver abscess syndrome predisposed by *Klebsiella pneumoniae* related prostate abscess in a nondiabetic patient: a case report. *BMC Research Notes* 2016; 9 (1): 395. doi. 10.1186/s13104-016-2188-y.
  12. Liu J, Lin T, Chang Y, Tsai C, et al. Prostatic abscess of *Klebsiella pneumoniae* complicating septic pulmonary emboli and meningitis: A case report and brief review. *Asian Pac J Trop Med* 2017; 10 (1): 102-105. doi. 10.1016/j.apjtm.2016.11.014.

#### AVISO PARA LOS AUTORES

*Medicina Interna de México* tiene una nueva plataforma de gestión para envío de artículos. En: [www.revisionporpares.com/index.php/MIM/login](http://www.revisionporpares.com/index.php/MIM/login) podrá inscribirse en nuestra base de datos administrada por el sistema *Open Journal Systems* (OJS) que ofrece las siguientes ventajas para los autores:

- Subir sus artículos directamente al sistema.
- Conocer, en cualquier momento, el estado de los artículos enviados, es decir, si ya fueron asignados a un revisor, aceptados con o sin cambios, o rechazados.
- Participar en el proceso editorial corrigiendo y modificando sus artículos hasta su aceptación final.