

Aspergilosis broncopulmonar alérgica

Allergic bronchopulmonary aspergillosis.

Rodrigo Collado-Chagoya,¹ Javier Hernández-Romero,² Rubén Cruz-Pantoja,¹ Andrea Velasco-Medina,¹ Guillermo Velázquez-Samano,¹ Daniel Castillo-Castillo,³ Jessica Rosales-Pérez³

Resumen

ANTECEDENTES: La aspergilosis broncopulmonar alérgica es una enfermedad resultante de una reacción de hipersensibilidad al hongo *Aspergillus* al invadir la vía aérea. Se caracteriza clínicamente por disnea, sibilancias, fiebre, malestar general y expectoración de color marrón o negro, y por la mala respuesta clínica al tratamiento habitual prescrito para tratar las exacerbaciones en pacientes con enfermedad pulmonar crónica. La aspergilosis se considera la cuarta enfermedad micótica en importancia en México; sin embargo, se desconoce el papel de la misma en pacientes asmáticos en nuestro país.

CASO CLÍNICO: Paciente femenina de 60 años, trabajadora de la salud, con un cuadro de asma de difícil control y crisis asmática severa; se demostró el diagnóstico de aspergilosis broncopulmonar alérgica y su posterior tratamiento.

CONCLUSIONES: La aspergilosis broncopulmonar alérgica es una enfermedad de difícil diagnóstico en pacientes atópicos, inmunosuprimidos o con fibrosis quística que deberán sospechar todos los médicos tratantes de pacientes que no respondan a tratamiento habitual.

PALABRAS CLAVE: Aspergilosis broncopulmonar alérgica; eosinofilia; asma; pruebas cutáneas.

Abstract

BACKGROUND: Allergic bronchopulmonary aspergillosis is a disease resulting from a hypersensitivity reaction to the *Aspergillus fungus* by invading the airway. It is characterized clinically by dyspnea, wheezing, fever, malaise and brown or black expectoration, and by poor clinical response to the usual treatment prescribed to treat exacerbations in patients with chronic lung disease. Aspergillosis is considered the fourth most important fungal disease in Mexico; however, its role in asthmatic patients in our country is unknown.

CLINICAL CASE: A 60-year-old female patient, a health worker, with asthma of difficult control and a severe asthma attack; the diagnosis of allergic bronchopulmonary aspergillosis and its subsequent treatment were demonstrated.

CONCLUSIONS: Allergic bronchopulmonary aspergillosis is a disease difficult to diagnose in atopic, immunosuppressed or cystic fibrosis patients that all physicians treating patients who do not respond to standard treatment should suspect.

KEYWORDS: Allergic bronchopulmonary aspergillosis; Eosinophilia; Asthma; Skin tests.

¹ Departamento de Inmunología Clínica y Alergia.

² Departamento de Neumología. Hospital General de México Dr. Eduardo Liceaga, Ciudad de México.

³ Departamento de Medicina Interna, Hospital General de Zona 27, Instituto Mexicano del Seguro Social, Ciudad de México.

Recibido: 12 de julio 2019

Aceptado: 18 de febrero 2020

Correspondencia

Rodrigo Collado Chagoya
rodnova87@hotmail.com

Este artículo debe citarse como: Collado-Chagoya R, Hernández-Romero J, Cruz-Pantoja R, Velasco-Medina A, et al. Aspergilosis broncopulmonar alérgica. Med Int Méx. 2021; 37 (1): 144-151. <https://doi.org/10.24245/mim.v37i1.3359>

ANTECEDENTES

Se denomina *Aspergillus* a una especie de hongos omnipresentes formadora de esporas, descrita por primera vez en 1729 por Micheli y se denominó *Aspergillus* ante el parecido de su cabeza conidial al *aspergillum* (instrumento religioso para dispersar agua bendita). Existen cerca de 900 especies diferentes de *Aspergillus*, pero son tres las que comúnmente afectan a la especie humana: *Aspergillus fumigatus* (85%), *Aspergillus flavus* (5-10%) y *Aspergillus niger* (2-3%). La aspergilosis puede causar una gran variedad de manifestaciones clínicas divididas en tres principales entidades: aspergilosis alérgica, colonización saprofitica y aspergilosis invasiva.^{1,2} **Cuadro 1**

ASPERGILOSIS BRONCOPULMONAR ALÉRGICA

Es la manifestación de aspergilosis alérgica más frecuente en todo el mundo, siendo resultado de una reacción de hipersensibilidad a los antígenos del hongo *Aspergillus* descrita por Hinson y su

grupo. El primer caso comunicado en México fue en 1951 por González Ochoa.³

La prevalencia verdadera de aspergilosis broncopulmonar alérgica se desconoce debido a la ausencia de marcadores diagnósticos y los cambios en criterios diagnósticos; sin embargo, se ha comunicado cercana a 2.5% en cinco estudios prospectivos en pacientes asmáticos, llegando hasta 7-14% en asma dependiente de esteroides y de 2-15% en fibrosis quística. La prevalencia de sensibilización a *Aspergillus* en pacientes asmáticos otorgada por la Sociedad Internacional de Micología Humana y Animal (ISHAM) varía de 5.5 a 38.5%. Los principales factores de riesgo de sensibilización y de aspergilosis broncopulmonar alérgica son la susceptibilidad genética mediante la expresión de genotipos HLA DR2 y DR5 en pacientes asmáticos y la expresión de polimorfismos en la proteína surfactante A2, concentraciones elevadas de lectina de unión al manano en pacientes con fibrosis quística, mientras que la expresión del genotipo HLA DRQ2 implica un factor protector contra la enfermedad.⁴⁻⁷

Fisiopatología

La fisiopatología en aspergilosis broncopulmonar alérgica es compleja, en un huésped atópico, la persistencia de inhalación de esporas de *Aspergillus* (2.3 µm) les permite alcanzar el alvéolo y posterior a germinar pueden generar dos diferentes tipos de respuestas: a) una reacción tipo asma a la exposición transitoria de alta intensidad a las esporas de *Aspergillus* con una reacción de hipersensibilidad tipo 1 mediada por IgE y una inflamación eosinofílica y b) una reacción asmática a los hongos de *Aspergillus* colonizados en las vías respiratorias que resulta en inflamación mixta (eosinofílica y neutrofílica) y la activación mediada por IgG e IgE que resulta en un fenómeno de inflamación local derivando en mayor producción de moco, hiperreactividad de las vías

Cuadro 1. Trastornos respiratorios asociados con aspergilosis

I. Afección de las vías respiratorias superiores

1. Aspergilosis alérgica
 - sinusitis alérgica por *Aspergillus* (aas)
2. Colonización saprofitica
 - bolas fúngicas sinusales
3. Enfermedades invasivas
 - sinusitis granulomatosa invasiva
 - sinusitis invasiva aguda fulminante
 - sinusitis invasiva crónica

II. Afección de las vías respiratorias inferiores

1. Aspergilosis alérgica
 - asma inducida por *Aspergillus* (aia)
 - aspergilosis broncopulmonar alérgica (abpa)
 - neumonitis por hipersensibilidad
2. Colonización saprofitica
 - aspergiloma simple o complejo (aspergilosis pulmonar crónica cavitaria)
3. Enfermedades invasivas
 - aspergilosis pulmonar invasiva

respiratorias y, en última instancia secundario a las sustancias proteolíticas liberadas por los antígenos del hongo, destrucción bronquial y bronquiectasias.^{8,9,10}

El cambio de isotipo de linfocitos y el dominio de respuesta hacia Th2 con el subsecuente aumento de IL-4, IL-5, IL-10, e IL-13 conllevará finalmente al aumento en las concentraciones detectables de IgE, mayor reclutamiento y quimiotaxis de eosinófilos, derivando en mayor vasodilatación y broncoconstricción.^{8,9,10}

Cuadro clínico y diagnóstico

Los principales síntomas asociados con aspergilosis broncopulmonar alérgica en un paciente asmático son: disnea, tos con producción de esputo, dolor pleurítico, opresión torácica y sibilancias. La hemoptisis es un síntoma infrecuente (5%) resultante de la inflamación de la vía aérea y bronquiectasias. Sin embargo, en fases iniciales de la enfermedad los síntomas pueden ser mínimos a pesar de contar ya con cambios radiográficos importantes.^{11,12}

Los hallazgos de gabinete que apoyan el diagnóstico incluyen normalmente eosinofilia periférica, concentraciones de IgE elevadas (> 1000 ng/mL), concentraciones elevadas de anticuerpos contra *Aspergillus fumigatus*, precipitinas séricas contra anticuerpos de *Aspergillus fumigatus* y pruebas cutáneas positivas contra antígeno de *Aspergillus fumigatus*. La espirometría normalmente muestra patrón obstructivo con buena respuesta a esteroides.

Los cambios radiográficos son fundamentales para el diagnóstico correcto de aspergilosis broncopulmonar alérgica y se clasifican en cambios agudos y crónicos. Los cambios agudos observados con más frecuencia son las sombras radiográficas de carácter homogéneo y patrón indefinido, que suelen desaparecer después de

la expectoración de un tapón mucoso y volver a aparecer en el mismo sitio sombras fugaces. Las anomalías bronquiales ocurren en 50 a 70% de los episodios agudos de aspergilosis broncopulmonar alérgica, siendo signos sugerentes de esta afección los signos radiográficos de línea de tranvía, el signo de anillo de sello y el de sombras de dedos enguantados. Los cambios crónicos más observados en aspergilosis broncopulmonar alérgica son la fibrosis (10-20%) y los signos más característicos de la enfermedad son las bronquiectasias centrales.^{12,13}

Estos hallazgos se han clasificado en diversos criterios, desde los criterios originales de Rosenberg y Patterson en 1977, los criterios mínimos utilizados por Greenberger en 2013 y los criterios de la Sociedad Internacional de Micología Humana y Animal (ISHAM).¹⁴⁻¹⁷ **Cuadro 2**

La aspergilosis broncopulmonar alérgica puede clasificarse en tres grupos según los hallazgos clínicos y serológicos:

- *Aspergilosis broncopulmonar alérgica-S*: pacientes que cumplen criterios diagnósticos clínicos, de laboratorio y serológicos, a excepción de bronquiectasias centrales.
- *Aspergilosis broncopulmonar alérgica-CB*: pacientes que cumplen criterios diagnósticos junto con bronquiectasias centrales.
- *Aspergilosis broncopulmonar alérgica-CB-ORF*: pacientes que cumplen criterios diagnósticos, tienen bronquiectasias centrales y características radiográficas, como fibrosis pulmonar, cicatrización, cambios enfisematosos, cambios fibrocavitarios y cambios pleurales.

Tratamiento

Los objetivos del tratamiento contra la aspergilosis broncopulmonar alérgica conllevan

Cuadro 2. Criterios diagnósticos de aspergilosis broncopulmonar alérgica

Criterios de Rosenberg-Patterson	Criterios de Greenberger mínimos esenciales (2002)	Criterios de Greenberger verdaderamente mínimos (2013)	Criterios ISHAM	Criterios de aspergilosis broncopulmonar alérgica en fibrosis quística
<p>Criterios mayores</p> <ol style="list-style-type: none"> 1. Asma 2. Infiltrados pulmonares transitorios 3. Reactividad cutánea positiva a AF 4. Concentraciones elevadas de IgE 5. Precipitinas positivas para <i>Aspergillus</i> 6- Eosinofilia periférica 7. Concentraciones elevadas de IgE específica e IgG contra AF 8. Bronquiectasias centrales <p>Criterios menores</p> <ol style="list-style-type: none"> 1. Esputo marrón en molde 2. Presencia de <i>Aspergillus</i> en el esputo mediante cultivo o hifas 3. Prueba cutánea positiva en fase tardía 	<ol style="list-style-type: none"> 1. Asma 2. Reactividad cutánea inmediata a AF 3. Concentraciones de IgE > 1000 ng/mL 4. Concentraciones elevadas de IgE específico e IgG contra AF 5. Bronquiectasias centrales en ausencia de distales 	<ol style="list-style-type: none"> 1. Asma 2. Reactividad cutánea inmediata a AF 3. Concentraciones de IgE > 1000 ng/mL 4. Bronquiectasias centrales en ausencia de distales 	<p>Condiciones predisponentes</p> <ol style="list-style-type: none"> 1. Asma 2. Fibrosis quística <p>Criterios obligatorios</p> <ol style="list-style-type: none"> 1. Reactividad cutánea inmediata positiva a AF o concentraciones de IgE específico elevadas contra AF 2. Concentraciones de IgE mayores de 1000 UI/mL <p>Otros criterios</p> <ol style="list-style-type: none"> 1. Precipitinas séricas o anticuerpos IgG contra AF 2. Opacidades radiológicas consistentes con ABPA 3. Eosinofilia periférica mayor a 500 cél/μL 	<p>Presencia de dos de los tres siguientes</p> <ol style="list-style-type: none"> 1. Reactividad cutánea inmediata positiva a AF 2. Precipitinas séricas positivas a antígenos de AF 3. Concentraciones de IgE > 1000 UI/mL <p>Presencia de uno de los seis siguientes</p> <ol style="list-style-type: none"> 1. Broncoconstricción 2. Eosinofilia periférica 3. Antecedente de infiltrados pulmonares 4. Concentraciones elevadas de IgE específica o IgG contra AF 5. Presencia de <i>Aspergillus</i> en el esputo mediante cultivo o hifas 6. Respuesta a esteroides

ISHAM: Sociedad Internacional de Micología Humana y Animal; AF: *Aspergillus fumigatus*. ABPA: aspergilosis broncopulmonar alérgica.

la finalidad de limitar las exacerbaciones o síntomas agudos de la misma, erradicar la colonización y proliferación de *Aspergillus*, tratar los síntomas de asma y prevenir el daño pulmonar permanente (fibrosis).^{18,19}

Los corticoesteroides sistémicos son el tratamiento de primera línea de elección contra la fase aguda de la aspergilosis broncopulmonar alérgica con una dosis recomendada de 0.5 mg/kg/día las primeras dos semanas, con un subsecuente esquema de reducción durante siete a ocho semanas.

La terapia antifúngica esta diseñada para reducir la progresión de la aspergilosis broncopulmonar alérgica, hasta el momento el itraconazol a dosis de 200 mg cada 12 horas durante 16 semanas es el antifúngico de elección; ha demostrado ser eficaz como tratamiento adjunto a los esteroides para modificar la respuesta inmunológica hacia *Aspergillus* y lograr reducir la dosis de los corticoesteroides eficazmente. La administración de nuevos antifúngicos (voriconazol y posaconazol) ha demostrado eficacia cercana a 80% en el alivio de los síntomas; sin embargo, la administración a largo plazo de voriconazol se

ha asociado con cáncer de piel, por lo que aún no cuenta con grado de evidencia.^{19,20}

Los agentes biológicos (omalizumab) de momento han demostrado ser eficaces en reducir los síntomas de la enfermedad y la dosis de esteroides en paciente con etapa IV de la enfermedad (esteroides dependientes); sin embargo, su administración se limita a casos clínicos y hacen falta estudios con distribución al azar para poder demostrar un verdadero efecto benéfico en la aspergilosis broncopulmonar alérgica.^{21,22}

Otras terapias alternativas, como la administración inhalada de aminoglucósidos, solo han demostrado ser eficaces en aspergilosis broncopulmonar alérgica complicada con fibrosis quística. La administración de macrólidos para disminuir la tos y la expectoración en pacientes con bronquiectasias ha demostrado ser eficaz, pero deberá reservarse en casos severos y con múltiples exacerbaciones.^{23,24}

Pronóstico

El pronóstico dependerá del tiempo del diagnóstico y del inicio de tratamiento; mientras que en las etapas iniciales de la enfermedad (I a III) el pronóstico tiende a ser bueno con baja mortalidad y buena respuesta a esteroides, en la etapa IV la dependencia a esteroides sistémicos conlleva complicaciones cardiovasculares, óseas y metabólicas asociadas con su administración por larga duración y mayor mortalidad. Los pacientes en etapa V se consideran en etapa terminal con cambios irreversibles en la función respiratoria y elevada mortalidad a corto y mediano plazos.

CASO CLÍNICO

Paciente femenina de 60 años de edad, originaria de la Ciudad de México, trabajadora de la salud (médico familiar), con antecedente de rinitis alérgica y asma bronquial de un año de diag-

nóstico en tratamiento con esteroides nasales e inhalados, broncodilatadores de acción corta y antihistamínicos por razón necesaria; diabetes mellitus de 20 años de evolución en tratamiento con hipoglucemiantes orales y tabaquismo positivo con índice tabáquico de 10 paquetes al año. Ingresó al Servicio de Medicina Interna por padecer fiebre de 39°C, tos con expectoración purulenta (color marrón), dificultad respiratoria y sibilancias audibles a distancia, ingresando con los diagnósticos de neumonía atípica y crisis asmática severa.

Los exámenes de laboratorio reportaron: leucocitos 20,300, neutrófilos: 10,800 (53%), eosinófilos: 8600 (42%), estudio de expectoración: 25% de células polimorfonucleares y 10% de células epiteliales; el estudio radiográfico demostró infiltrados pulmonares nodulares y opacidades circulares sugerentes de ocupación alveolar, signo de dedo enguantado (**Figura 1**) con hipoxemia en la gasometría arterial con PaO₂ de 56 y oxemia capilar de 88 con cultivo de expectoración positivo a *Streptococcus pneumoniae*, por lo que se decidió iniciar esquema antibiótico múltiple (oseltamivir, ceftriaxona, clindamicina y claritromicina), oxigenoterapia, terapia broncodilatadora, sin respuesta satisfactoria y continuó con broncoconstricción importante, fiebre y síntomas respiratorios ante nuestro servicio para valoración; realizando tomografía axial computada de tórax donde la ventana pulmonar demostró nódulos con gemación, afección subpleural y vidrio despulido. **Figura 2** Ante la sospecha diagnóstica de aspergilosis broncopulmonar alérgica se realizaron pruebas cutáneas mediante punción cutánea en la cara anterior del antebrazo con una lanceta estéril con antígeno de *Aspergillus fumigatus*, control positivo con histamina y control negativo con solución salina fenolada, y su posterior lectura a los 15 minutos, obteniendo una interpretación positiva con una pápula de 4 mm (**Figura 3**), con lo que se estableció el diagnóstico de aspergilosis

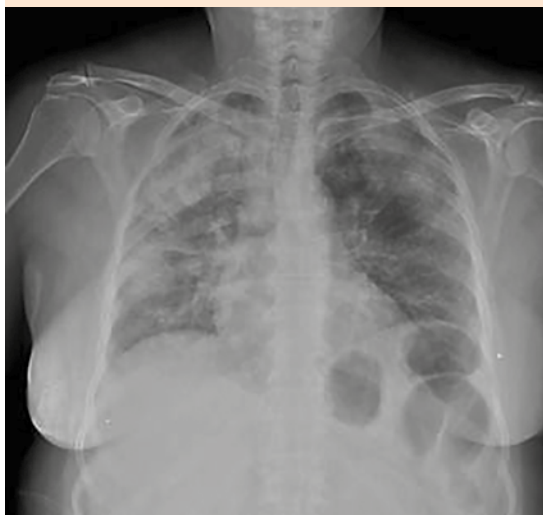

Figura 1. Telerradiografía de tórax. Opacidades subsegmentarias parcheadas bilaterales circulares sugierentes de ocupación alveolar, localizadas en la región interescápulo-vertebral externa y parahiliar del hemitórax derecho debajo de la cisura menor, así como en la región hiliar del hemitórax izquierdo, infiltrados micronodulares bilaterales.

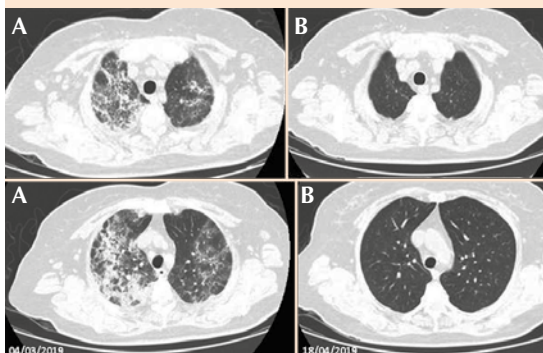


Figura 2. Tomografía axial computada de alta resolución ventana pulmonar. **A.** Bandas parenquimatosas, nódulos con gemación en el segmento anterior del lóbulo superior derecho, en el segmento anterior y apicoposterior del lóbulo superior izquierdo se observan nódulos, afección subpleural y vidrio despulido. **B.** Resolución del cuadro seis semanas después del tratamiento.

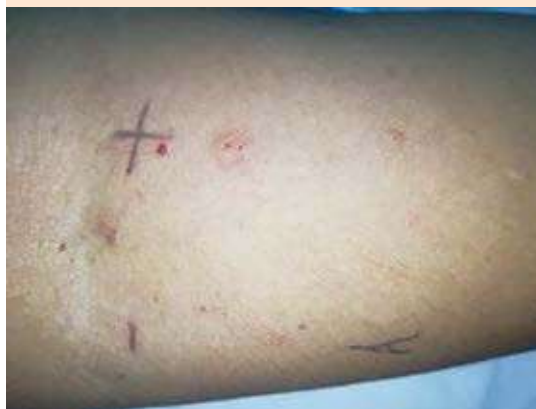

Figura 3. Pruebas cutáneas a *Aspergillus fumigatus*. Control negativo (Evans): 0 mm eritema ausente. Control positivo (histamina): 5 mm eritema 2 ++. *Aspergillus fumigatus*: 3 mm eritema +.

broncopulmonar alérgica etapa 1 con sobreinfección con *Streptococcus pneumoniae*.

Se inició tratamiento con corticoesteroide sistémico a dosis altas (0.5 mg/kg/día), terapia adjunta con antifúngico (itraconazol 200 mg/12 horas) con adecuada respuesta con descenso de eosinófilos séricos a 0 y de leucocitos totales a 10,300 al tercer día de tratamiento, con pruebas funcionales respiratorias en normalidad (espirometría); se decidió su egreso y posterior control en consulta externa.

DISCUSIÓN

En el mundo el número de infecciones por hongos oportunistas (como *Candida spp*, *Cryptococcus spp*, *Aspergillus spp* y *Pneumocystis jirovecii*) está en aumento; sin embargo, y a pesar de la elevada morbilidad y mortalidad que conllevan estas enfermedades, no existe un adecuado registro epidemiológico de las mismas; en México, como en otros países subdesarrollados, no hay obligación de reportar ninguna infección

fúngica, por lo que su incidencia y prevalencia están altamente subestimadas, además de que su diagnóstico requiere un especializado equipo de bacteriología e inmunología para poder establecer el diagnóstico, lo que resulta en que, del mismo modo, este grupo de enfermedades estén altamente subdiagnosticadas.

El desarrollo del hongo *Aspergillus* está favorecido por la humedad y temperaturas elevadas (termófilo), por lo que se encuentra en medio intrahospitalario (sistemas de ventilación y de drenaje) y extrahospitalario (abono, excremento, hogares húmedos, piscinas), por lo que es omnipresente en el ambiente y su exposición es inevitable. La sensibilización a *Aspergillus* se ha relacionado con peor control del asma, mayor número de exacerbaciones y mayor necesidad de esteroide en el tratamiento; sin embargo, se desconoce la epidemiología en México en relación con el número de pacientes con asma sensibilizados a *Aspergillus*.

Los síntomas de aspergilosis broncopulmonar alérgica suelen ser inespecíficos y ser confundidos con los propios de la enfermedad pulmonar de base (disnea, sibilancias, tos productiva con expectoración color marrón) y con síntomas propios de un proceso inflamatorio acompañante (fiebre, malestar general), por lo que la mayoría de los casos el diagnóstico de aspergilosis broncopulmonar alérgica se establece en una fase tardía, con todas las implicaciones de pronóstico que conlleva, por lo que siempre deberá tenerse un enfoque multidisciplinario (Medicina Interna, Neumología, Inmunología Clínica y Alergia e Infectología) ante cualquier paciente con sospecha de la enfermedad para establecer el diagnóstico y tratamiento oportunos.

El diagnóstico definitivo deberá apoyarse en la existencia de los criterios diagnósticos en un individuo con factores de riesgo y, en caso de sospecha, deberá iniciarse siempre el tratamiento

esteroideo y antifúngico porque la perpetuación del proceso inflamatorio crónico conlleva a daño pulmonar permanente e irreversible, con alteraciones en la función pulmonar, el control de la enfermedad, la calidad de vida y, finalmente, en aumento en la mortalidad.

El reporte de este caso tiene la finalidad de realizar siempre el diagnóstico de exclusión de aspergilosis broncopulmonar alérgica en todas las formas de asma de difícil control, asma severa o asma corticodependiente, la importancia de biomarcadores séricos de inmunotipo TH2 (IgE, eosinófilos séricos, eosinófilos en esputo y las pruebas cutáneas) y los estudios radiológicos (radiografía de tórax y tomografía de tórax) para la sospecha diagnóstica y otorgar el tratamiento oportuno contra la enfermedad.

CONCLUSIONES

La aspergilosis broncopulmonar alérgica es una enfermedad de difícil diagnóstico en pacientes atópicos, inmunosuprimidos o con fibrosis quística que deberán sospechar todos los médicos tratantes (neumólogos, médicos internistas, inmunólogos y alergólogos) de pacientes que no respondan a tratamiento habitual, que estén clasificados como una enfermedad de difícil control o que ameriten dosis altas de corticoesteroide para su tratamiento. El principal determinante en su historia natural será el diagnóstico temprano y la introducción temprana de corticoesteroides y antifúngicos.

REFERENCIAS

1. Agarwal R. Allergic bronchopulmonary aspergillosis. *Chest* 2009; 135: 805-826. doi. 10.1378/chest.08-2586.
2. Hogan C, Denning DW. Allergic bronchopulmonary aspergillosis and related allergic syndromes. *Semin Respir Crit Care Med* 2011; 32: 682-92. doi. 10.1055/s-0031-1295716.
3. Arenas-Guzmán R. Arenas-Guzmán R, editor. *Micología médica ilustrada*, 5ª ed. Nueva York: Mc Graw Hill 2014; capítulo 23.

4. Maurya V, Gugnani HC, Sarma PU, Madan T, et al. Sensitization to *Aspergillus antigens* and occurrence of allergic bronchopulmonary aspergillosis in patients with asthma. *Chest* 2005; 127: 1252-9. doi. 10.1378/chest.127.4.1252.
5. Knutsen AP. Genetic and respiratory tract risk factors for aspergillosis: ABPA and asthma with fungal sensitization. *Med Mycol* 2006; 44 (Suppl. 1): 61-70. doi. 10.1080/13693780600789178.
6. Denning DW, Pleuvry A, Cole DC. Global burden of allergic bronchopulmonary aspergillosis with asthma and its complication chronic pulmonary aspergillosis in adults. *Med Mycol* 2013; 51: 361-70. doi. 10.3109/13693786.2012.738312.
7. Chauhan B, Santiago L, Hutcheson PS, Schwartz HJ, et al. Evidence for the involvement of two different MHC class II regions in susceptibility or protection in allergic bronchopulmonary aspergillosis. *J Allergy Clin Immunol* 2000; 106: 723-9. doi. 10.1067/mai.2000.109913.
8. Kurup VP. Immunology of allergic bronchopulmonary aspergillosis. *Indian J Chest Dis Allied Sci* 2000; 42: 225-37.
9. Park SJ, Mehrad B. Innate immunity to *Aspergillus* species. *Clin Microbiol Rev* 2009; 22: 535-51. doi. 10.1128/CMR.00014-09.
10. Gibson PG, Wark PAB, Simpson JL, Meldrum C, et al. Induced sputum IL-8 gene expression, neutrophil influx and MMP-9 in allergic bronchopulmonary aspergillosis. *Eur Respir J* 2003; 21: 582-8. doi. 10.1183/09031936.03.00001803.
11. Soubani AO, Chandrasekar PH. The clinical spectrum of pulmonary aspergillosis. *Chest* 2002; 121: 1988-1999. doi. 10.1378/chest.121.6.1988.
12. Shah A, Panjabi C. Allergic aspergillosis of the respiratory tract. *Eur Respir Rev* 2014; 23: 8-29. doi. 10.1183/09059180.00007413.
13. Agarwal R, Khan A, Garg M, Aggarwal AN, et al. Chest radiographic and computed tomographic manifestations in allergic bronchopulmonary aspergillosis. *World J Radiol* 2012; 4: 141-50. doi. 10.4329/wjr.v4.i4.141.
14. Rosenberg M, Patterson R, Mintzer R, Cooper BJ, et al. Clinical and immunologic criteria for the diagnosis of allergic bronchopulmonary aspergillosis. *Ann Intern Med* 1977; 86: 405-14. doi. 10.7326/0003-4819-86-4-405.
15. Greenberger PA. Allergic bronchopulmonary aspergillosis. *J Allergy Clin Immunol* 2002; 110: 685-92. doi. 10.1067/mai.2002.130179.
16. Stevens DA, Moss RB, Kurup VP, Knutsen AP, et al. Allergic bronchopulmonary aspergillosis in cystic fibrosis-state of the art: Cystic Fibrosis Foundation Consensus Conference. *Clin Infect Dis* 2003; 37 (Suppl. 3): S225-264. doi. 10.1086/376525.
17. Agarwal R, Chakrabarti A, Shah A, Gupta D, et al. Allergic bronchopulmonary aspergillosis: review of literature and proposal of new diagnostic and classification criteria. *Clin Exp Allergy* 2013; 43: 850-73. doi. 10.1111/cea.12141.
18. Fink JN. Therapy of allergic bronchopulmonary aspergillosis. *Indian J Chest Dis Allied Sci* 2000; 42: 221-4.
19. Stevens DA, Schwartz HJ, Lee JY, Moskovitz BL, et al. A randomized trial of itraconazole in allergic bronchopulmonary aspergillosis. *N Engl J Med* 2000; 342: 756-762. doi: 10.1056/NEJM200003163421102.
20. Wark PA, Gibson PG, Wilson AJ. Azoles for allergic bronchopulmonary aspergillosis associated with asthma. *Cochrane Database Syst Rev* 2004; 2004 (3): CD001108. doi. 10.1002/14651858.CD001108.pub2.
21. Tillie-Leblond I, Germaud P, Leroyer C, Tétu L, et al. Allergic bronchopulmonary aspergillosis and omalizumab. *Allergy* 2011; 66: 1254-6. doi. 10.1111/j.1398-9995.2011.02599.x.
22. Perez-de-Llano LA, Vennera MC, Parra A et al. Effects of omalizumab in *Aspergillus*-associated airway disease. *Thorax* 2011; 66: 539-40. doi. 10.1136/thx.2010.153312.
23. Hayes D Jr, Murphy BS, Lynch JE, Feola DJ. Aerosolized amphotericin for the treatment of allergic bronchopulmonary aspergillosis. *Pediatr Pulmonol* 2010; 45: 1145-8. doi. 10.1002/ppul.21300.
24. Serisier DJ, Martin ML. Long-term, low-dose erythromycin in bronchiectasis subjects with frequent infective exacerbations. *Respir Med* 2011; 105: 946-9. doi. 10.1016/j.rmed.2011.01.009.