

Sarcoidosis gástrica

Gastric sarcoidosis.

Noel Roig-Marín,¹ Pablo Roig-Rico,¹ Paloma Chazarra-Pérez,¹ Jorge Calbo-Maiques,² María José Mayol-Belda,³ Antonio Martínez-Egea,⁴ José Miguel Seguí-Ripoll¹

Resumen

ANTECEDENTES: La sarcoidosis es una enfermedad granulomatosa sistémica de origen desconocido, caracterizada por granulomas no caseificantes. La afectación gastrointestinal sintomática de la sarcoidosis es poco frecuente y ocurre en menos de 1% de los casos.

CASO CLÍNICO: Paciente femenina de 47 años con cuadro constitucional con astenia, anorexia y pérdida de peso de nueve meses de evolución, acompañado en las últimas semanas de náuseas y vómitos. A la exploración destacaban adenopatías laterocervicales bilaterales, axilares e inguinales de pequeño tamaño, blandas, no adheridas y lesiones foliculo-nodulares en los miembros inferiores. La esofagogastroduodenoscopia reveló hallazgos compatibles con pangastritis de predominio antral y la anatomía patológica reveló una gastritis crónica severa granulomatosa compatible con afectación gástrica por sarcoidosis. Se inició tratamiento con deflazacort a dosis de 30 mg/día con mejoría clínica a las dos semanas.

CONCLUSIONES: La sarcoidosis gastrointestinal es una forma poco frecuente de sarcoidosis extrapulmonar. El cáncer gástrico se ha asociado con la sarcoidosis gástrica. El papel principal diagnóstico lo desempeña la evidencia histológica de granulomas no caseificantes en la biopsia de la mucosa gástrica. El tratamiento médico consiste principalmente en terapia inmunosupresora. Los inhibidores de la bomba de protones pueden aliviar parcialmente los síntomas de estos pacientes.

PALABRAS CLAVE: Sarcoidosis; granulomas no caseificantes; mucosa gástrica.

Abstract

BACKGROUND: Sarcoidosis is a systemic granulomatous disease of unknown origin, characterized by noncaseating granulomas. Symptomatic gastrointestinal involvement of sarcoidosis is rare and occurs in less than 1% of cases.

CLINICAL CASE: A 47-year-old female patient with asthenia, anorexia and weight loss of 9 months of evolution, accompanied in the last weeks of nausea and vomiting. The examination revealed bilateral laterocervical, axillary and inguinal adenopathies of small size, soft, non-adherent, and folliculo-nodular lesions in the lower limbs. Gastroscopy was compatible with antral-predominant pangastritis, and the pathological anatomy revealed severe chronic granulomatous gastritis compatible with gastric involvement due to sarcoidosis. Treatment was started with deflazacort at a dose of 30 mg/day, with clinical improvement at two weeks.

CONCLUSIONS: Gastrointestinal sarcoidosis is a rare form of extrapulmonary sarcoidosis. Gastric cancer has been associated with gastric sarcoidosis. The main diagnostic role is played by histological evidence of non-caseating granulomas in the biopsy of the gastric mucosa. Medical treatment consists mainly of immunosuppressive therapy. Proton pump inhibitors can partially relieve the clinical symptoms of these patients.

KEYWORDS: Sarcoidosis; Non-caseating granulomas; Gastric mucosa.

¹ Servicio de Medicina Interna, Departamento de Medicina Clínica, Universidad Miguel Hernández de Elche, Alicante, España.

² Servicio de Radiología.

³ Servicio de Anatomía Patológica.

⁴ Servicio de Medicina Digestiva Hospital Universitario de San Juan de Alicante, España.

Recibido: 7 de julio 2019

Aceptado: 14 de febrero 2020

Correspondencia

Noel Roig Marín
noel.roig@goumh.umh.es

Este artículo debe citarse como: Roig-Marín N, Roig-Rico P, Chazarra-Pérez P, Calbo-Maiques J, et al. Sarcoidosis gástrica. Med Int Méx. 2021; 37 (1): 140-143.
<https://doi.org/10.24245/mim.v37i1.3348>

ANTECEDENTES

La sarcoidosis es una enfermedad granulomatosa sistémica de origen desconocido, caracterizada por granulomas no caseificantes.¹ La afectación gastrointestinal sintomática de la sarcoidosis aislada es poco frecuente; su forma aislada se ha descrito con incidencia menor de 1% de los casos y sistémica en un porcentaje cercano a 10%.^{1,2,3} Los síntomas más frecuentes son dolor abdominal, náuseas, vómitos, hematemesis, melena y pérdida de peso, aunque a menudo es asintomática.^{1,4,5}

La afectación extrapulmonar de la sarcoidosis es relativamente importante, pues afecta al pronóstico y elección del tratamiento.² Dentro de la sarcoidosis gastrointestinal existe mayor predominio por la afectación gástrica (78%), mientras que localizaciones como el esófago (9%) o el duodeno (9%) tienen menor frecuencia de afectación.⁶

CASO CLÍNICO

Paciente femenina de 47 años con cuadro constitucional con astenia, anorexia y pérdida de peso de nueve meses de evolución, acompañado en las últimas semanas de náuseas y vómitos. A la exploración destacaban adenopatías laterocervicales bilaterales, axilares e inguinales de pequeño tamaño, blandas, no adheridas y lesiones folículo-nodulares en los miembros inferiores.

El análisis de sangre reveló: 3400 leucocitos con 10% de eosinófilos, hemoglobina de 12 g/dL, calcio 10.40 mg/d, AST 31 mm/L, ALT 27 mm/L, GGT 45 U/L, fosfatasa alcalina 143 U/L, PCR 0.71 mg/dL y VSG 106 mm. La tomografía axial computada cervico-toraco-abdominal reveló múltiples adenopatías de apariencia patológica con centro hipodenso laterocervicales, supraclaviculares, axilares, mesentéricas, retro-

peritoneales e iliacas (**Figura 1**) sin hallazgos de afección pulmonar. Se realizó biopsia y en la anatomía patológica se observaron granulomas epitelioides confluentes, se identificó necrosis fibrinoide y cuerpos de Schauman. Las tinciones de Ziehl-Neelsen, Mantoux y serologías frente a VIH, CMV, VEB, *Brucella*, *Leishmania* y sífilis fueron negativas. Ante la sospecha de sarcoidosis se solicitó examen de enzima convertidora de angiotensina (ECA) con valores elevados, 112 U/L (valores normales: 8-55 U/L). La esofagogastroduodenoscopia fue compatible con pangastritis de predominio antral y la anatomía patológica reveló una gastritis crónica severa granulomatosa compatible con afectación gástrica por sarcoidosis (**Figura 2**). Se inició tratamiento con deflazacort a dosis de 30 mg/día con mejoría clínica a las dos semanas.

DISCUSIÓN

En más de 90% de todos los casos la afectación pulmonar es el sitio más frecuente de manifestación de sarcoidosis.⁷

La sarcoidosis gastrointestinal es una forma rara de sarcoidosis extrapulmonar. La mayoría de

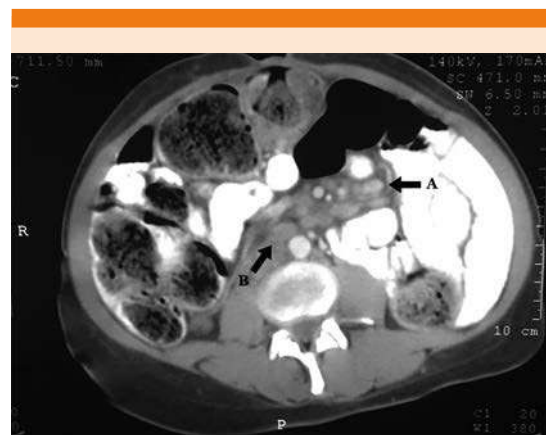

Figura 1. A. Adenopatías mesentéricas. B. Adenopatías retroperitoneales.

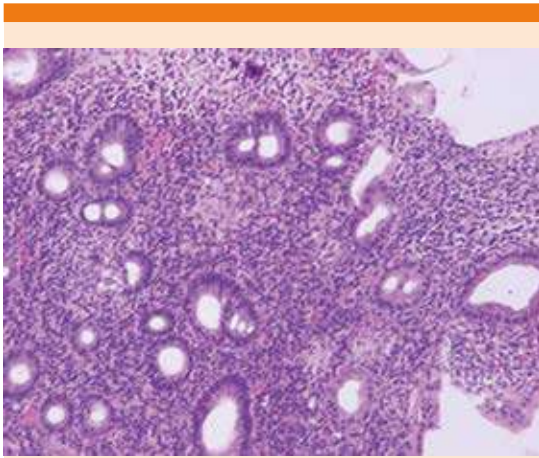


Figura 2. Imagen histopatológica con gastritis crónica severa granulomatosa compatible con sarcoidosis.

estos casos están representados por afectación gástrica.⁸ Se ha descrito que la sarcoidosis gástrica aislada existe y puede ser la manifestación inicial de la sarcoidosis.⁹ Además, es destacable que el cáncer gástrico se ha asociado con la sarcoidosis gástrica.¹⁰

A pesar de su manifestación infrecuente, la sarcoidosis gastrointestinal puede tener un efecto clínico significativo según el órgano afectado, por lo que se justifica el diagnóstico temprano.⁷

En pacientes con sarcoidosis gástrica la manifestación radiológica puede ser normal, aunque podemos encontrar nodularidad mucosa y apariencia de linitis gástrica.^{2,4,5} Un estudio endoscópico puede revelar un estrechamiento de la mitad distal del estómago, con úlceras prepilóricas o erosión y atrofia; los pliegues gástricos engrosados pueden mostrar manifestaciones difusas e irregulares, que se asemejan a un pavimento de adoquines (*cobblestone pavement*).³ El papel principal diagnóstico lo desempeña la evidencia histológica por granulomas no caseificantes en la biopsia de la mucosa gástrica.^{2,4,5} Debemos descartar otras causas

de gastritis granulomatosa, como reacciones a cuerpo extraño, tuberculosis, histoplasmosis, enfermedad de Crohn, gastritis granulomatosa idiopáticas, determinadas vasculitis, linfoma, carcinoma, enfermedad de Whipple e infección por *Helicobacter pylori*.^{2,4,5}

En cuanto al tratamiento médico, éste consiste principalmente en terapia inmunosupresora, con mayor frecuencia con corticoesteroides como el primer tratamiento de elección.⁷ No obstante, el papel de los corticoesteroides en el tratamiento no está claro y la decisión de prescribirlos se basa en la extensión y severidad de la enfermedad. En algunas series se ha observado que en 66% de los pacientes los síntomas desaparecen tras el tratamiento con corticoesteroides.^{4,5} La dosis y la duración de la terapia aún no están bien establecidas.⁷ Los inhibidores de la bomba de protones pueden aliviar parcialmente la clínica de estos pacientes. En casos de estenosis pilórica o hemorragia gastrointestinal puede ser necesaria la cirugía.^{2,5}

Se obtuvo el consentimiento informado de la paciente motivo de este artículo.

REFERENCIAS

1. Leeds JS, McAlindon ME, Lorenz E, Dube AK, et al. Gastric sarcoidosis mimicking bowel syndrome-cause not association? *World J Gastroenterol* 2006; 12: 4754-56. doi. 10.3748/wjg.v12.i29.4754.
2. Hanta I, Kuleci S, Kocabas A, Öksüz M, et al. Gastric sarcoidosis: A case report. *Turk Resp J* 2004; 5: 40-2.
3. Maev IV, Andreev DN, Kucheriavýi IA. Gastric sarcoidosis. *Klinicheskaia meditsina* 2014; 92 (11): 18-22.
4. Ungprasert P, Kue-A-Pai P, Srivali N, Cheungpasitporn W, et al. A rare case of symptomatic gastric sarcoidosis. *QJM* 2013; 106: 569-70. doi. 10.1093/qjmed/hct067.
5. Inomata M, Ikushima S, Awano N, Kondoh K, et al. Upper gastrointestinal sarcoidosis: report of three cases. *Intern Med* 2012; 51: 1689-1694. doi. 10.2169/internalmedicine.51.7367.
6. Ghrenassia E, Mekinian A, Chapelon-Albric C, Levy P, et al. Digestive-tract sarcoidosis. *Medicine* 2016; 95 (29): e4279. doi. 10.1097/MD.0000000000004279.

7. Thermann P, Dollinger M. Extrapulmonale sarkoidose: Befall des Gastrointestinaltraktes – Fallbericht und Literaturrecherche. *Zeitschrift Für Gastroenterologie* 2019; 54 (03): 238-44. doi. 10.1055/s-0041-110810.
8. Vanderhulst J. Gastric sarcoidosis: rare presentation of a rare disease. *Acta Clinica Belgica* 2014; 70 (1): 58-60. doi. 10.1179/2295333714Y.0000000073.
9. Patel R, Winter R, Chan W, Sparks J. Isolated gastric sarcoidosis: a rare entity. *BMJ Case Reports* 2017; bcr-2017-219682. <http://dx.doi.org/10.1136/bcr-2017-219682>.
10. Matsubara T, Hirahara N, Hyakudomi R, Fujii Y, et al. Early gastric cancer associated with gastric sarcoidosis. *Int Surg* 2015; 100 (5): 949-53. doi. 10.9738/INTSURG-D-15-00028.

AVISO PARA LOS AUTORES

Medicina Interna de México tiene una nueva plataforma de gestión para envío de artículos. En: www.revisionporpares.com/index.php/MIM/login podrá inscribirse en nuestra base de datos administrada por el sistema *Open Journal Systems* (OJS) que ofrece las siguientes ventajas para los autores:

- Subir sus artículos directamente al sistema.
- Conocer, en cualquier momento, el estado de los artículos enviados, es decir, si ya fueron asignados a un revisor, aceptados con o sin cambios, o rechazados.
- Participar en el proceso editorial corrigiendo y modificando sus artículos hasta su aceptación final.