

Aterectomía rotacional en el tratamiento de lesiones coronarias calcificadas de alto riesgo y la aplicabilidad del acceso transradial proximal y distal

Rotational atherectomy in the treatment of high-risk calcified coronary lesions and the applicability of proximal and distal transradial access.

Marco Antonio Alcántara-Meléndez,¹ Héctor Hugo Escutia-Cuevas,¹ Ronald Edgardo Rivas-Gálvez,² Arnoldo Santos Jiménez-Valverde,¹ Álvaro Diego Rentería-Valencia,¹ Antonio Flores-Morgado,¹ Manuel Armando Espinoza-Rueda¹

Resumen

ANTECEDENTES: La aterectomía rotacional es una técnica utilizada en lesiones de coronarias complejas, altamente calcificadas y *stents* infraexpandidos.

OBJETIVO: Comunicar la experiencia inicial de aterectomía rotacional por acceso transradial, aterectomía rotacional-Rotastent y por acceso transradial distal.

MATERIALES Y MÉTODOS: Análisis prospectivo y descriptivo en el que de noviembre 2017 a marzo 2018 se incluyeron pacientes sometidos a intervencionismo coronario percutáneo (ICP), con lesiones únicas o múltiples con calcificación severa, con otras estrategias de modificación no exitosas y donde se realizó aterectomía rotacional. Se hizo un seguimiento clínico 1, 6 y 12 meses posteriores al procedimiento.

RESULTADOS: Se incluyeron 22 pacientes con media de edad de 66.5 años, 86.4% hombres. El 68.2% de los pacientes tenía angina crónica estable. El 50% de los casos fueron por acceso radial y uno por radial distal; los vasos tratados fueron: descendente anterior (40.9%), coronaria derecha (45.4%) y circunfleja (18.2%). En tres casos se realizó ablación rotacional de *stents* infraexpandidos. Un paciente falleció por causa no cardíaca, hubo un hematoma femoral significativo, dos casos de re-ICP por reestenosis y un paciente requirió revascularización quirúrgica urgente.

CONCLUSIONES: La aterectomía rotacional por acceso femoral, transradial proximal y transradial distal en lesiones altamente calcificadas y *stents* subexpandidos ha mostrado seguridad y resultados alentadores a corto y mediano plazos.

PALABRAS CLAVE: Aterectomía rotacional; *stent*.

Abstract

BACKGROUND: Rotational atherectomy is a technique used in complex highly calcified lesions and under-expanded stents.

OBJECTIVE: To communicate the initial experience of rotational atherectomy by transradial access, rotastent and by distal transradial access.

MATERIALS AND METHODS: Prospective and descriptive analysis done from November 2017 to March 2018. Patients undergoing percutaneous coronary intervention (PCI) were included, with single or multiple lesions with severe calcification, with other unsuccessful modification strategies, where rotational atherectomy was performed. Clinical follow-up was done 1, 6 and 12 months after procedure.

¹ Hemodinámica y Cardiología Intervencionista.

² División de Cardiología Clínica. Centro Médico Nacional 20 de Noviembre, ISSSTE, Ciudad de México, México.

Recibido: 30 de agosto 2019

Aceptado: 24 de noviembre 2019

Correspondencia

Héctor Hugo Escutia Cuevas
perseoyarista@hotmail.com

Este artículo debe citarse como: Alcántara-Meléndez MA, Escutia-Cuevas HH, Rivas-Gálvez RE, Jiménez-Valverde AS, et al. Aterectomía rotacional en el tratamiento de lesiones coronarias calcificadas de alto riesgo y la aplicabilidad del acceso transradial proximal y distal. Med Int Méx. 2021; 37 (1): 9-15. <https://doi.org/10.24245/mim.v37i1.3473>

RESULTS: Twenty-two patients were included with mean age of 66.5 years, 86.4% men; 68.2% of the patients presented with chronic stable angina; 50% of the cases were done by transradial access and one by distal radial; the treated vessels were: anterior descendant (40.9%), right coronary (45.4%) and circumflex (18.2%). In three cases rotational ablation of under-expanded stents was performed. Complications: one patient died due to a non-cardiac cause, a significant femoral hematoma, two cases of re-PCI due to restenosis, one patient required urgent surgical revascularization.

CONCLUSIONS: Rotational atherectomy by femoral access, proximal transradial and distal transradial in highly calcified lesions and underexpanded stents has shown safety and encouraging results in the short and medium term.

KEYWORDS: Rotational atherectomy; Stent.

ANTECEDENTES

La aterectomía rotacional es una técnica para el tratamiento endovascular contra la enfermedad aterosclerótica obstructiva. La aterectomía rotacional genera una ganancia del lumen mediante la eliminación física de placa calcificada y reducción de la rigidez de la placa, facilitando la dilatación de la misma. El rotablator disponible comercialmente extirpa la placa con una oliva elíptica incrustada con diamantes, girada a altas velocidades por un eje helicoidal, que avanza gradualmente a través de una guía.¹ El interés en la aterectomía rotacional ha aumentado en la última década como consecuencia de más estenosis coronarias complejas y calcificadas.² A finales del decenio de 1980, para aumentar la eficacia de la angioplastia con balón, algunos dispositivos intravasculares se diseñaron con el fin de reducir la placa aterosclerótica y aumentar la probabilidad de obtener una luz más grande, de acuerdo con el concepto de “mayor es mejor”.³

El advenimiento de los *stents* liberadores de fármacos, que disminuyó significativamente la tasa de reestenosis, así como el perfeccionamiento de las técnicas y olivas, llevó al reposicionamiento de la aterectomía rotacional como técnica

coadyuvante en la preparación de lesiones densamente calcificadas, y a la entrega y expansión del *stent*.²

El volumen de pacientes sometidos a aterectomía rotacional ha variado ampliamente durante estas últimas dos décadas: de 0.6 a 8.2% del total de centros que realizan intervención coronaria percutánea adoptan esta estrategia, incluso después del advenimiento de los *stents* liberadores de fármacos (DES); de los registros internacionales es evidente que poco menos de 1% de los pacientes sometidos a intervención coronaria percutánea son tratados con aterectomía rotacional anualmente.³

La aterectomía rotacional ha tenido un avance en ciertos ámbitos, por ejemplo, su utilización en infarto agudo de miocardio sin elevación del segmento ST (IAMNST), donde la aterectomía rotacional tiene éxito de procedimiento similar y perfil de seguridad en comparación con pacientes con angina crónica estable. La mayor tasa de eventos cardiacos adversos en el seguimiento en pacientes con IAMNST sometidos a aterectomía rotacional es comparable con una población combinada de pacientes con IAMNST sin aterectomía rotacional.⁴ A pesar de que también se ha utilizado en pacientes con

oclusiones totales crónicas (OTC) y lesiones no OTC calcificadas,⁵ otro de los usos que se han reportado de la aterectomía rotacional es en casos de subexpansión del *stent*.⁶

Hasta el momento, son pocas las experiencias en esta técnica reportadas en América Latina^{7,8} y en México,^{9,10} por lo que el objetivo de este estudio es comunicar la experiencia inicial de aterectomía rotacional por acceso transradial, aterectomía rotacional-Rotastent y por acceso transradial distal.

MATERIALES Y MÉTODO

Estudio observacional y prospectivo efectuado de noviembre de 2017 a marzo de 2018 en pacientes sometidos a intervencionismo coronario con aterectomía rotacional de alto riesgo y alta complejidad técnica en el Centro Médico Nacional 20 de Noviembre, Ciudad de México.

RESULTADOS

Se incluyeron 22 pacientes consecutivos con media de edad de 66.5 años, 86.4% del género masculino, sometidos a intervencionismo coronario con aterectomía rotacional, cantidad que representa 0.2% de los procedimientos de intervencionismo coronario realizados en este lapso en nuestro centro. El 68.2% de los pacientes tenía angina crónica estable, 22.7% angina inestable y solo 59% tenía una fracción de expulsión del ventrículo izquierdo > 50% al momento del procedimiento. **Cuadro 1**

La aterectomía rotacional se logró con un equipo Rotablator (*Boston Scientific-Scimed Corporation, Natick, Massachusetts*), equipado con una oliva recubierta con diamante que elimina la placa mediante la abrasión del material aterosclerótico. La oliva y el eje de accionamiento se mueven libremente sobre una guía central coaxial RotaWire. La técnica

usada fue la de avance lento de la oliva, con un movimiento de picoteo hacia adelante y atrás, tiempos de ejecución cortos (15-20 segundos) a velocidad baja (140,000-160,000 rpm), evitando cualquier caída significativa (5000 rpm) con base en la velocidad inicial, en los casos de aterectomía rotacional-Rotastent se elevó la velocidad en 10% (150,000-170,000 rpm) y los tiempos de ejecución se alargaron hasta 30 segundos, logrando el éxito con estas medidas en el 100% de los procedimientos. El 50% de los casos se realizaron por acceso radial y un caso por acceso radial distal. Los casos radiales se eligieron con base en el análisis ultrasonográfico y por Doppler color previo, con medición del diámetro y flujo de la arteria radial proximal y distal, y con la condición de que llegaran a requerir olivas de 1.25, 1.5 o 1.75 mm, capaces de ser utilizadas en un introductor radial hidrofílico *Glidesheath Slender 7* en 6 French (*Terumo Interventional Systems, Somerset, Nueva Jersey, Estados Unidos*). En caso de requerirse olivas de 2.00 mm se utilizó un sistema 8 French, y el acceso utilizado preferente fue el femoral, solo un caso se realizó con técnica *sheathless* transradial con un sistema 8 French. Los pacientes que tuvieran contraindicaciones en el acceso radial o que mostraran complicaciones en el acceso eran migrados al acceso femoral.

Los vasos tratados fueron: la arteria descendente anterior (40.9%), la coronaria derecha (45.4%) y la arteria circunfleja (18.2%). En tres casos se realizó ablación rotacional de *stents* infraexpandidos (AR- Rotastent). Se usaron olivas con medidas que iban de 1.25 a 2.00 mm. En un caso se usó un *stent* metálico desnudo debido a la contraindicación de doble antiagregación por larga temporada por alto riesgo de sangrado, en el resto de pacientes se implantaron *stents* de cromo-cobalto con polímero bioabsorbible liberador de Everolimus (*Synergy, Boston Scientific-Scimed Corporation, Natick, Massachusetts, Estados Unidos*). **Cuadro 1**

Cuadro 1. Características demográficas y variables del procedimiento (n = 22) (continúa en la siguiente columna)

Edad	66.5 (64-68.7)
51 a 60 años	4 (18.2)
61 a 70 años	14 (63.4)
71 a 80 años	4 (18.2)
Sexo	
Masculino	19 (86.4)
Femenino	3 (13.6)
Comorbilidades	
Diabetes mellitus 2	16 (72.7)
Hipertensión arterial	21 (95.4)
Dislipidemia	15 (68.2)
Tabaquismo	11 (50)
Insuficiencia cardiaca	9 (40.9)
Infarto agudo de miocardio previo	15 (68.2)
Revascularización previa	
Intervención coronaria percutánea previa	18 (81.8)
Cirugía de <i>bypass</i> coronario previa	5 (22.7)
Presentación clínica	
Angina inestable	5 (22.7)
Infarto agudo de miocardio con elevación del segmento ST	0
Infarto agudo de miocardio sin elevación del segmento ST	2 (9.1)
Angina estable	15 (68.2)
Fracción de expulsión del ventrículo izquierdo	
≤ 30%	1 (4.6)
31-50%	8 (36.4)
> 50%	13 (59)
Acceso vascular	
Femoral	10 (45.4)
Radial	11 (50)
Radial distal	1 (4.6)
Arteria tratada	
Descendente anterior	9 (40.9)
Circunfleja	4 (18.2)
Coronaria derecha	10 (45.4)
Tipo de lesión tratada	
Ostial	6 (27.3)

Cuadro 1. Características demográficas y variables del procedimiento (n = 22) (continuación)

Bifurcación	1 (4.6)
Oclusión total crónica	5 (22.7)
Excéntrica	4 (18.2)
Longitud > 20 mm	8 (36.4)
Rota-Stent	3 (13.6)
Tamaño de oliva usada	
1.25	13 (59)
1.5	13 (59)
1.75	9 (40.9)
2.00	2 (9.1)
Número de <i>stents</i> implantados por paciente	
1	5 (22.7)
2	9 (40.9)
3	4 (18.2)
≥ 4	4 (18.2)
Complicaciones asociadas	
Perforación coronaria	1 (4.6)
No-reflow	3 ()
Tipos de <i>stents</i> utilizados (n = 52)	
Liberador de fármaco	51 (98)
Metal desnudo	1 (2)
Dimensiones de los <i>stents</i> implantados (mm)	
Diámetro medio	3.1 (2.9-3.8)
Longitud media	31 (26-33)

Las variables cualitativas se expresaron como n (%), mientras que las variables cuantitativas se expresaron como P50 (P25-P75).

Seguimiento

Se realizó seguimiento clínico a los 30 días, 6 y 12 meses después del procedimiento. Entre las complicaciones intrahospitalarias destacaron: un paciente falleció por neumonía intrahospitalaria 10 días después del procedimiento, considerándose muerte no cardiaca; un caso de infarto de miocardio secundario a la angioplastia, no asociado con el vaso tratado; asimismo,

se observaron dos casos de hematoma femoral mayores de 5 cm de diámetro, en los que no se requirió transfusión sanguínea y no se observó afectación vascular inmediata ni en el seguimiento posterior. A los seis meses de seguimiento se requirió reintervención coronaria percutánea en dos pacientes por infarto agudo de miocardio sin elevación del segmento ST, teniendo como hallazgo la existencia de reestenosis intra-*stent* en ambos casos, mismos que se trataron con técnica de *stent-in-stent*. A 12 meses de seguimiento un paciente requirió revascularización quirúrgica urgente en el contexto de infarto agudo de miocardio sin elevación del segmento ST y choque cardiogénico asociado, así como la colocación de un puente arterial en la arteria obtusa marginal rama de la arteria circunfleja, previamente tratada por intervencionismo coronario y aterectomía rotacional, con adecuada evolución posquirúrgica y continuando seguimiento ambulatorio en nuestro centro. **Cuadro 2**

DISCUSIÓN

En la actualidad son cada vez más comunes los reportes de los resultados obtenidos con el uso de aterectomía rotacional seguida de implantes de *stents* liberadores de fármaco en lesiones den-

samente calcificadas, cuestión que ha cambiado desde hace pocos años a la fecha, porque la mayor parte de las publicaciones versaba sobre la utilización de la aterectomía rotacional con implantes metálicos desnudos en gran parte de los estudios realizados en el decenio de 1990 y cuyos resultados angiográficos fueron satisfactorios aun cuando la tasa de reestenosis era elevada.¹¹ Con la llegada de los *stents* liberadores de fármaco (DES) surgieron estudios prospectivos comparativos para evaluar el desempeño de la aterectomía rotacional con *stents* liberadores de fármaco, en los que, incluso en lesiones técnicamente complejas, las tasas de eventos cardíacos mayores adversos y de revascularización de la lesión inicialmente tratada en el conjunto de los estudios fueron significativamente inferiores.¹² En cuanto a la aterectomía rotacional por acceso transradial, es mucha la evidencia actual existente en cuanto a su aplicabilidad y desempeño, mostrando menor tasa de complicaciones en el sitio de acceso con la misma mortalidad y similar tasa de eventos cardiovasculares a mediano plazo;¹³ éstos fueron los motivos por los que en nuestro centro el acceso transradial es el preferente de haber factibilidad anatómica. El acceso transradial distal aún no se ha evaluado en cuanto a desenlaces en el contexto de aterec-

Cuadro 2. Desenlaces y seguimiento clínico

	Un mes (n = 22)	Seis meses	Doce meses
Mejoría clínica	20 (91)	18 (82)	16 (73)
Complicación intrahospitalaria	2 (9)	-	-
Muerte cardíaca	0	0	0
Muerte no cardíaca	1 (4.5)	1 (4.5)	1 (4.5)
Infarto de miocardio	1 (4.5)	1(4.5)	1 (4.5)
Revascularización quirúrgica urgente	0	0	1 (4.5)
Re-ICP	0	2 (9)	2 (9)
TLR/TVR	0	2 (9)	3 (13.5)
Isquemia/hemorragia por acceso vascular	2 (9)	2 (9)	2 (9)

Las variables categóricas se presentan como n (%). Se muestran las cifras acumuladas en los seguimientos.

Re-ICP: reintervención coronaria percutánea; TLR: revascularización de lesión diana; TVR: revascularización de vaso diana.

tomía rotacional; mostramos aquí un caso, que cursó sin complicaciones, siendo ya catalogado como un acceso útil y ampliamente utilizado para intervencionismo coronario complejo en nuestro centro. **Figura 1A y B**

En lo que respecta a la aterectomía rotacional por medio de técnica *sheathless* transradial, son pocos los centros de América Latina que cuentan con dispositivos *ex profeso* disponibles, en México aún no se cuenta con tales dispositivos, por lo que se ha adaptado una técnica híbrida, ya depurada en otros contextos de intervencionismo coronario complejo,¹⁴ en la que a través de *balloon assisted tracking* (BAT) se logra avanzar

un catéter guía 8-Fr externo y por el mismo se navegan olivas de mayor diámetro, sin complicaciones técnicas y sin complicaciones observadas en los sitios de acceso. **Figura 1C**

En los últimos cinco años se han reportado diferentes experiencias en todo el mundo del uso *off-label* del rotablator para lograr la aterectomía rotacional-Rotastent, teniendo ya reportes en América Latina;^{7,15} hasta el momento solo ha habido reportes de casos y ninguna experiencia a gran escala. **Figura 1D-F**

En esta serie de pacientes la utilización de DES en aterectomía rotacional por acceso femoral,

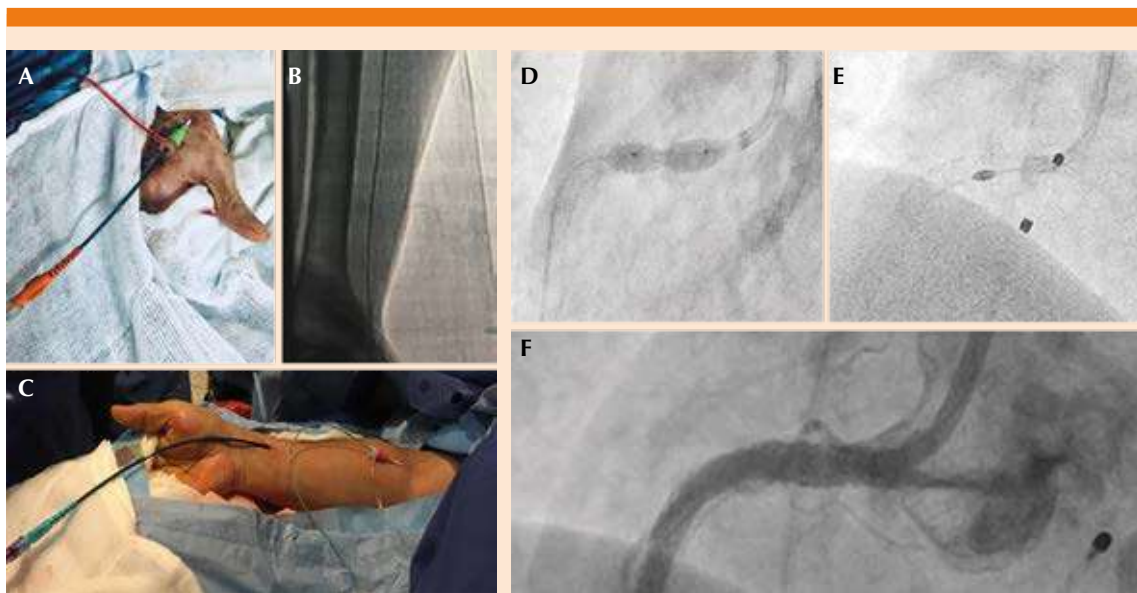


Figura 1. Utilidad del acceso transradial en la ablación rotacional (AR). **A.** Acceso transradial distal derecho con colocación de introductor radial hidrofílico de 10 cm *Glidesheath Slender 7* en 6 Fr (*Terumo Interventional Systems, Somerset, Nuevo Jersey, Estados Unidos*) a nivel de la tabaquera anatómica y con catéter guía 7 Fr, que se avanza a través de éste para realizar ablación rotacional con olivas de 1.25-1.75 mm. **B.** Control angiográfico corroborando el adecuado avance de la guía hidrofílica 0.019" por la arteria radial. **C.** Técnica *sheathless* transradial proximal modificada con utilización de catéter guía 8 Fr externo con el fin de realizar ablación rotacional con olivas ≥ 2.00 mm. Caso AR-Rotastent: **D.** Se muestra subexpansión de *stent* fármaco-activo implantado en el segmento ostial de la coronaria derecha, con calcificación severa en el segmento de implantación, sin expansión a pesar de insuflación de balones no compliantes de manera secuencial. **E.** Se procede a AR-Rotastent con oliva de 1.75 durante tres minutos. **F.** Posterior implante de *stent* fármaco-activo 4.5 x 24 mm y adecuado resultado angiográfico, sin trombo, disección o perforación, flujo distal normal.

transradial proximal y transradial distal en lesiones altamente calcificadas, así como de *stents* subexpandidos ha mostrado adecuada reproducibilidad y resultados alentadores a corto y mediano plazos, siendo trascendental el registro de la experiencia a largo plazo y la generación de estudios prospectivos en nuestro país y en América Latina para realizar conclusiones en este tema en nuestra población.

REFERENCIAS

1. Matthew I, Annapoorna S, Samin K. Current status of rotational atherectomy. *JACC Cardiovasc Interv* 2014; 7 (4): 345-53. doi. 10.1016/j.jcin.2013.12.196.
2. Barbato E, Carrier D, Dardas P. European expert consensus on rotational atherectomy. *EuroIntervention* 2015; 11: 30-6. doi. 10.4244/EIJV1111A6.
3. Zimarino M, Corcos T, Bramucci E. Rotational atherectomy: A "survivor" in the drug-eluting stent era. *Cardiovasc Revasc Med* 2012; 13: 185-92. doi. 10.1016/j.carrev.2012.03.002.
4. Iannaccone M, Piazza F, Boccuzzi GG, D'Ascenzo F, et al. rotational atherectomy in acute coronary syndrome: early and midterm outcomes from a multicentre registry. *EuroIntervention* 2016; 12 (12): 1457-64. doi. 10.4244/EIJ-D-15-00485.
5. Brinkmann C, Eitan A, Schwencke C, Mathey DG, et al. Rotational atherectomy in CTO lesions: Too risk? Outcome of rotational atherectomy in CTO-lesions compared to non-CTO-lesions. *Eurointervention* 2018; pii: EIJ-D-18-00393. doi. 10.4244/EIJ-D-18-00393.
6. Tomey MI, Sharma SK. Interventional options for coronary artery calcification. *Curr Cardiol Rep* 2016; 18: 12. doi. 10.1007/s11886-015-0691-8.
7. Sénior J, Tamayo N, Rodríguez A, Fernández A. Aterectomía rotacional para manejo de expansión inadecuada de stent (stentablacion). *Rev Colomb Cardiol* 2017; 24 (6):625. doi. 10.1016/j.rccar.2016.08.010.
8. Melo PH, Falcão BA, Bezerra CG, Pinton FA, et al. Rotational atherectomy in arteries with extreme calcification or previous failed dilation: technical aspects and late outcomes after percutaneous coronary intervention. *Rev Bras Cardiol Invasiva* 2015; 23 (1): 38-41. doi. 10.1016/j.rbc.2015.01.003.
9. Villavicencio R, Uribe J, Barragán O, Lupi E. Aterectomía rotacional con implante de stent liberador de fármaco. *An Med Asoc Med Hosp ABC* 2015; 60 (3): 221-7.
10. Clavellina JM, Varela M. Aterectomía coronaria por rotablación en un caso de alto riesgo. *An Med Asoc Med Hosp ABC* 2000; 45 (1): 41-4.
11. Dill T, Dietz U, Hamm CW, Küchler R, et al. A randomized comparison of balloon angioplasty versus rotational atherectomy in complex coronary lesions (COBRA study). *Eur Heart J* 2000; 21: 1759-66. doi. 10.1053/euhj.2000.2242.
12. Mangiacapra F, Heyndrick GR, Puymiar E, Peace AJ, et al. Comparison of drug-eluting versus bare-metal stents after rotational atherectomy for the treatment of calcified coronary lesions. *Int J Cardiol* 2012; 154 (3): 373-6. doi. 10.1111/j.1540-8183.2007.00243.
13. Khan A, Panchal H, Zaidi S, Papireddy M, et al. Safety and efficacy of radial versus femoral access for rotational atherectomy: A systematic review and meta-analysis. *Cardiovascular Revascularization Medicine* 2018. doi. 10.1016/j.carrev.2018.06.006.
14. Mamas MA, Fath-Ordoubadi F, Fraser DG. Atraumatic complex transradial intervention using large bore sheathless guide catheter. *Catheter Cardiovasc Interv* 2008; 72 (3): 357-364. doi. 10.1002/ccd.21637.
15. Whiteside HL, Nagabandi A, Kapoor D. Safety and efficacy of stentablacion with rotational atherectomy for the management of underexpanded and undilatable coronary stents. *Cardiovasc Revasc Med* 2019. doi. 10.1016/j.carrev.2019.01.013.