

La gangrena de Fournier

Fournier's gangrene.

Guillermo Murillo-Godínez

In Memoriam Juan Manuel ("Manolo") Hernández H.,
fallecido por gangrena de Fournier

Resumen

La gangrena de Fournier es un antiguo padecimiento médico-quirúrgico, no infrecuente, cuyos escasos síntomas y signos iniciales pueden hacer que pase inadvertida. Sin embargo, es prudente que el internista la tenga presente, debido a su gravedad y alta mortalidad.

PALABRAS CLAVE: Gangrena de Fournier; escroto.

Abstract

Fournier's gangrene is an old medical-surgical disease, not infrequent, whose low initial symptoms and symptoms can make it go unnoticed. However, it is prudent for the internist to keep it in mind, given its severity and high mortality.

KEYWORDS: Fournier's gangrene; Scrotum.

Medicina Interna, Querétaro, Querétaro, México.

Recibido: 8 de mayo 2019

Aceptado: 9 de septiembre 2019

Correspondencia

Guillermo Murillo Godínez
tlmx2167747@prodigy.net.mx

Este artículo debe citarse como
Murillo-Godínez G. La gangrena de Fournier. Med Int Méx. 2020; 36 (6): 794-806.
<https://doi.org/10.24245/mim.v36i6.3180>

HISTORIA Y TERMINOLOGÍA

Hipócrates en el siglo V aC describió una infección cutánea necrosante facial^a y, por otra parte, en el caso de las heridas perianales, no las cerraba para que granularan por segunda intención. Se sospecha que Herodes el Grande tuvo gangrena^b de Fournier, asociada con diabetes mellitus^c,¹ ya que Flavio Josefo dice que el monarca padecía “una gangrena en las partes genitales que engendraba gusanos”^d. Galeno describió cierto tipo de heridas necróticas, que evolucionaban con disección de los tejidos vecinos. Avicena, al describir las complicaciones operatorias de los procedimientos transperineales para la extracción de cálculos en la vejiga, describió la gangrena regional como una enfermedad grave y fatal^e. Quesnay, en 1745, describió la gangrena gaseosa.⁹³ Baurienne^f, en 1764, describió “una herida contusa que terminó con el esfacelo de todo el escroto”^g.³⁻⁸ Robert Robertson informó un caso de gangrena genital en 1777. Edward Luttrell comunicó un caso de castración por gangrena a la Sociedad Médica de Londres, el 20 de abril de 1779. Leverett Hubbard comunicó un caso

de gangrena del escroto a la Sociedad Médica de New Haven, Connecticut, en 1785.¹⁹ A principios del siglo XIX fue llamada: úlcera maligna o gangrena pútrida.⁷ En 1848, Hebler reportó lo que llamó “fuego (quemadura) escrotal”.¹⁸ Pasteur y Koch estudiaron varias gangrenas gaseosas, relacionándolas con la existencia de gérmenes anaerobios.² En 1871, Joseph Jones⁴⁸ describió una infección necrosante^h de origen bacteriano, de rápida evolución, habitualmente fatal, a la que llamó: gangrena de hospital (o gangrena nosocomial o fagedeno [del gr. *phago*, *phagein* = comer, corroer], o úlcera (del gr. *hélkos*, heridaⁱ) corrosiva o fagedénica^k.⁹

Jean Alfred Fournier^l (12-05-1832 al 23-12-1914; **Figura 1**), dermatólogo, venereólogo (sifilólogo) francés^m, en 1883 y 1884, describió en cinco pacientes (uno en su primera publicación y cuatro más posteriormente) lo que llamó: gangrena fulminante del pene.^{2,10-13}

^a Morantes MC, Lipsky B. Flesh-eating bacteria: Return of an old nemesis. *Int J Derm* 1995; 34: 461-463.

^b Del gr., *grao*, roer (Segura MS. Diccionario etimológico de medicina. Universidad de Deusto, Bilbao, 2004:18, ítem 173).

^c Otros han postulado otras varias posibles causas de fallecimiento: envenenamiento, cirrosis hepática, cáncer de páncreas, insuficiencia cardíaca, sífilis, esquistosomiasis, e insuficiencia renal.⁷⁰

^d Antigüedades de los Judíos, Libro XVII, Cap. 6 [El emperador condena a muerte a Antípater. La enfermedad de Herodes provoca un levantamiento], Núm. 5.

^e Canon, libro III, parte 19, tratado 1, capítulo 6. Se dice que lo hizo en el año 1877^{1,66} o en el año 877,¹⁷ pero Avicena vivió en los años 980-1037 y su Canon es de c. 1020.

^f También se le puede encontrar como: Bausienne,³ Baurinini,⁴ o Baurianne,⁶ o Bauriene.⁶⁶

^g Baurienne H. Sur une plaie contuse qui s'est terminée par le sphacèle de le scrotum. *J Med Chir Pharm* 1764; 20: 251-256.

^h El término en español debe ser necrosante y no necrotizante, como suele aparecer^{9,66} (Navarro F. Diccionario crítico de dudas inglés-español de medicina. McGraw-Hill/Interamericana, Madrid, 2005:669, ítem *necrotizing*).

ⁱ Segura MS. Diccionario..., op. cit., pág. 294, ítem 4035.

^j Segura MS. Diccionario..., op. cit., pág. 295, ítem 4047.

^k Navarro-Beltrán (Coord.). Diccionario terminológico de ciencias médicas. Masson, Barcelona, 1992: 479, ítem fagedenoma.

^l También se le puede encontrar como Jean Claude Fournier² o como AL Fournier.⁶¹

^m JA Fournier, obtuvo la licenciatura (1860) con la tesis *De la contagion syphilitique*, fue médico interno del *Hôpital du Midi* (1863), obteniendo la especialidad con la tesis *De l'urémie*, fue médico del *Hôtel-Dieu* (1867), jefe de servicio en el *Hôpital Lourcine* (hoy H. Broca) (1868), director del Hospital de *Saint-Louis* (1876), miembro de la Academia de Medicina (1879), fundador (junto con Emile Vidal y Ernest Besnier) de la *Société française de dermatologie et de syphilographie* (1889) (hoy Sociedad Francesa de Dermatología y enfermedades de transmisión sexual), fundador de la *Société Française de Préphylaxie sanitaire et Morales* (1901), en 1902 recibió la distinción *Commandeur de la Légion d'honneur*, y el nombramiento de profesor honorario. Sus padres fueron Vincent Fournier, y Anaïs Éliisa Dumas; se casó con Marie Berthe Guerry, procreando a: Berthe Gabrielle, y Edmond Alfred.¹⁶



Figura 1. Jean Alfred Fournier, Francia, febrero de 1946 (Stanley Gibbons 960, Scott B201).²⁰

Meleney, en 1924, describió la gangrena hemolítica estreptocócica (aguda) (ahora llamada celulitis de Meleney)¹⁴ y Cullen, también en 1924, la gangrena bacteriana sinérgica.¹⁵ Wilson, en 1952, propuso el término de fascitisⁿ necrosante, para aquélla que inicialmente respetaba la piel y el tejido muscular, extendiéndose por el tejido adiposo (celular subcutáneo) y las fascias. Stone y Martin, en 1972, propusieron el término de celulitis sinérgica necrosante, llamándola otros mionecrosis sinérgica. También se han propuesto los términos de infecciones necrosantes de los tejidos blandos y síndrome de sepsis del periné.² La gangrena de Fournier, también se ha llamado, en la bibliografía sensacionalista, infección bacteriana “come-carne”,^{1,7} flegmón periuretral¹ y erisipela necrosante.⁹ Un término ahora en desuso es el de noma pudiendo, consistente en una gangrena infecciosa vista en mujeres desnutridas, con higiene deficiente y con trastornos circulatorios.³⁵ Algunos proponen que debe hablarse de fascitis sinérgica necrosante anoperineal y genital cuando el origen

ⁿ También puede encontrarse, erróneamente, como fasciitis;⁵⁹ la única forma alterna aceptada es faciitis (Real Academia Nacional de Medicina. Diccionario de Términos Médicos. Médica Panamericana, Buenos Aires, 2012: 694, ítem fascitis).

es anorrectal y reservar el término de gangrena de Fournier para cuando el origen es distinto.⁶⁶

CONCEPTO Y FISIOPATOLOGÍA

La gangrena de Fournier es una fascitis necrosante, polimicrobiana sinérgica, del perineo; se caracteriza por endarteritis obliterativa de las arterias subcutáneas terminales, que resulta en gangrena de los tejidos.^{21,22} Los microorganismos anaerobios que se acumulan en el tejido subcutáneo producen hidrógeno y nitrógeno, lo que añadido a las condiciones de hipoxemia por el deficiente riego sanguíneo y el sobrecrecimiento bacteriano resultan clínicamente en crepitación de las áreas afectadas.²⁶

Hay varias clasificaciones de las infecciones necrosantes y de tejidos blandos (**Cuadro 1**).

Otros clasifican las fascitis necrosantes en: tipo I (polimicrobiana, puede ir de celulitis a miositis), tipo II (estreptocócica, por estreptococos del grupo A, C o G) y tipo III (gangrena de Fournier, con afectación del abdomen y el periné: escroto y pene).⁸⁷

Los gérmenes encontrados son: *E. coli* (48%),⁵⁶ *Enterococcus faecalis* (28%), *Streptococcus* del grupo A (10-30%), *Clostridium*, *Vibrio*, *Aeromonas*, *Elkenella*,^{21,23} *Proteus vulgaris*, *Bacteroides fragilis*, *Pseudomonas aeruginosa*, *Staphylococcus aureus* (33%), *Candida*, *Corynebacterium*, *Streptococcus agalactiae*, *Staphylococcus coagulasa negativo*, *E. cloacae*, *Acinetobacter baumannii*, *Kliebsiella pneumoniae*, *Morganella morganni*, *Streptococcus beta hemolítico*, *Citrobacter freundii*, *Proteus mirabilis*, *Streptococcus viridans*, *Staphylococcus saprofiticus*, *Streptococcus salivarius*, *Fusobacterium*;^{23,38} los hongos también se han reportado,^{43,44} tales como *Rhizopus arrhizus* y *mucor*;⁹⁵ en los pacientes diabéticos los gérmenes que se aíslan con mayor frecuencia son: *Streptococcus* sp, *Staphylococcus* sp y flora mixta anaerobia.²³

Cuadro 1. Infecciones necrosantes y de tejidos blandos

FDA	Complicadas No complicadas
IDSA	1. Infección superficial no complicada 2. Infección necrosante 3. Infección asociada con mordedura 4. Infección de sitio quirúrgico 5. Infección en paciente inmunocomprometido
Eron LJ y col. J Antimicrob Chemother 2003; 52 (suppl 1): 13-17.	Clase 1: afebril, celulitis Clase 2: febril, no inestable Clase 3: aspecto tóxico, una comorbilidad inestable Clase 4: sepsis, infección que amenaza la vida (por ejemplo, fascitis necrosante)
Microbiología	Tipo 1: polimicrobiana (85-90% de los casos de infección necrosante) Tipo 2: monomicrobiana (estreptococo) (10-15%) Tipo 3: monomicrobiana (<i>Clostridium</i> , <i>Vibrio</i> , <i>Aeromona</i> , <i>Elkenella</i>)

FDA: US Food & Drug Administration; IDSA: Infectious Diseases Society of America.
Modificado de la referencia 23.

En los casos que se originan en los genitales, las bacterias infectantes atraviesan la fascia de Buck^o del pene y se extienden a lo largo de la túnica dartos del escroto y el pene, la fascia de Colles^p del periné y la fascia de Scarpa^q de la pared anterior del abdomen.³⁹ La anatomía compleja de los genitales externos masculinos influye en el inicio y la progresión de la gangrena de Fournier. Este proceso infeccioso involucra los planos superficiales y profundos de los genitales. A medida que los microorganismos responsables de la infección se multiplican, la infección se propaga a lo largo de los planos anatómicos, a menudo evitando las estructuras musculares profundas y, en grados variables, la piel suprayacente, lo que dificulta la apreciación del grado de afectación.

Este fenómeno tiene implicaciones para el desbridamiento inicial y para la reconstrucción posterior. Por tanto, el conocimiento práctico de la anatomía de las vías urinarias inferiores masculinas y los genitales externos es funda-

mental para el médico que trata a un paciente con gangrena de Fournier (**Figura 2**).⁴⁰

FRECUENCIA

La gangrena de Fournier predomina en el sexo masculino (10:1), la menor incidencia en el sexo

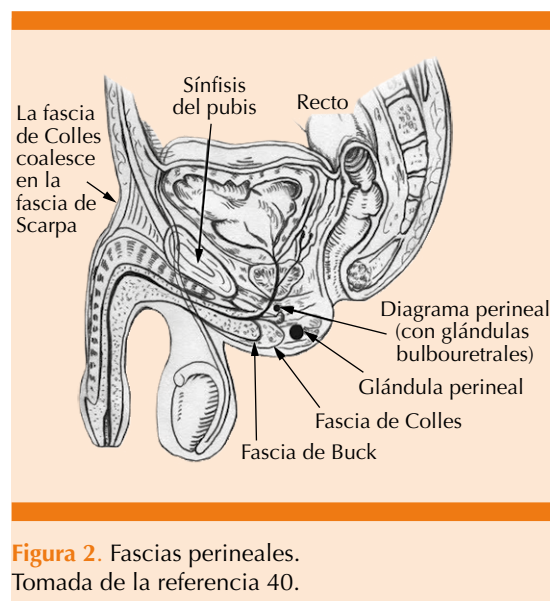


Figura 2. Fascias perineales.
Tomada de la referencia 40.

^o De Gordon Buck (1807-1877), cirujano, Estados Unidos.

^p De Abraham Colles (1773-1843), cirujano, Irlanda.

^q De Antonio Scarpa (1747-1832), anatomista, Italia.

femenino puede explicarse por el drenaje de la región perineal a través de las secreciones vaginales⁴⁰ y en mayores de 50-60 años;²¹ el reporte de casos en el sexo femenino^{3,7,75,76} y en la etapa pediátrica es esporádico.^{24,25,37,44,68} La incidencia es de 1:7,500-750,000²⁶ o 1.6-3.5:100,000;^{59,62} la mortalidad se calcula en general en 3-88%;^{21,59} habitualmente 20-40%.^{27,31} Se estima que en todo el mundo 13 millones de personas al año son hospitalizadas por fascitis necrosante.³⁰

FACTORES PREDISPONENTES (DE RIESGO) Y CAUSAS DESENCADENANTES

Fournier describió sus casos como idiopáticos, en gente joven, previamente sana. Cabe señalar que Fournier, en su momento, diferenció sus casos de la gangrena perineal asociada con diabetes, alcoholismo o traumatismo urogenital conocido; en su manuscrito ofrece una visión de los antecedentes sociales y de la práctica de la medicina en ese momento. Fournier describió las causas reconocidas de la gangrena perineal, incluida la colocación de un anillo alrededor del falo, la ligadura del prepucio (utilizada en un intento de controlar la enuresis o como intento de control de la natalidad), colocación de cuerpos extraños como frijoles dentro de la uretra y relaciones sexuales excesivas en personas diabéticas y alcohólicas. Él llama a los médicos a ser firmes en la obtención de la confesión de “prácticas obscenas”, por parte de los pacientes. En la actualidad, la gangrena de Fournier tiene causa identificable en 75 a 95% de los casos.⁴⁰

Se han encontrado varias afecciones subyacentes en los pacientes, como: diabetes mellitus (20-70%; no modifica el riesgo de muerte),²³ alcoholismo, VIH/SIDA,^{46,47} cáncer,⁷³ hepatopatías crónicas, nefropatías crónicas, usuarios de drogas intravenosas, administración crónica de corticoesteroides o de AINEs,⁹² desnutrición, estados de inmunosupresión en postransplantados,

enfermedad inflamatoria intestinal: enfermedad de Crohn⁶² y colitis ulcerosa crónica inespecífica,⁶³ flebotrombosis dorsal del pene, litiasis o estenosis uretrales, vasculitis por hipersensibilidad, poliarteritis nodosa,³⁶ insuficiencia cardíaca, deficiente higiene perineal (como puede suceder en pacientes parapléjicos), infecciones urinarias o perianales, parafimosis, extravasación periuretral de orina, lupus eritematoso sistémico,⁴⁵ mixedema;⁸⁷ en las mujeres, prolapso uterino, obesidad mórbida; en la etapa pediátrica, la prematuridad.^{3,7,12,21-24,26,29}

El consumo de inhibidores del cotransportador sodio-glucosa (SLGT2), por su mecanismo de acción (inductor de glucosuria), podría ser también un factor predisponente para la aparición de gangrena de Fournier,^{85,90,91} por lo que la FDA ha lanzado una advertencia al respecto.⁸⁶

Las causas desencadenantes suelen ser: traumatismos locales (accidentales, como: perforación del recto por cuerpo extraño,^{42,77,80} inyección intracavernosa de cocaína,⁴¹ *piercing*^g genital, lesión coital, mutilación genital, quemaduras de tercer grado, masaje prostático por prostatitis, inyecciones en la región inguinal, parafilias como el piquerismo^{s2} y quirúrgicos, como: hemorroidectomía o ligadura interna de hemorroides, cirugía por úlcera duodenal perforada, vasectomía, circuncisión, implante de prótesis peneana, biopsia prostática transrectal, dilatación anal, cistostomía, herniorrafia; en las mujeres: episiotomía, histerectomía, enfermedad diverticular perforada, apendicitis aguda perforada,⁶⁹ aborto séptico; en la edad pediátrica, onfalitis, hernia estrangulada, eritema del pañal, varicela, picaduras de insectos, instrumentación uretral,^{12,21,23,26,37} esta última también se ha reportado en la edad adulta.⁷⁸

^g Anglicismo de: *to pierce*: agujerear, perforar, atravesar.

^s Del fr. *piquer*, picar, perforar.

CUADRO CLÍNICO

La gangrena de Fournier puede manifestarse inicialmente solo con dolor local (desproporcionado en relación con los hallazgos clínicos) y fiebre, por lo que si no se tiene presente la posibilidad diagnóstica, pueden pasar inadvertidos y no proporcionarse el tratamiento adecuado y oportuno;⁷⁹ los datos subsiguientes pueden incluir: edema local, eritema, induración, equimosis, ampullas, ampollas, necrosis con drenaje de material purulento, esfacelación; el cuadro clínico puede evolucionar hasta el estado de choque séptico e insuficiencia multiorgánica. Se recomienda la consulta temprana con el servicio de Cirugía.^{21,22} El cuadro puede tener una evolución inicial de 2 a 7 días y el avance de la necrosis puede ser de 2 a 3 cm/hora.²³

El cuadro clínico descrito se ha dividido en cuatro fases:²⁸

Primera (24-48 horas): endurecimiento local, prurito, edema y eritema de los tejidos afectados.

Segunda (invasiva): manifestaciones inflamatorias regionales.

Tercera (necrótica): empeoramiento rápido del estado general, con evolución al estado de choque séptico en 50% de los casos. La necrosis y el enfisema subcutáneo (crepitación) pueden extenderse a la pared abdominal anterior, los muslos y las axilas.

Cuarta (restauración): granulación seguida de reepitelización (varios meses) y restablecimiento progresivo general.

DIAGNÓSTICO PARACLÍNICO

Los hallazgos de laboratorio son inespecíficos: anemia (por disfunción de la masa eritrocitaria

debida a la trombosis y a la sepsis), leucocitosis, trombocitopenia (como parte de la disminución de los factores de coagulación), anormalidades electrolíticas (hiponatremia, hipocalcemia), hipocalcemia (secundaria a la destrucción de triglicéridos por lipasas bacterianas, liberando ácidos grasos libres que funcionan como quelantes del calcio ionizado), hiperglucemia, azoemia, hipoalbuminemia, acidosis metabólica, elevación de PCR y CPK; pueden realizarse biopsias y cultivos, los hemocultivos son positivos en 20% de los casos.^{23,26} Los hallazgos histopatológicos pueden ser: necrosis de las fascias superficial y profunda, trombosis fibrinoide de las arteriolas nutricias, infiltración de polimorfonucleares e identificación de microorganismos entre los tejidos afectados.⁴⁰

Los estudios de imagen pueden ser: radiográficos: radiografías simples y tomografía computada,⁶⁴ ultrasonogramas, resonancia magnética, pudiéndose evidenciar el aire subcutáneo, edema, engrosamiento de la fascia, colecciones.^{23,26}

Con algunos de los resultados de laboratorio dichos, se elaboró un puntaje predictivo diagnóstico llamado: indicador de riesgo laboratorio para fascitis necrosante (*Laboratory Risk Indicator for Necrotizing Fasciitis –LRINEC–*);³¹ que tiene sensibilidad de 89.9%, especificidad de 96.9%, valor predictivo positivo de 40% y valor predictivo negativo de 95%;²¹ o sensibilidad de 88.2% y especificidad de 93.3% (**Cuadro 2**).⁶⁰

Tomando en cuenta los hallazgos clínicos y paraclínicos, se propone que el diagnóstico de gangrena de Fournier debe hacerse en presencia de: infección de tejidos blandos con afectación del escroto, el perineo y las áreas perineales, presencia de aire que infiltra el tejido subcutáneo

Cuadro 2. Índice LRINEC. Modificada de la referencia,²¹ Cf.²⁶

Parámetro	Cifra	Puntuación
PCR, mg/dL	> 150	+ 4
Hb, mg/dL	11.5-13	+ 1
	< 11	+ 2
Leucocitos	15,000-25,000	+ 1
	> 25,000	+ 2
Na, mEq/L	< 135	+ 2
Creatinina, mg/dL	> 1.5	+ 2
Glucosa, mg/dL	> 180	+ 1
Riesgo	Probabilidad	Puntaje
Bajo	< 50%	< 5
Moderado	50-75%	6-7
Alto	> 75%	> 8

(demostrado por exploración clínica^t e imágenes radiológicas), hallazgos quirúrgicos de gangrena y tejido necrosado y demostración histopatológica de fascitis necrosante.⁸⁸

DIAGNÓSTICO DIFERENCIAL

Debe hacerse diagnóstico diferencial con varias afecciones: orquitis, epididimitis, balanopostitis, celulitis escrotal, erisipela, torsión testicular, hidrocele, hematocele, espermatocele, hernia inguinoescrotal estrangulada, hidrosadenitis supurativa, pioderma gangrenoso;²¹ herpes, vasculopatías (síndromes oclusivos, vasculitis alérgica, poliarteritis nodosa), balanitis gonocócica, eritema necrolítico migratorio, necrosis por warfarina,²⁶ cólico renoureteral.

^t El término correcto en español es examen médico o exploración clínica, no examen físico o exploración física,⁸⁹ como suele aparecer en algunos textos (p. ejemp.: Bickley LS. Bates. Guía de exploración física & historia clínica. Wolters Kluwer Health, España, 2007; Seidel HM, Ball JW, Dains JE, Benedict GW. Manual Mosby de exploración física. Elsevier, España, 2003).

TRATAMIENTO

El tratamiento es de tipo médico-quirúrgico; los antimicrobianos deben cubrir el espectro de gérmenes grampositivos, negativos y anaerobios e incluso hongos. Un esquema de ejemplo:²¹ meropenem 1 g c/8 hora IV o piperacilina-tazobactam 3.37 g c/8 horas IV + clindamicina 900 mg c/8 horas IV + vancomicina 15 mg/kg c/12 horas IV o linezolid 600 mg c/12 horas IV o daptomicina 6 mg/kg c/24 horas; otros esquemas incluyen: ciprofloxacina + clindamicina; ampicilina/sulbactam, ticarcilina/clavulanato + aminoglucósido (por ejemplo, gentamicina) o metronidazol o clindamicina; o administración de penicilina (para estreptococos), metronidazol o clindamicina (anaerobios), cefotaxima y gentamicina (gramnegativos), meropenem y piperacilina/tazobactam.²³ Si los frotis iniciales (tinciones con hidróxido de potasio) muestran hongos, debe agregarse al tratamiento amfotericina B o caspofungina.⁴⁰ Puede administrarse inmunoglobulina IV como tratamiento coadyuvante.⁴⁹

La necrosectomía, debridación y drenaje de la zona afectada, habitualmente requiere tres a cinco procedimientos²³ y puede tener que complementarse con cistostomía, colostomía,⁵⁸ orquidectomía⁵⁷ y penectomía.⁹⁴

Las curaciones del área cruenta se efectúan con apósitos impregnados con agua oxigenada (superoxidada) o con plata nanocrystalina.⁶⁵

Posteriormente pueden requerirse injertos y cirugía reconstructiva.⁴⁰

Se han usado también de manera concomitante: sistemas de cierre asistido por vacío (VAC[®])⁴⁵ e hidrociurugía con Versajet[®],⁷¹ el sistema de aspiración-tracción⁷² y el uso de Integra[™].⁸⁴

^u Por las siglas en inglés de: *Vacuum Assisted Closure*.

oxígeno hiperbárico,⁵⁰⁻⁵² ya que el oxígeno estimula la acción bactericida de los leucocitos, favorece la replicación de los fibroblastos, aumenta la formación de colágeno, promueve la neovascularización, inhibe las toxinas formadas por los anaerobios, aumenta la flexibilidad de las células rojas, impide la peroxidación de los lípidos y favorece el crecimiento de los capilares,⁹⁵ aunque esta modalidad terapéutica aún es debatible,⁵³ miel, colagenasa liofilizada,²⁶ solución de polihexanida⁷⁴ o solución de Dar-kin (hipoclorito de Na).²³ En cuanto a la miel no procesada, su uso se basa en que desbrida, esteriliza y deshidrata enzimáticamente las heridas y mejora la oxigenación y la reepitelización. Sin embargo, el efecto benéfico de la miel está probablemente relacionado con su propiedad física de hiperosmolaridad;⁵⁴ por tanto, la miel tiene poca ventaja sobre otros agentes higroscópicos, como la colagenasa liofilizada.⁵⁵ Algunos consideran a la miel y a la colagenasa liofilizada tratamientos aún en investigación, a la par de la aplicación de hormonas de crecimiento y otros agentes tróficos.⁴⁰ En modelos animales, se han probado anticuerpos anti-TNF.⁹²

El manejo en unidades de cuidados intensivos llega a requerirse, en donde se proporciona: oxigenoterapia en diversas modalidades, reemplazo parenteral de líquidos con soluciones, vigilancia continua de diversas variables, administración de aminos presoras, etc.; la profilaxis antitetánica está indicada, así como el manejo de las comorbilidades.⁴⁰ No deben pasarse por alto los aspectos nutricionales.⁸¹

PRONÓSTICO

Para tratar de determinar el pronóstico de los pacientes, se han utilizado varios índices, uno publicado en 1995, llamado: índice de severidad de la gangrena de Fournier (*Fournier's Gangrene Severity Index* –FGSI–), incluye los siguientes parámetros: temperatura, frecuencias cardíaca

y respiratoria, valores séricos de: Na, K, creatinina, y bicarbonato, hematócrito y cuenta de leucocitos.³² Una puntuación de más de 9 sugiere mortalidad esperada de 75%, mientras que puntuaciones menores a 9 se asocian con 78% de posibilidades de supervivencia. Otro índice, llamado *Uludag Fournier gangrene's severity index* (UFGSI), fue propuesto en 2010 y agrega al FGSI puntuaciones según la extensión de la gangrena y la edad del paciente, de la siguiente manera: confinada a la región urogenital o anorrectal +1, confinada a la región pélvica +2, extendida fuera de la región pélvica +6; > 60 años +1; utilizando los mismos parámetros de puntuación total, encontraron 94% de posibilidad de fallecimiento con puntajes de más de 9 y 81% de probabilidades de supervivencia con puntuaciones menores a 9 (**Cuadro 3**).³³

En estudios comparativos, el UFGSI parece ser superior al FGSI.³⁴ Otros índices de pronóstico que se han utilizado son: el *Age-Adjusted Charlson Comorbidity Index* (ACCI o CCI)^v, el *Surgical Apgar Score* (sAPGAR o SAS)^{w, 67} el índice neutrófilos/linfocitos⁸³ y el *Combined Urology and Plastics Index* (CUPI) [**Cuadro 4**], en este último, los pacientes con puntuaciones de 5 o menos tuvieron estancia hospitalaria promedio de 25 días, mientras que los pacientes con puntajes de más de 5 tuvieron estancia promedio de 71 días.⁸³

Los factores asociados con alta mortalidad incluyen: fuente anorrectal, edad avanzada, enfermedad extensa, afectación de la pared abdominal o los muslos, estado de choque o septicemia al ingreso hospitalario, insuficiencia renal o disfunción hepática. La muerte usualmente resulta de: afectación sistémica, como septicemia, usualmen-

^v Charlson M, Szatrowski TP, Peterson J, Gold J. Validation of a combined comorbidity index. *J Clin Epidemiol* 1994; 47 (11): 1245-1251.

^w Gawande AA, Kwaan MR, Regenbogen SE, Lipsitz SA, Zinner MJ. An Apgar score for surgery. *J Am Coll Surg* 2007; 204 (2): 201-208.

Cuadro 3. Índice FGS

Puntuación	+4	+3	+2	+1	+1	+2	+3	+4
Parámetros	Valores altos anormales				Valores bajos anormales			
Temperatura (°C)	> 41	39-40.9	-	38.5-39.8	34-35.9	32-33.9	30-31.9	< 29.9
Frecuencia cardiaca (lpm)	> 180	140-179	110-139	-	-	55-69	40-54	< 39
Frecuencia respiratoria (rpm)	> 50	35-49	-	25-34	10-11	6-9	-	< 5
Na (mEq/L)	> 180	160-179	155-159	150-154	-	120-129	111-119	< 110
K (mEq/L)	> 7	6-6.9	-	5.5-5.9	3-3.4	2.5-2.9	-	< 2.5
Creatinina (mg/dL)	> 3.5	2-3.4	1.5-1.9	-	-	< 0.6	-	-
Hto (%)	> 60	-	50-50.9	46-49.9	-	20-29.9	-	< 20
Leucocitos (mm ³ x 1000)	> 40	-	20-39.9	15-19.9	-	1-2.9	-	< 1
Bicarbonato (mEq/L)	> 52	41-51.9	-	32-40.9	-	18-21.9	15-17.9	< 15

Modificada de la referencia 59.

Cuadro 4. Índice CUPI

Criterio	Puntuación	
	+1	+2
Edad (años)	35-50	> 50
Hto (%)	< 30	> 50
Ca (mg/dL)	< 8	> 10
Fosfatasa alcalina (UI/L)	< 40	> 150
Albúmina (g/dL)		< 4
INR	1.5-2	> 2
Bicarbonato (mEq/L)	< 20	> 30
Bilirrubina total (mg/dL)		> 1.9
BUN (mg/dL)	> 20	

Modificado de la referencia 83.

te por gramnegativos, coagulopatía, insuficiencia renal aguda, cetoacidosis diabética o insuficiencia orgánica múltiple.⁴⁰

APÉNDICES

Epónimos asociados con gangrena de Fournier

- Gangrena, o síndrome, o enfermedad de Fournier: lo descrito en el texto del artículo

(Cf. Magalini SI, Magalini SC. Dictionary of medical syndromes. Lippincott-Raven, Philadelphia, 1997:295).

- Signo de Fournier: formación de cicatrices en la boca después de la curación de las lesiones en la sífilis congénita (o [de] limitación marcada característica de una lesión cutánea sífilítica)
- Signo del ómnibus de Fournier: alopecia en la porción lateral de la ceja. Presente en la sífilis secundaria. También conocido como signo de Hertoghe o signo de la Reina Ana.
- Tibia de Fournier: engrosamiento fusiforme y arqueamiento anterior de la tibia en la sífilis congénita; tibia en forma de sable (Fournier JA. La syphilis héréditaire tardive. Rueff [o G. Masson], París, 1886).
- Prueba (o ejercicios) de Fournier: para hacer patente la marcha atáxica (vacila-

ción, torpeza, incoordinación); se dice al paciente sentado que se levante y ande, y luego que se detenga súbitamente, que vuelva a andar, y de vuelta rápidamente.

- Jarabe de Fournier: jarabe de corteza de naranjas, 100 + yoduro de sodio, 5.
- "Parasífilis": Fournier introdujo el concepto de la asociación entre la tabes dorsal, la parálisis general y la sífilis.

Publicaciones de Jean Alfred Fournier (además de las mencionadas en el texto del artículo)

- Recherches sur l'incubation de la syphilis. Adrien Delahaye, París, 1865.
- Contribution à l'étude du rhumatisme blennorrhagique. Annales de dermatologie et de syphiligraphie, París, 1868.
- Diagnostic général du chancre syphilitique. Adrien Delahaye, París, 1871.
- Lésions tertiaires de l'anus et du rectum: syphilome ano-rectal rétrécissement syphilitique du rectum. Adrien Delahaye, París, 1875.
- De l'ataxie locomotrice d'origine syphilitique. G. Masson, París, 1876.
- La Syphilis du cerveau, leçons cliniques. Recueilles par E. Brissaud. Masson, París, 1879.
- Syphilis et mariage. Paris, 1880.
- Les affections parasymphilitiques. Rueff & Cie, París, 1894.
- Des dystrophies dentaires syphilitiques héréditaires. Dentistiere 1897 sept. ;6(9):305-313.
- Traité de la syphilis rédigé d'après l'enseignement de l'hôpital Saint-Louis. Rueff, París, 1899.

- Prophylaxie de la syphilis. Rueff, París, 1903.

REFERENCIAS

1. Eke N. Fournier's gangrene: a review of 1726 cases. Br J Surg 2000; 87: 718-728. doi: 10.1046/j.1365-2168.2000.01497.x
2. Morales CR. Gangrena de Fournier. Revisión de 24 casos presentados en el Hospital Naval de Guayaquil. Rev Mex Coloproctología 2007; 13 (2): 36-41.
3. Hernández SGM, del Olmo BS, López MAM, Cortiñas DI. Gangrena de Fournier vulvar relacionada con prolapso uterino total. Ginecol Obstet Mex 2018; 86 (11): 755-761. doi: <https://doi.org/10.24245/gom.v86i11.2327>
4. Candia de la RRF, Gutiérrez RML, Marbán AES, Mateos CM, Pineda UM, Toledo GE y col. Gangrena de Fournier. Experiencia con 5 pacientes. Rev Sanid Milit Mex 2000; 54 (3): 136-140.
5. Preciado-Estrella DA, Calvo-Vázquez I, Cortés-Raygoza PA, Hernández-Méndez EA y cols. Sistema de cierre asistido por vacío en el tratamiento de la gangrena de Fournier: a propósito de un caso. Rev Mex Urol 2017; 77 (4): 312-317. doi: <https://doi.org/10.24245/revmexurol.v77i4.1085>
6. Barahona-López DM, Laínez-Mejía JL, Sánchez-Sierra LE, Matute-Martínez CF, Perdomo-Vaquero R. Gangrena de Fournier en el Hospital Escuela Universitario de Tegucigalpa, Honduras. Cir Gen 2016; 38 (3): 123-128.
7. Romero CR, Gracida MN, Romero FRa, Romero FRo. A case report of a woman with Fournier's gangrene and morbid obesity. Rev Latinoam Patol Clin Med Lab 2016; 63 (2): 82-86.
8. Medina PJ, González-Rivas FA, Blanco AM, Tejido SA, Leiva GO. Historical review of Fournier's gangrene: Baurienne, 1764 and Herod the Great, 4 bC. Eur Urol Suppl 2009; 8 (4): 121. [http://dx.doi.org/10.1016/S1569-9056\(09\)60011-7](http://dx.doi.org/10.1016/S1569-9056(09)60011-7)
9. Hernández GEH, Mosquera BG, de la Rosa SV. Fascitis necrotizante. Rev Arch Med Camagüey 2015; 19 (6): 654-664.
10. Fournier J. Gangrene foudroyante de la verge. Semin Med 1883; 3: 345 (traducido al inglés en: Dis Colon Rectum 1988; 31 (12): 984-988.
11. Fournier J. Etude clinique de la gangrene foudroyante de la verge. Semin Med 1884; 4: 64.
12. Efem SEE. The features and aetiology of Fournier's gangrene. Postgrad Med J 1994; 70: 568-571. <http://dx.doi.org/10.1136/pgmj.70.826.568>
13. Guthrie D. El auge de la especialización y la medicina preventiva. Dermatología y enfermedades venéreas, en: Historia de la Medicina. Barcelona: Salvat; 1953: 468.
14. Meleney FL. Haemolytic streptococcal gangrene. Arch Surg 1924; 9: 317-364.
15. Cullen TS. A progressive enlarging ulcer of abdominal wall involving the skin and fat, following drainage of abdominal

- abscess apparently of appendiceal origin. *Surg Gynecol Obstet* 1924; 38: 579-582.
16. Charles PL. La Dermatología. La escuela francesa, en: Entralgo L. Historia universal de la medicina. Barcelona: Salvat; 1974; 6: 253.
 17. Urdaneta CE, Méndez PA, Urdaneta CAV. Gangrena de Fournier. Perspectivas actuales. *An Med Intern (Madrid)* 2007; 24 (4): 190-194. doi: <http://dx.doi.org/10.4321/S0212-71992007000400009>
 18. Hebler. Brand des hodensaches. *Med Zeitschr Experim Med Chir* 1848; 41: 188-189.
 19. Short B. Fournier gangrene: an historical reappraisal. *Intern Med J* 2018; 48 (9): 1157-1160. <http://dx.doi.org/10.1111/imj.14031>
 20. Haas LF. Jean Alfred Fournier (1832-1914). *J Neurol Neurosurg Psychiatry* 1998; 65 (3): 373. doi: <http://dx.doi.org/10.1136/jnnp.65.3.373>
 21. Gullías HA (edit. en jefe). Misceláneos. Urgencias urológicas. Gangrena de Fournier, en: Manual de terapéutica médica y procedimientos de urgencias. México: Instituto Nacional de Ciencias Médicas y Nutrición Salvador Zubirán-McGraw Hill/Interamericana; 2016: 759-763.
 22. Brown EJ. Problemas del aparato genital masculino, en: Cline DM, Ma OJ, Cydulka RK, Meckler GD, Handel DA, Thomas SH. Tintinalli. Manual de medicina de urgencias. Am Coll Emerg Phys-McGraw-Hill Interamericana, México; 2014: 270.
 23. Vega MAJ, Mayagoitia GJC, Ramírez BEJ, Pulido CA, Noyola VHF. Tratado de cirugía general. Asociación Mexicana de Cirugía General-Federación Mexicana de Colegios de Especialistas en Cirugía General-Manual Moderno, México, 2017: passim.
 24. Ekingen G, Isken T, Agir H, Oncel S. Fournier's gangrene in childhood: a report of 3 infant patients. *J Pediatr Surg* 2008; 43 (12): 39-42. doi: <http://dx.doi.org/10.1016/j.jpedsurg.2008.09.014>
 25. Ameh EA, Dauda MM, Sabiu L, Mshelbwala PM, Mbibu HN, Nmadu PT. Fournier's gangrene in neonates and infants. *Eur J Pediatr Surg* 2004; 14: 418-421. doi: <http://dx.doi.org/10.1055/s-2004-821138>
 26. Chowlek SD, Grace RA. Fournier's gangrene. *Surgeon* 2013; 11 (4): 222-232.
 27. Tahmaz L, Erdemir F, Kibar Y, Cosar A, Yalcın O. Fournier's gangrene: report of thirty-three cases and a review of the literature. *Int J Urol* 2006; 13 (7): 960-967. doi: <http://dx.doi.org/10.1111/j.1442-2042.2006.01448.x>
 28. Horta R, Cerqueira M, Marques M, Ferreira P, Reis J, Amarante J. Fournier's gangrene: from urological emergency to plastic surgery. *Actas Urol Esp* 2009; 33 (8): 925-929.
 29. La Rochelle J, Shuch B, Belldegrun A. Urología. Gangrena de Fournier, en: Brunicaardi FC (edit. en jefe). Schwartz. Principios de Cirugía. México: McGraw-Hill Interamericana; 2011: 1469.
 30. El-Menyar A, Asim M, Mudali IN, Mekkodathil A, Latifi R, Al-Thani H. The laboratory risk indicator for necrotizing fasciitis (LRINEC) scoring: the diagnostic and potential prognostic role. *Scand J Trauma Resusc Emerg Med* 2017; 25 (1): 28-36. <http://dx.doi.org/10.1186/s13049-017-0359-z>
 31. Wong CH, Khin LW, Heng KS, Tan KC, Low CO. The LRINEC (Laboratory Risk Indicator for Necrotizing Fasciitis) score: a tool for distinguishing necrotizing fasciitis from other soft tissue infections. *Crit Care Med* 2004; 32 (7): 1535-1541. <http://dx.doi.org/10.1097/01.CCM.0000129486.35458.7D>
 32. Laor E, Palmer LS, Tolia BM, Reid RE, Winter HI. Outcome prediction in patients with Fournier's gangrene. *J Urol* 1995; 154: 89-92. [https://doi.org/10.1016/S0022-5347\(01\)67236-7](https://doi.org/10.1016/S0022-5347(01)67236-7)
 33. Yilmazlar T, Ozturk E, Ozguc H, Ercan I, Vuruskan H, Oktay B. Fournier's gangrene: an analysis of 80 patients and a novel scoring system. *Tech Coloproctol* 2010; 14 (3): 217-223. <http://dx.doi.org/10.1007/s10151-010-0592-1>
 34. Tuncel A, Ketem T, Aslan Y, Kayali M, Erkan A, Koseoglu, y col. Comparison of different scoring systems for outcome prediction in patients with Fournier's gangrene: Experience with 50 patients. *Scand J Urol* 2014; 48: 393-399.
 35. Bayard CF. Diagnóstico ginecológico y obstétrico, en: Pullen RL. Diagnóstico clínico. Diagnóstico físico aplicado. Barcelona: Salvat; 1948: 486-487.
 36. Downing R, Black J. Polyarteritis nodosa: an unrecognized cause of Fournier's gangrene. *Br J Urol* 1985; 57 (3): 355-356. <http://dx.doi.org/10.1111/j.1464-410X.1985.tb06364.x>
 37. Redman JF, Yamauchi T, Higginbotham WE. Fournier's gangrene of the scrotum in a child. *J Urol* 1979; 121 (6): 827. [http://dx.doi.org/10.1016/S0022-5347\(17\)57010-X](http://dx.doi.org/10.1016/S0022-5347(17)57010-X)
 38. Bjurlin MA, O'Grady T, Kim DY, Divakaruni N, Drago A, Blumetti J, et al. Causative pathogens, antibiotic sensitivity, resistance patterns, and severity in a contemporary series of Fournier's gangrene. *Urology* 2013; 81 (4): 752-758. <http://dx.doi.org/10.1016/j.urology.2012.12.041>
 39. Pasternack MS, Swartz MN. Infecciones de la piel y los tejidos blandos. Celulitis, fascitis necrosante e infecciones del tejido subcutáneo. Gangrena de Fournier, en: Bennett JE, Dolin R, Blaser MJ. Mandell, Douglas, y Bennett. Enfermedades infecciosas. Principios y práctica. Barcelona: Elsevier; 2016; I: 1266.
 40. Pais VM. Fournier gangrene. *Medscape* 2018 jan. 10 (disponible en: <https://emedicine.medscape.com/article/2028899-overview>) (consultado el 02-05-2019).
 41. Mouraviev VB, Pautler SE, Hayman WP. Fournier's gangrene following penile self-injection with cocaine. *Scand J Urol Nephrol* 2002; 36 (4): 317-318. <http://dx.doi.org/10.1080/003655902320248326>
 42. Abate G, Shirin M, Kandanati V. Fournier gangrene from a thirty-two-centimeter rectosigmoid foreign body. *J Emerg Med* 2013; 44 (2): 247-249. <http://dx.doi.org/10.1016/j.jemermed.2012.09.018>
 43. Perkins TA, Bieniek JM, Sumfest JM. Solitary *Candida albicans* infection causing Fournier Gangrene and review of fungal etiologies. *Rev Urol* 2014; 16(2):95-98.

44. Jaworski R, Irga-Jaworska N, Naumiuk Ł, Chojnicki M, Haponiuk I. Fournier gangrene caused by *Candida albicans* in an infant after cardiac surgery. *Mycopathologia* 2017; 182 (3-4): 409-412. <http://dx.doi.org/10.1007/s11046-016-0086-4>
45. Kohagura K, Sesoko S, Tozawa M, Iseki K, Tokuyama K, Fukiyama K. A female case of Fournier's gangrene in a patient with lupus nephritis. *Nihon Jinzo Gakkai Shi* 1998; 40 (5): 354-358.
46. Roca B, Cuñat E, Simón E. HIV infection presenting with Fournier's gangrene. *Neth J Med* 1998; 53 (4): 168-171. [http://dx.doi.org/10.1016/S0300-2977\(98\)00078-3](http://dx.doi.org/10.1016/S0300-2977(98)00078-3)
47. Ngugi P, Magoha G, Nyaga P. Fournier's gangrene in the HIV era. *Afr Health Sci* 2014; 14 (4): 1063-1068. <http://dx.doi.org/10.4314/ahs.v14i4.38>
48. Jones J. US Sanitary Commission. Investigation upon the nature, causes and treatment of hospital gangrene as it prevailed in the Confederate Armies 1861-1865. *Surgical Memoirs of the War of the Rebellion*. New York: Hurd and Houghton; 1871: 142-580.
49. Cawley MJ, Briggs M, Haith LR, Reilly KJ, Guilday RE, Braxton GR et al. Intravenous immunoglobulin as adjunctive treatment for streptococcal toxic shock syndrome associated with necrotizing fasciitis: case report and review. *Pharmacotherapy* 1999; 19 (9): 1094-1098. <http://dx.doi.org/10.1592/phco.19.13.1094.31589>
50. Korhonen K, Hirn M, Niinikoski J. Hyperbaric oxygen in the treatment of Fournier's gangrene. *Eur J Surg* 1998; 164 (4): 251-255. <http://dx.doi.org/10.1080/110241598750004463>
51. Pizzorno R, Bonini F, Donelli A, Stubinski R, Medica M, Carmignani G. Hyperbaric oxygen therapy in the treatment of Fournier's disease in 11 male patients. *J Urol* 1997; 158 (3 Pt 1): 837-840. [https://doi.org/10.1016/S0022-5347\(01\)64331-3](https://doi.org/10.1016/S0022-5347(01)64331-3)
52. Hollabaugh RS, Dmochowski RR, Hickerson WL, Cox CE. Fournier's gangrene: therapeutic impact of hyperbaric oxygen. *Plast Reconstr Surg* 1998; 101 (1): 94-100.
53. Mindrup SR, Kealey GP, Fallon B. Hyperbaric oxygen for the treatment of Fournier's gangrene. *J Urol* 2005; 173 (6): 1975-1977. <https://doi.org/10.1097/01.ju.0000158129.56571.05>
54. Nomikos IN. Necrotizing perineal infections (Fournier's disease): old remedies for an old disease. *Int J Colorectal Dis* 1998; 13 (1): 48-51. <http://dx.doi.org/10.1007/s003840050131>
55. Aşci R, Sarikaya S, Büyükalpelli R, Yılmaz AF, Yildiz S. Fournier's gangrene: risk assessment and enzymatic debridement with lyophilized collagenase application. *Eur Urol* 1998; 34 (5): 411-418.
56. Carrillo-Córdova LD, Aguilar-Aizcorbe S, Hernández-Farías MA, Acevedo-García C, Soria-Fernández G, Garduño-Arteaga ML. *Escherichia coli* productora de betalactamasas de espectro extendido como agente causal de gangrena de Fournier de origen urogenital asociada a mayor mortalidad. *Cir Cir* 2018; 86 (4): 327-331.
57. Candia de la RRF, Gutiérrez RML, Marbán AES, Mateos CM, Pineda UM, Toledo GE, et al. Gangrena de Fournier. Experiencia con 5 pacientes. *Rev Sanid Milit Mex* 2000; 54 (3): 136-140.
58. Rodríguez-Wong U, Domínguez F. Indicaciones de colostomía en la gangrena de Fournier. *Rev Hosp Jua Mex* 2004; 71 (3): 120-123.
59. Barquero AM. Las bases. La gangrena de Fournier. *Rev Med Costa Rica y Centroamérica* 2016; LXXIII (619): 343-346.
60. Matilsky D, Lewiss R, Whalen M, Saul T. Fournier's gangrene. Case report. *Med Ultrason* 2014; 16 (3): 262-263.
61. Valdés SO, Barbón CJ. Gangrena de Fournier. *Rev Cub Med Int Emerg* 2014; 13 (4): 459-462.
62. Cantú LE, Ochoa RGJ, López BG, Ayala GJ, Ulloa OO. Gangrena de Fournier en la enfermedad de Crohn: reporte de un caso. *Med Int Mex* 2012; 28 (6): 608-611.
63. Katsanos KH, Ignatiadou E, Sarandi M, Godevenos D, Asproudis I, Fatouros M, et al. Fournier's gangrene complicating ulcerative pancolitis. *J Crohns Colitis* 2010; 4 (2): 203-206. <http://dx.doi.org/10.1016/j.crohns.2009.11.006>
64. López BMW, de Alba CJF, Lucia GGM, Améndola MA, Casillas del M J. La gangrena de Fournier: evaluación con tomografía computada. *Anales Radiol Mex* 2012; 2: 98-103.
65. Santillán RJH, Jiménez BB, Villanueva HJA, Legorreta CCI, Calvillo BAG, Muñiz GA, et al. Manejo del área cruenta infectada en la gangrena de Fournier: Terapia tradicional vs apósitos de plata nanocristalina. *Cir Gen* 2008; 30 (2): 95-100.
66. Sierra-Luzuriaga G, Sierra-Montenegro E, Cruz-Lavallén V. Fascitis sinérgica necrotizante de ano perineal y genitales externos. ¿Es adecuada esta denominación o se debe continuar con la de gangrena de Fournier? *Cir Ciruj* 2005.; 73 (5): 369-373.
67. Link RE, Rosen T. Cutaneous diseases of the external genitalia. Fournier gangrene (necrotizing fasciitis of the perineum), en: Wein AJ (edit. en jefe). *Campbell-Walsh Urology*. Philadelphia: Elsevier; 2016; I: 402-404.
68. De Lara HJ, Alanís EC, Zermeño GE, Moreno VJ, Santos CLA, Reyes HKL, et al. Varicela complicada con gangrena de Fournier asociada con el uso de antiinflamatorios no esteroides (AINES) en un niño. *Enf Inf Microbiol* 2018; 38 (3): 93-98.
69. Monterrosas MCA, Becerra CJ, Solís EJC, Chávez DG, Guerrero NJ, Segura HMA, et al. Necrosis testicular asociada a gangrena de Fournier de origen intraabdominal Gangrena de Fournier: Nuestra experiencia y revisión de la literatura. Parte II. *Bol Coleg Mex Urol* 2014; XXIX (3): 118-124.
70. del Mazo-Rodríguez LR, López RA, Santoyo-Millán JB, Rivera CA, Cervantes SJA, Osawa MAS, et al. Vida y causas de muerte de Herodes el Grande. *Bol Coleg Mex Urol* 2014; XXIX (1): 48-52.
71. Ramírez PEA, Achell NL, López MR, Trujillo OL. Utilización de hidrociurugía con Versajet®, sistema VACTm y reconstrucción perineal temprana para el manejo de gangrena de Fournier. *Rev Mex Urol* 2013; 73 (1): 37-42.

72. Beltrán SMA, Pujado B, Pozo UC, Mora OR, Avalos LM, Godoy GJ, et al. Sistema de aspiración-tracción en el tratamiento de la fasciitis necrotizante del periné. *Rev Chil Cir* 2008; 60 (4): 303-309. <http://dx.doi.org/10.4067/S0718-40262008000400007>
73. Flores TJE, Varela HPE, Ovilla MR. Necrosis escrotal y gangrena de Fournier en un paciente con leucemia aguda. Presentación de un caso y revisión de la literatura. *Rev Mex Urol* 2007; 67 (3): 165-169.
74. Rodríguez CMC, Verdú MA, Arribas LJJ, Lorente FG. Gangrena de Fournier. Una batalla ganada. Curas tradicionales versus solución de Polihexanida. *Rev Rol Enf* 2008; 31 (11): 759-763.
75. Batista DN, Fernández MP, Gamba ML, Rodríguez ML. Gangrena de Fournier por *Streptococcus agalactiae* en mujer no gestante. *Enf Infec Microbiol Clin* 2009; 27 (4): 253-254. <http://dx.doi.org/10.1016/j.eimc.2008.04.010>
76. Yagüe RD, Angulo HE, Bernal LC, Marcuello PMT, Mayayo SE, Sarría O de TL. Gangrena perineal en mujer de 44 años. Hallazgos en tomografía axial computarizada (TAC). *Arch Esp Urol* 2009;62(6):483-485
77. Jalón MA, García RJ, Sánchez TA, Rodríguez MJJ, Rodríguez FO, Fernández GJM, et al. Un hueso de pollo como causa de gangrena de Fournier. *Arch Esp Urol* 2003; 56 (10): 1147-1150.
78. López PJC, Sánchez MJM, Piñeiro FMC, Bouso MM, Parra ML, García AJ. Gangrena de Fournier secundaria a cateterismo uretral. *Arch Esp Urol* 2005; 58 (2): 167-170.
79. Campillo-Sotoa A, del Pozoa P, Andrés-García B, Aguayo-Albasinia JL. El médico general como "factor de riesgo" de la gangrena de Fournier. *Aten Prim* 2007; 39 (8): 447-447. <http://dx.doi.org/10.1157/13108621>
80. Gutiérrez-Cabello F, Sevilla FP, Hawari MA, Jiménez-Alonso J. Gangrena de Fournier de evolución fatal causada por espina de pescado. *Med Clin* 2006; 126 (5): 199.
81. Ueshima J, Maeda K, Wakabayashi H, Nishioka S, Nara S, Nakatani H. Availability of early, intensive, and continuous nutrition management for Fournier's gangrene with rectal cancer: A case report. *J Acad Nutr Diet* 2016 jun. 1; 116 (6): 909-916. <http://dx.doi.org/10.1016/j.jand.2015.09.021>
82. Akella P, Kumar MA, Grewal H. Fournier's gangrene following piquerism. *Am J Med Sci* 2019 (en prensa). <http://dx.doi.org/10.1016/j.amjms.2019.04.019>
83. Ghodoussipour SB, Gould D, Lifton J, Badash I, Krug A, Miranda G, et al. Surviving Fournier's gangrene: Multivariable analysis and a novel scoring system to predict length of stay. *J Plast Reconstr Aesthet Surg* 2018 may.; 71 (5): 712-718. <http://dx.doi.org/10.1016/j.bjps.2017.12.005>
84. Barham DW, Lee MY, Stackhouse DA. Novel scrotal reconstruction after Fournier's gangrene using the Integra™ dermal regeneration template. *Urol* 2019 (en prensa).
85. Kumar S, Costello AJ, Colman PG. Fournier's gangrene in a man on empagliflozin for treatment of type 2 diabetes. *Diabet Med* 2017; 34 (11): 1646. <http://dx.doi.org/10.1111/dme.13508>
86. FDA warns about rare occurrences of a serious infection of the genital area with SGLT2 inhibitors for diabetes (<https://www.fda.gov/drugs/drug-safety-and-availability/fda-warns-about-rare-occurrences-serious-infection-genital-area-sgl2-inhibitors-diabetes>) (consultado el 06-05-2019).
87. Arenas R. Fascitis necrosante, en: *Dermatología. Atlas, diagnóstico y tratamiento*. México: McGraw-Hill Interamericana; 2015: 389-390.
88. Kuo CF, Wang WS, Lee CM, Liu CP, Tseng HK. Fournier's gangrene: ten-year experience in a medical center in northern Taiwan. *J Microbiol Immunol Infect* 2007; 40 (6): 500-506.
89. Rivas TJM. Prólogo, en: Senra VA. *Comentarios hipocráticos sobre cultura y saber médico*. Madrid: Díaz de Santos; 2004: XI-XIII.
90. Onder CE, Gursoy K, Kuskonmaz SM, Kocer U, Culha C. Fournier's gangrene in a patient on dapagliflozin treatment for type 2 diabetes. *J diabetes* 2019; 11 (5): 348-350. <http://dx.doi.org/10.1111/1753-0407.12896>
91. Bersoff-Matcha SJ, Chamberlain C, Cao C, Kortepeter C, Chong WH. Fournier gangrene associated with sodium-glucose cotransporter-2 inhibitors: A review of spontaneous postmarketing cases. *Ann Intern Med* 2019; 170 (11): 764-769. doi: 10.7326/M19-0085
92. Parra CP, Pérez ES, Patiño RME, Castañeda SS, García VJA. Actualización en fascitis necrotizante. *Semin Fund Esp Reumatol* 2012; 13 (2): 41-48.
93. Wong H, Hernández A, Castro A. Gangrena de Fournier: infección necrotizante de los genitales externos y del periné. *Rev Cub Cir* 1995; 34 (2): 21-25.
94. Calle AY, Cruz TB, Montano MAK, Padilla CM. Gangrena de Fournier. A propósito de un caso. *Ciencia Med Cochabamba* 2003; (4): 66-67.
95. Barroso de la CES, Sandoval CO, Sotolongo TMA. Gangrena de Fournier. *Rev Cubana Med Gen Integr* 2005; 21 (5-6).