

Singulto como síntoma inicial de infección por SARS-CoV-2

Singultus as initial symptom of infection due to SARS-CoV-2.

Estefanía Boland-Rodríguez, Mario Alberto Estrada-Jaime, Laura Gabriela Soto-Salazar

Resumen

ANTECEDENTES: El SARS-CoV-2 es el virus causante de la enfermedad COVID-19, ésta es una neumonía atípica descrita por primera vez en Wuhan, China, en diciembre de 2019. El 11 de marzo de 2020 la enfermedad fue declarada pandemia por la Organización Mundial de la Salud. Los síntomas de manifestación más comunes son tos, fiebre, disnea y mialgias; sin embargo, cada día se reportan casos en los que el paciente inicia con síntomas atípicos.

CASO CLÍNICO: Paciente masculino de 54 años de edad con COVID-19 cuyo síntoma inicial fue el singulto (hipo).

CONCLUSIONES: El hipo persistente es una manifestación atípica de neumonía, especialmente en pacientes de edad avanzada. A pesar de que el hipo tiene muchas causas posibles, debido a la pandemia de COVID-19 y a que puede manifestarse en pacientes con neumonía atípica, cualquier paciente con singulto persistente deberá estudiarse detalladamente para descartar la infección por SARS-CoV-2. Esto podría identificar casos tempranos de COVID-19, disminuyendo la tasa de contagio y mejorando el pronóstico.

PALABRAS CLAVE: COVID-19; singulto; neumonía.

Abstract

BACKGROUND: COVID-19 caused by SARS-CoV-2 was first described in December 2019 in Wuhan, China, declared as a pandemic by the WHO since March 11, 2020. The most common presenting symptoms are cough, fever, dyspnea and myalgia; however, every day cases are described where the patient debuts with atypical symptoms.

CLINICAL CASE: A 54-year-old male patient with COVID-19 whose initial symptom was singultus (hiccups).

CONCLUSIONS: Persistent hiccups is an atypical presentation of pneumonia, especially in elderly patients. Despite the fact that hiccups has many possible etiologies, due to COVID-19 pandemic and its most common manifestation being atypical pneumonia, any patient who develops persistent singultus should be further studied to ruled out SARS-CoV-2 infection. This could identify early cases of COVID-19, decreasing the contagion rate and increasing prognosis.

KEYWORDS: COVID-19; Hiccups; Pneumonia.

Departamento de Medicina Interna,
Hospital Regional ISSSTE de Monterrey,
Nuevo León, México.

Recibido: 8 de junio 2020

Aceptado: 23 de junio 2020

Correspondencia

Estefanía Boland Rodríguez
estefaniaboland@gmail.com

Este artículo debe citarse como

Boland-Rodríguez E, Estrada-Jaime MA, Soto-Salazar LG. Singulto como síntoma inicial de infección por SARS-CoV-2. Med Int Méx. 2020; 36 (5): 745-748. <https://doi.org/10.24245/mim.v36i5.4380>

ANTECEDENTES

El hipo es el resultado de una contracción repentina e involuntaria del diafragma y los músculos intercostales. El término médico es *singulto*, que proviene del latín *singult* que significa recuperar el aliento mientras solloza.¹ Se desconoce la prevalencia e incidencia dentro del país, pero se sabe que hay 4000 ingresos al año en Estados Unidos por este síntoma.² El hipo puede clasificarse según su duración, en agudo cuando dura menos de 48 horas, persistente cuando dura más de 48 horas e intratable si dura más de un mes.³

Dentro de la fisiopatología, el hipo se genera por un arco reflejo con componentes aferentes, centrales y eferentes. El impulso aferente es transportado por el nervio vago, los nervios frénicos o las fibras simpáticas (flujo torácico de salida T6-T12). Las áreas del sistema nervioso central implicadas en la respuesta del hipo parecen incluir la médula espinal superior (C3-C4), el tronco encefálico en el bulbo raquídeo cerca del centro respiratorio, la formación reticular y el hipotálamo. Los neurotransmisores dopaminérgicos y el ácido gamma-aminobutírico (GABA) pueden modular este mecanismo central. La respuesta eferente del reflejo es llevada por el nervio frénico al diafragma que se ha observado que se contrae unilateralmente o, con menos frecuencia, bilateralmente. La activación de los nervios accesorios conduce a la contracción también de los músculos intercostales. Esta secuencia estereotipada de eventos se completa con el cierre reflejo de la glotis por la rama laríngea recurrente del nervio vago. Cualquier proceso que afecte los componentes aferentes, centrales o eferentes del arco reflejo puede provocar el hipo.⁴

Existen diferentes causas del singulto, éstas incluyen: orgánicas, psicógenas, idiopáticas o inducidas por medicamentos. La neumonía es una causa conocida de hipo persistente entre las causas orgánicas, esto ocurre debido a la irrita-

ción del nervio frénico y su rama pericárdica, que se encuentran a lo largo de la porción superior del diafragma y el borde cardiaco derecho.⁵ En la bibliografía hay muy pocos casos de hipo persistente como síntoma inicial de neumonía.^{5,6}

En la actualidad estamos en una pandemia causada por un virus de la familia del coronavirus (SARS-CoV-2) desde el 11 de marzo de 2020. Esta enfermedad (COVID-19) es una neumonía atípica inducida por virus, descrita por primera vez en Wuhan, Huber, provincia de China en diciembre de 2019.⁷ Los síntomas más comunes son tos, fiebre, disnea y mialgias; sin embargo, cada día se describen casos en los que el paciente muestra síntomas atípicos, como diarrea, náuseas y vómitos.⁸ Comunicamos un caso de COVID-19 que inició con singulto persistente.

CASO CLÍNICO

Paciente masculino de 54 años con antecedentes de obesidad, hipertensión y diabetes mellitus tipo 2, inició su padecimiento seis días antes de su hospitalización al padecer singulto sin acompañantes. Acudió con médico particular quien estableció el diagnóstico de reflujo gastroesofágico y le prescribió tratamiento no especificado sin notar mejoría. Tres días después el paciente padeció astenia, adinamia y tos con expectoración. Negó fiebre, dolor de cabeza, dolor abdominal, diarrea, náuseas y vómitos. El día de su ingreso tuvo disnea en reposo por lo que decidió acudir al servicio de urgencias del Hospital Regional del ISSSTE de Monterrey. A su llegada se tomaron signos vitales: presión arterial 160/80 mmHg, pulso 80 latidos/min, frecuencia respiratoria 18/min, temperatura: 37°C y saturación de oxígeno 90% al aire ambiente. Los resultados de los análisis de sangre se encontraron dentro de los parámetros normales, excepto hemoglobina 12.10 g/dL, proteína C reactiva rápida 64.90 mg/dL, albúmina 3.2 g/dL, VSG 34 mm/h, procalcitonina 0.059 ng/

mL, fibrinógeno 593 mg/dL y BNP 1296 pg/mL. Además de esto, se solicitó dímero D (1.14 µg/dL) que estaba en rangos normales.

La radiografía de tórax mostró radioopacidades retículo-intersticiales en ambos pulmones (**Figura 1**), éstas se confirmaron con una TAC de tórax que demostró parénquima pulmonar con engrosamiento de los septos inter e intralobulillares, algunas zonas de consolidación de localización dispersa y bilateral con predominio subpleural, con configuración redondeada, la mayor parte asociados con broncograma aéreo y otras en vidrio despulido, dispuestas en parches de forma difusa y bilateral (**Figuras 2 y 3**). Por los hallazgos de imagen se decidió tomar prueba de reacción en cadena de polimerasa de transcripción inversa (RT-PCR) SARS-CoV-2 que dio resultado positivo. Se decidió internar al paciente con aislamiento respiratorio, recibió tratamiento de sostén con oxígeno, analgésicos y antipiréticos. Fue hospitalizado durante una semana notando mejoría significativa, el paciente fue dado de alta con aislamiento a su hogar.

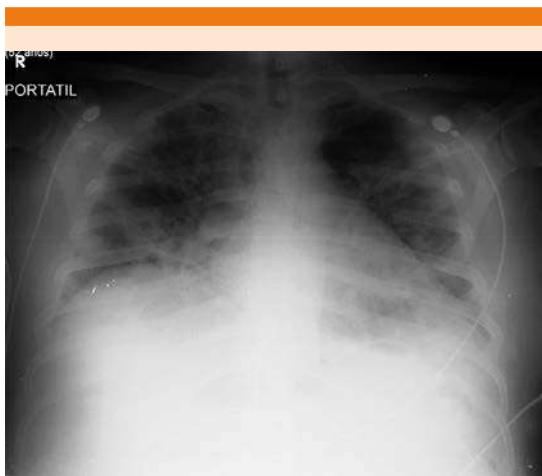

Figura 1. Radiografía de tórax que muestra radioopacidades retículo-intersticiales en ambos pulmones.

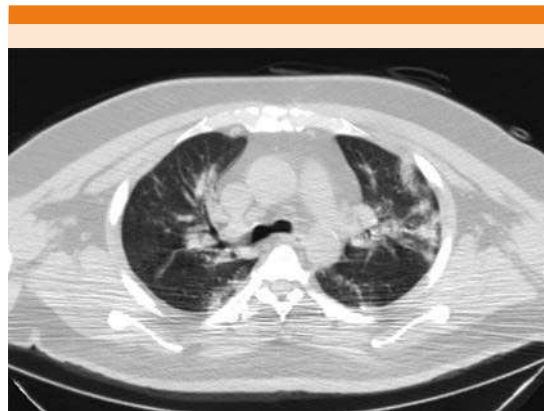


Figura 2. Tomografía axial computada de tórax que muestra parénquima pulmonar con engrosamiento de los septos inter e intralobulillares.

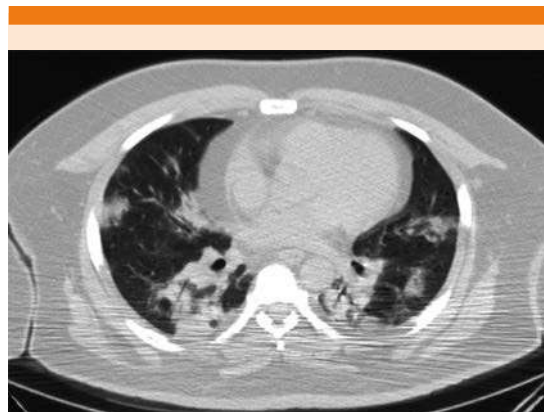


Figura 3. Tomografía axial computada de tórax que evidencia zonas de consolidación de localización dispersa y bilateral con predominio subpleural, la mayor parte asociadas con broncograma aéreo y otras en vidrio despulido.

DISCUSIÓN

En la bibliografía se han reportado pocos casos de singulto persistente como manifestación de neumonía atípica.⁵ Esta manifestación se observa

frecuentemente en personas de la tercera edad, pero llaman la atención dos casos en los que aparece en personas menores de 63 años.⁶ Entre las comorbilidades de estos pacientes, uno de ellos era paciente postrasplantado, el otro tenía diabetes mellitus tipo 2, hipertensión y prueba positiva para COVID-19.^{9,10}

El singulto parece ser un síntoma inicial de neumonía. A pesar de que el hipo tiene muchas causas posibles, debido a la pandemia de COVID-19 y que puede manifestarse en pacientes con neumonía atípica, cualquier paciente que tenga singulto persistente deberá estudiarse detalladamente para descartar la infección por SARS-CoV-2. A pesar de que en la bibliografía la mayoría de los casos han sido personas mayores, se ha observado en pacientes jóvenes con esta enfermedad.

CONCLUSIONES

Aunque es una manifestación atípica, el singulto debe agregarse a la lista de síntomas de COVID-19 y debe preguntarse intencionalmente como un signo temprano de neumonía atípica.¹¹ Es importante prestar más atención porque los primeros casos de infección por SARS-CoV-2 podrían identificarse, aislarse y tratarse de manera temprana, disminuyendo la tasa de contagio y mejorando el pronóstico.

REFERENCIAS

1. Cole JA, Plewa MC. Singultus (Hiccups). StatPearls. Treasure Island (FL) 2020.
2. Nausheen F, Mohsin H, Lakhan SE. Neurotransmitters in hiccups. Springerplus 2016; 5 (1): 1357. doi: 10.1186/s40064-016-3034-3
3. Kohse EK, Hollmann MW, Bardenheuer HJ, Kessler J. Chronic hiccups: An underestimated problem. Anesth Analg 2017; 125 (4): 1169-83. doi: 10.1213/ANE.0000000000002289
4. Steger M, Schneemann M, Fox M. Systemic review: the pathogenesis and pharmacological treatment of hiccups. Aliment Pharmacol Ther 2015; 42 (9): 1037-50. doi: 10.1111/apt.13374
5. Brikman S, Levi O, Dori G. Rare clinical manifestation of community-acquired pneumonia. BMJ Case Rep 2018; 11 (1). doi: 10.1136/bcr-2018-225589.
6. Karakonstantis S, Pitsigavdaki S, Korela D, Galani D. Lower lobe pneumonia presenting as singultus (hiccups). Caspian J Intern Med 2018; 9 (4): 403-5. doi: 10.22088/cjim.9.4.403
7. Uddin M, Mustafa F, Rizvi TA, Loney T, Suwaidi HA, Al-Marzouqi AHH, et al. SARS-CoV-2/COVID-19: Viral genomics, epidemiology, vaccines, and therapeutic interventions. Viruses 2020; 12 (5). doi: 10.3390/v12050526
8. Goyal P, Choi JJ, Pinheiro LC, Schenck EJ, Chen R, Jabri A, et al. Clinical characteristics of Covid-19 in New York City. N Engl J Med 2020. DOI: 10.1056/NEJMc2010419
9. Prince G, Sergel M. Persistent hiccups as an atypical presenting complaint of COVID-19. Am J Emerg Med 2020. doi: 10.1016/j.ajem.2020.04.045
10. Rosenberger J, Veseliny E, Bena L, Roland R. A renal transplant patient with intractable hiccups and review of the literature. Transpl Infect Dis 2005; 7 (2): 86-8. doi: 10.1111/j.1399-3062.2005.00096.x
11. Wang D, Hu B, Hu C, Zhu F, Liu X, Zhang J, et al. Clinical characteristics of 138 hospitalized patients with 2019 novel coronavirus-infected pneumonia in Wuhan, China. JAMA 2020 doi: 10.1001/jama.2020.1585