

Tratamiento exitoso con ruxolitinib en un caso de neumonía por SARS-CoV-2 en México

Successful treatment with ruxolitinib in a case of pneumonia due to SARS-CoV-2 in Mexico.

Roberto Ovilla-Martínez,¹ Jose Antonio De la Peña-Celaya,¹ Pamela Elena Báez-Islas,¹ Cristina Del Bosque-Patoni,² Nicolás Eduardo Guzmán-Bouilloud,³ Raymundo Rodríguez-Sandoval,⁴ Xóchitl Cota-Rangel¹

Resumen

ANTECEDENTES: La fase pulmonar en COVID-19 está asociada con el síndrome de liberación de citocinas que puede ser tratado por los inhibidores de JAK cinasas al inhibir interferón tipo I, IL-6, IL-1, TNF y GM-CSF.

CASO CLÍNICO: Paciente femenina de 32 años de edad con antecedente de anemia ferropriva. Inició con tos, taquipnea, fiebre, diarrea y desaturación de oxígeno por oximetría de pulso hasta 86%. Se reportó PCR para SARS-CoV-2 positivo y neumonía bilateral por tomografía computada de tórax. Se concluyó diagnóstico de neumonía por COVID-19. Los estudios de laboratorio iniciales mostraron: VSG 33 mm/hora, PCR 8.4 mg/mL, DHL 317 U/L, DD 412 ng/mL, linfocitos $0.8 \times 10^3/\mu\text{L}$, hemoglobina 7.4 g/dL con resto del hemograma normal. Se prescribió ruxolitinib 5 mg dos veces al día durante 14 días. La paciente egresó después de siete días de hospitalización sin requerimiento de oxígeno suplementario con franca mejoría en la tomografía computada de tórax y parámetros de inflamación: VSG 18 mm/hora, PCR 0.7 mg/dL, DHL 187 U/L, DD 308 ng/dL, linfocitos $1.8 \times 10^3/\mu\text{L}$, hemoglobina 11.4 g/dL.

CONCLUSIONES: Ruxolitinib demostró ser una opción segura y eficiente en el manejo del paciente con neumonía por SARS-CoV-2 al limitar el síndrome de liberación de citocinas evidenciado por la evolución clínica y marcadores de inflamación.

PALABRAS CLAVE: COVID-19; neumonía; inhibidores de JAK; síndrome de liberación de citocinas; ruxolitinib.

Abstract

BACKGROUND: The pulmonary changes in COVID-19 are associated with cytokine release syndrome that could be treated with JAK inhibitors through the blockade of type I interferon and IL-6, IL-1, TNF and GM-CSF.

CLINICAL CASE: A 32-year-old female with previous iron-deficiency anemia. She presented cough, tachypnea, fever, diarrhea and low oxygen saturation to 86% by pulse oximeter. PCR for SARS-CoV-2 was reported positive and bilateral pneumonia was seen on CT-scan. Diagnosis of COVID-19 pneumonia was confirmed. At diagnosis with erythrocyte sedimentation rate (ESR) 33 mm/hour, CRP 8.4 mg/dL, LDH 317 U/L, DD 412 ng/mL, lymphocytes $0.8 \times 10^3/\mu\text{L}$, hemoglobin 7.4 g/dL with rest of blood-count being normal. Ruxolitinib at 5 mg BID for 14 days was given. The patient was discharged after 7 days of hospital-length without supplemental oxygen and improvement in CT-scan and proinflammatory values: ESR 18 mm/hour, CPR 0.7 mg/mL, LDH 187 U/L, DD 308 ng/dL, lymphocytes $1.8 \times 10^3/\mu\text{L}$, hemoglobin 11.4 g/dL.

CONCLUSIONS: Ruxolitinib proved to be a safe and efficient treatment for SARS-CoV-2 pneumonia with limitation of the cytokine release syndrome demonstrated by clinical evolution and proinflammatory markers.

KEYWORDS: COVID-19; Pneumonia; JAK-inhibitors; Cytokine release syndrome; Ruxolitinib.

¹ Servicio de Hematología.

² Servicio de Tomografía.

³ Servicio de Neumología.

⁴ Servicio de Infectología.

Hospital Ángeles Lomas, Huixquilucan, Estado de México.

Recibido: 6 de junio 2020

Aceptado: 23 de junio 2020

Correspondencia

Pamela Elena Báez Islas
drabaez.hematologia@gmail.com

Este artículo debe citarse como

Ovilla-Martínez R, De la Peña-Celaya JA, Báez-Islas PE, Del Bosque-Patoni C y col. Tratamiento exitoso con ruxolitinib en un caso de neumonía por SARS-CoV-2 en México. Med Int Méx. 2020; 36 (5): 740-744.
<https://doi.org/10.24245/mim.v36i5.4372>

ANTECEDENTES

La enfermedad ahora conocida como COVID-19 causada por el virus llamado SARS-CoV-2, que significa síndrome respiratorio agudo severo coronavirus 2, se manifestó por primera vez en la región China de Wuhan, en diciembre de 2019; desde entonces la Organización Mundial de la Salud (OMS) tiene registro de casos en 215 países de todo el mundo, con conocimiento de 6,057,853 casos.¹ En México los primeros casos aparecieron en marzo de 2020 y actualmente se reportan 93,435 casos acumulados y 10,167 defunciones acumuladas desde esa fecha.² No se cuenta con un tratamiento estándar contra esta enfermedad; se ha reportado la administración de antimaláricos como cloroquina e hidroxiclo-quina, antivirales como remdesivir y biológicos con el anticuerpo monoclonal tocilizumab (anti-IL-6), como tratamiento coadyuvante para corregir la intensa reacción inflamatoria que lleva a la complicación pulmonar y muerte de los pacientes.³ Se reconoce que la fase pulmonar se asocia con el síndrome de liberación de citocinas y que las citocinas iniciadoras, como interferón tipo I y las citocinas inflamatorias IL-6, IL-1, TNF, GM-CSF y otras utilizan para su producción la vía de señalización JAK-STAT.⁴ El ruxolitinib, un inhibidor de JAK 1-2, tiene el blanco en los dos receptores JAK que controlan la producción genética de diversas citocinas proinflamatorias, entre ellas las mencionadas como se ha documentado en su administración en enfermedades hematológicas primarias, como la mielofibrosis.⁵

A continuación, comunicamos el caso de una paciente hospitalizada por SARS-CoV-2 en quien se prescribió ruxolitinib como terapia antiinflamatoria blanco.

El objetivo de este reporte es documentar un caso exitoso de tratamiento con ruxolitinib de neumonía por COVID-19 en una paciente del Hospital Ángeles Lomas.

CASO CLÍNICO

Paciente femenina de 32 años de edad con anemia grave por deficiencia de hierro como único antecedente médico de importancia. Había iniciado con síntomas cuatro días antes de su ingreso con tos seca en accesos, taquipnea, fiebre de hasta 39°C y diarrea líquida. Exploración física inicial: frecuencia respiratoria de 20 respiraciones por minuto (RPM), frecuencia cardíaca con 80 latidos por minuto (LPM), presión arterial 97/60 mmHg y saturación por oximetría de pulso de 86%. Se inició protocolo de estudio que incluyó tomografía computada (TC) de tórax, que reportó múltiples opacidades con patrón de vidrio despulido y de consolidación predominantemente en las regiones periféricas de los lóbulos inferiores (**Figura 1A y B**). La prueba por reacción en cadena de la polimerasa para SARS-CoV-2 dio resultado positivo.

Los estudios de laboratorio iniciales reportaron: velocidad de sedimentación globular (VSG) 33 mm/h (referencia 0-20 mm/h), proteína C reactiva (PCR) 8.4 mg/mL (referencia 0.010-0.744 mg/dL), deshidrogenasa láctica (DHL) 317 U/L (referencia 101-218 U/L). Biometría hemática: leucocitos $4.2 \times 10^3/\mu\text{L}$, neutrófilos $3.2 \times 10^3/\mu\text{L}$, linfocitos $0.8 \times 10^3/\mu\text{L}$, plaquetas $319 \times 10^3/\mu\text{L}$, hematócrito 25.8%, hemoglobina 7.4 g/dL. Dímero D (DD) 412 ng/dL (referencia 0-500 ng/dL), ferritina 15.8 ng/mL (referencia 15-204 ng/mL).

La paciente fue hospitalizada por neumonía secundaria a infección por SARS-CoV-2 e inició la terapia estándar del hospital: azitromicina 500 mg vía oral (VO) cada 12 horas e hidroxiclo-quina 200 mg cada 12 horas VO, atorvastatina 40 mg VO cada 24 horas y se añadió ruxolitinib 5 mg VO cada 12 horas para manejo de estado inflamatorio. Se requirió oxígeno suplementario por puntas nasales 3 L/minuto.

Después de 4 días de tratamiento la paciente se mantuvo con saturación mayor de 92%; contaba con PCR 3.5 mg/dL y DD 161 ng/dL. La tomografía computada de tórax de control reportó ligera disminución de opacidades iniciales (**Figura 1C y D**). Al día 6 de tratamiento se suspendió oxígeno suplementario y al día 7 fue egresada a domicilio por mejoría. Los estudios de laboratorio al egreso mostraron: PCR 0.95 mg/dL, dímero D 349 ng/dL.

Veintiún días posteriores al inicio de cuadro clínico, habiendo completado 14 días de ruxolitinib en domicilio, se realizó tomografía computada de tórax de seguimiento (**Figura 1E y F**); los estudios de laboratorio de control

mostraron: PCR 0.720 mg/dL, DD 308.4 ng/dL, ferritina 651 ng/mL.

DISCUSIÓN

La principal complicación de COVID-19 es la neumonía, misma que ha mostrado alta tasa de mortalidad mundial. Los marcadores sanguíneos de inflamación realizados a los pacientes con afectación pulmonar revelan hiperactivación inflamatoria caracterizada por concentraciones elevadas de DD, PCR y ferritina que, a su vez, se vinculan con mayor mortalidad. Las concentraciones séricas elevadas de algunas citocinas (IL-6, IL-7, factor de necrosis tumoral), quimiocinas (ligandos 2, 10 y 3 de quimiocinas [CCX2, CCX3, CCX10]) y la pérdida de relación neutrófilos/linfocitos son solo algunos de los marcadores que imprimen gran parecido a la infección por SARS-CoV-2 con otros estados de liberación de citocinas, como es el síndrome de activación de macrófagos.⁶

Una de las interleucinas en las que se ha puesto especial atención es la IL-6, que se encuentra primordialmente elevada en el suero de pacientes con COVID-19; sin embargo, esta elevación no se correlaciona con la esperada elevación de IL-1 β que, a su vez, se ha correlacionado con disminución de linfocitos T. Esta vía inflamatoria es el blanco actual de varias intervenciones terapéuticas experimentales, porque se teoriza que su inhibición o bloqueo disminuirá la intensidad de la reacción y, por ende, de la expresión clínica grave. El bloqueo de las vías de señalización de estas citocinas, como son JAK1-2, es solo una de las ramas de investigación actual; en este rubro, ruxolitinib, un inhibidor de JAK 1-2, ha conseguido un papel activo.⁷

Ruxolitinib, un inhibidor específico de JAK 1-2, ha demostrado actividad en diversas enfermedades hematológicas crónicas, como mielofibrosis o enfermedad de injerto contra

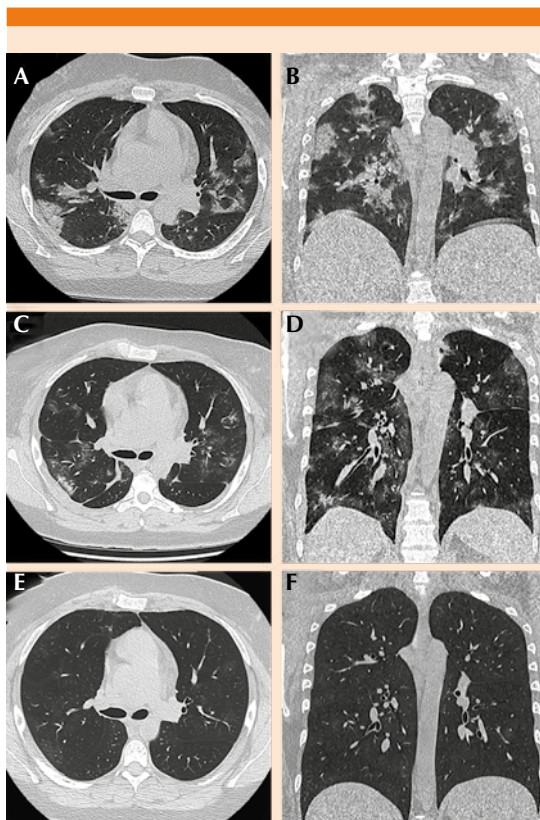


Figura 1. Evolución tomográfica de la paciente.

huésped resistente a esteroides, contra las cuales ya tiene aprobación para su administración por diversos organismos de salud del mundo, como la Agencia Reguladora de Medicamentos (FDA) de Estados Unidos. En abril de este año un grupo de pacientes italianos fue tratado con ruxolitinib concomitante al manejo contra la infección por SARS-CoV-2 con resultados favorables en lo que respecta a severidad de la enfermedad, así como necesidad de manejo invasivo.⁸

Al ingreso de nuestra paciente, encontramos un caso de neumonía bilateral con afectación en la oxigenación y evidencia de liberación de citocinas por contar con marcadores proinflamatorios elevados, por lo que se decidió administrar ruxolitinib. La paciente tuvo mejoría clínica y radiológica al tercer día de tratamiento con ruxolitinib, el cual consideramos que nos permitió limitar la gravedad del daño y continuar con su manejo ambulatorio seis días después de su hospitalización, incluso con marcadores inflamatorios que fueron disminuyendo o normalizándose (**Cuadro 1**).

La serie de imágenes de tomografía computada de alta resolución (TCAR) de tórax mostró mejoría durante la evolución de la paciente. Al ingreso se evidenciaron los francos infiltrados

pulmonares bilaterales, con patrón típico de vidrio despulido y algunas zonas de consolidación asociadas con formación de broncograma aéreo. Las imágenes axiales de control, así como las coronales y sagitales, mostraron la mejoría de la neumatización aérea.

Consideramos que la administración de ruxolitinib es una opción viable, segura y útil en el manejo de pacientes con neumonía, pues parece limitar la evolución tórpida al frenar el síndrome de liberación de citocinas.

REFERENCIAS

1. Coronavirus disease (COVID-19) pandemic. [citado 2020 Jun 1] Disponible en: <https://www.who.int/emergencies/diseases/novel-coronavirus-2019>. Coronavirus (COVID-19) – Comunidad Técnico Diario. [citado 2020 Jun 1] Disponible en: <https://www.gob.mx/salud/documentos/coronavirus-covid-19-comunicado-tecnico-diario>
2. Therapeutic Options Under Investigation | Coronavirus Disease COVID-19. [citado 2020 May 5]. Disponible en: <https://covid19treatmentguidelines.nih.gov/therapeutic-options-under-investigation/>
3. Li G, Fan Y, Lai Y, et al. Coronavirus infections and immune responses. *J Med Virol* 2020; 92 (4): 424-432.
4. Verstovsek S, Kantarjian H, Mesa RA, et al. Safety and efficacy of INCB018424, a JAK1 and JAK2 inhibitor, in myelofibrosis. *N Engl J Med* 2010; 363 (12): 1117-1127. DOI: 10.1056/NEJMoa1002028

Cuadro 1. Evolución de los parámetros inflamatorios

Parámetros de laboratorio	Día 1	Día 3	Día 4	Día 6	Día 10	Día 17	Valores de referencia*
Dímero D (ng/dL)	412	479	161	349	363	308	0-500
Ferritina (ng/mL)	15.8	23	23	-	-	651**	15-204
Proteína C reactiva (mg/dL)	8.4	6.9	3.5	0.95	0.3	0.7	0.010-0.744
VSG (mm/h)	33	-	-	-	30	18	0-20
DHL(U/L)	317	-	279	270	232	187	101-218
Hb (g/dL)	7.4	6.5	8.6	-	10.9	11.4	14.0-18.0
Linfocitos (x 10 ³ /μL)	0.8	1.0	1.5	-	2.0	1.8	1.0-4.8
Plaquetas (x 10 ³ /μL)	319	297	331	-	692	478	130-450

* Valores de referencia del laboratorio del Hospital Ángeles Lomas.

** Paciente con anemia por deficiencia de hierro previamente diagnosticada. Se aplicó hierro carboximaltosado al cese de síntomas el día 15, lo que explica la elevación de ferritina.

5. Chen G, Wu D, Guo W, et al. Clinical and immunological features of severe and moderate coronavirus disease 2019. *J Clin Invest* 2020; 130 (5): 2620-2629.
6. Merad M, Martin JC. Pathological inflammation in patients with COVID-19: a key role for monocytes and macrophages. *Nat Rev Immunol* 2020; 20: 355-362.
7. Jakafi (ruxolitinib) dosing, indications, interactions, adverse effects, and more [citado 2020 May 26]. Disponible en: <https://reference.medscape.com/drug/jakafiruxolitinib-999703>
8. Coronavirus, Hospedale di Livorno, primi esiti positivi in pazienti trattati con farmaco "antiterapie intensive" | Città di Livorno [citado 2020 Abr 1]. Disponible en: <http://www.comune.livorno.it/articolo/coronavirus-ospedale-livorno-primi-esiti-positivipazienti-trattati-farmaco-anti-terapie>

AVISO PARA LOS AUTORES

Medicina Interna de México tiene una nueva plataforma de gestión para envío de artículos. En: www.revisionporpares.com/index.php/MIM/login podrá inscribirse en nuestra base de datos administrada por el sistema *Open Journal Systems* (OJS) que ofrece las siguientes ventajas para los autores:

- Subir sus artículos directamente al sistema.
- Conocer, en cualquier momento, el estado de los artículos enviados, es decir, si ya fueron asignados a un revisor, aceptados con o sin cambios, o rechazados.
- Participar en el proceso editorial corrigiendo y modificando sus artículos hasta su aceptación final.