

Dermatomiositis-polimiositis

Dermatomyositis/polymyositis.

Ulises Mercado,¹ Flor María Yocupicio,¹ Holly Mercado²

Resumen

OBJETIVO: Analizar una serie de casos de dermatomiositis-polimiositis (DM/PM) idiopáticas de acuerdo con los criterios originales de Bohan y Peter.

MATERIAL Y MÉTODO: Estudio prospectivo en el que se analizaron pacientes atendidos en el Hospital General de Mexicali entre 2010 y 2018, quienes tenían combinación de debilidad muscular, elevación de enzimas musculares, miositis, patrón miopático por electromiografía y enfermedad cutánea. Se recolectaron los siguientes datos: debilidad muscular, enzimas musculares, biopsia de músculo, manifestaciones cutáneas, hallazgos electromiográficos, marcadores tumorales, anticuerpos anti-VHB, VHC, VIH, estudios radiológicos y auto-anticuerpo al antígeno Jo-1. De acuerdo con los criterios reunidos el diagnóstico fue definido y probable.

RESULTADOS: Se identificaron 23 casos durante el periodo de estudio. El 90% de las dermatomiositis tuvieron diagnóstico definitivo; hubo 10/11 casos de dermatomiositis definida y 91% de polimiositis probable. Tres sujetos tuvieron cáncer, tres dermatomiositis-polimiositis juvenil y un caso polimiositis asociada con artritis reumatoide. En tres casos la enzima creatina cinasa fue normal. Un caso de polimiositis fue positivo a anti-Jo-1 y fibrosis pulmonar. La biopsia de músculo demostró miositis en 22 casos y patrón miopático por electromiografía en un caso.

CONCLUSIONES: La clasificación de Bohan y Peter sigue siendo útil en adultos y niños. Debido al tipo de estudio no es posible hacer comparaciones con la nueva clasificación de miositis, que es provisional y controvertida.

PALABRAS CLAVE: Miopatías; dermatomiositis; polimiositis.

Abstract

OBJECTIVE: To analyze a case series of idiopathic dermatomyositis/polymyositis according to the original criteria of Bohan and Peter.

MATERIAL AND METHOD: A prospective study was done analyzing patients of the General Hospital of Mexicali from 2010 to 2018, who had combination of muscle weakness, muscle enzymes elevation, myositis, myopathic pattern by electromyography and skin disease. Muscle weakness, levels of muscle enzymes, muscle biopsies, skin manifestations, electromyographic findings, tumor markers, anti-virus antibodies, radiological studies and specific antibodies for myositis were reviewed. According to the criteria gathered, the diagnosis was defined and probable.

RESULTS: Twenty-three cases were identified during the study period. Ninety percent of subjects with dermatomyositis had definite disease and 91% probable polymyositis. There were three cases with cancer, three cases of juvenile dermatomyositis/polymyositis and one case of polymyositis associated with rheumatoid arthritis. In three cases the creatine kinase enzyme was normal. One case of polymyositis and pulmonary fibrosis was positive for anti-Jo-1. Muscle biopsy showed myositis in 22 cases and myopathic pattern by electromyography in one case.

CONCLUSIONS: The classification of Bohan and Peter is still useful in adults and children. The new classification of myositis del ACR*EULAR is provisional and controversial and includes new types of inflammatory myopathy.

KEYWORDS: Muscular diseases; Dermatomyositis; Polymyositis.

¹ Hospital General Mexicali, ISESALUD y Facultad de Medicina, Universidad Autónoma de Baja California, campus Mexicali, Mexicali, Baja California, México.

² Escuela de Medicina, Universidad Xochicalco, campus Mexicali, Mexicali, Baja California, México.

Recibido: 16 de mayo 2019

Aceptado: 15 de julio 2019

Correspondencia

Ulises Mercado
dr.omr.2018@gmail.com
abimer2013@gmail.com

Este artículo debe citarse como
Mercado U, Yocupicio FM, Mercado H. Dermatomiositis-polimiositis. Med Int Méx. 2020; 36 (4): 502-508.
<https://doi.org/10.24245/mim.v36i4.3198>

ANTECEDENTES

Originalmente las miopatías inflamatorias autoinmunitarias incluyeron cinco categorías: dermatomiositis (DM), polimiositis (PM), DM/PM asociadas con neoplasia, DM/PM juvenil y DM/PM relacionadas con enfermedades del tejido conectivo.¹⁻³ A pesar de las muchas limitaciones, estas categorías se utilizan ampliamente en adultos y niños debido a que combinan el patrón de debilidad muscular, la histopatología de las biopsias de músculo (infiltrado de células inflamatorias, necrosis, degeneración, regeneración, fagocitosis, etc.) y elevación de las enzimas musculares como resultado de necrosis de fibras musculares y manifestaciones cutáneas (pápulas de Gottron, signo de Gottron, exantema periorbitario). En el transcurso del tiempo, se han agregado otras miopatías, como miositis de cuerpos de inclusión, dermatomiositis amiopática y miopatía necrosante asociada con estatinas, entre otras. También se han sugerido clasificaciones de miopatías de acuerdo con los hallazgos histopatológicos y subgrupos de autoanticuerpos. Estos autoanticuerpos pueden ayudar a identificar fenotipos clínicos de enfermedad. Por ejemplo, anti-Jo-1 (autoanticuerpo contra histidil ARNt sintetasa), detectado en 25% de los pacientes con poli o dermatomiositis, forma parte del síndrome anti-sintetasa.⁴⁻¹⁰ Teóricamente, algunos agentes infecciosos podrían desencadenar ciertas miopatías inflamatorias crónicas idiopáticas o asociarse. Por ejemplo, se ha detectado el antígeno NS3 y ARN del VHC en el infiltrado inflamatorio de pacientes con miositis, pero no dentro de las fibras musculares o células endoteliales.¹¹

MATERIAL Y MÉTODO

Estudio prospectivo en el que se analizaron pacientes atendidos en nuestro hospital entre 2010 y 2018, quienes tenían combinación de debilidad muscular, elevación de enzimas musculares,

miositis, patrón miopático por electromiografía y enfermedad cutánea. Se incluyeron edad, sexo, estudio histopatológico, categoría de miopatía, condiciones concomitantes, concentraciones de enzimas musculares, tratamiento recibido, antecedente o existencia de cáncer y resultado de la enfermedad. Se revisó el expediente para investigar la existencia de anticuerpos anti-Jo-1, anti-ADN, factor reumatoide, anti-VHC, anti-VHB y anti-VIH, así como marcadores tumorales (alfa-feto proteína, antígeno carcinoembrionario) y estudios radiológicos. Se consideró dermatomiositis definida si se reunieron 3-4 criterios (incluyendo enfermedad cutánea) y 4 criterios para polimiositis (sin trastorno cutáneo). Se designó dermatomiositis probable si se reunían 3 criterios (incluida enfermedad cutánea) y 3 criterios (sin enfermedad cutánea) para polimiositis.

RESULTADOS

Se identificaron 23 pacientes que reunieron los criterios de dermatomiositis-polimiositis de acuerdo con Bohan y Peter (**Cuadros 1 y 2**). La mediana de edad fue de 41 años (intervalo: 14-68), había 9 hombres y 14 mujeres. La biopsia de músculo se efectuó en el deltoides o en el cuádriceps en 22 sujetos. La historia médica incluyó alcoholismo, várices esofágicas, cáncer, infección no conocida de hepatitis C, vitiligo y cirrosis hepática. Solamente un paciente tenía EMG. Once pacientes tuvieron dermatomiositis (10 con enfermedad definida y uno con enfermedad probable). Había un caso de dermatomiositis juvenil, dos casos asociados con cáncer, tres casos con CK normal con elevación de otras enzimas musculares y un caso asociado con VHC. Once pacientes tuvieron polimiositis probable (incluidos dos casos de polimiositis juvenil, un paciente con fibrosis pulmonar y anti-Jo-1+). Hubo un caso de polimiositis concomitante con cáncer de mama y uno con VHC. Dos sujetos tuvieron insuficiencia respiratoria; tres de ellos estuvieron con ventilación asistida

Cuadro 1. Características de los pacientes con dermatomiositis

Núm.	Sexo/edad	Características clínicas	Biopsia muscular	Laboratorio	Tratamiento	Neoplasia concomitante	Otros	Resultado
1	F/40	Debilidad muscular proximal simétrica Exantema en heliotropo	Miositis	CK,AST,ALT elevadas	Corticoesteroides Azatioprina	No		Remisión
2	M/35	Debilidad muscular proximal simétrica Exantema en heliotropo	Miositis	CK normal Aldolasa y AST elevadas	Corticoesteroides Azatioprina	No	Anti-Jo-1 neg Marcador tumoral neg	Remisión
3	F/38	Debilidad muscular proximal simétrica Exantema en heliotropo	Miositis	CK, AST, ALT elevadas	Corticoesteroides	Cáncer gástrico	Anemia	Falleció durante la cirugía
4	F/40	Debilidad muscular proximal simétrica Pápulas de Gottron Exantema en heliotropo	Miositis	CK normal Aldolasa alta Anti-Jo-1 neg, AAN+	Corticoesteroides Azatioprina Ventilación asistida	No	Disfagia Marcador tumoral neg	Falleció
5	F/52	Debilidad muscular proximal simétrica Exantema en heliotropo Pápulas de Gottron	Miositis	CK normal AST elevada Anti-Jo-1 neg GGT alta	Corticoesteroides Azatioprina	No	Hepatopatía por consumo de alcohol	Remisión
6	F/41	Debilidad muscular proximal simétrica Exantema en heliotropo	Miositis	CK, AST, ALT elevadas	Corticoesteroides Azatioprina	No	Vitiligo	Remisión
7	F/35	Debilidad muscular proximal simétrica Exantema en heliotropo	Miositis	CK, AST, ALT elevadas	Corticoesteroides Azatioprina	No	Calcinosis subcutánea	Remisión
8	M/15	Debilidad muscular proximal simétrica Exantema en heliotropo	Miositis	CK, AST, ALT elevadas	Corticoesteroides Azatioprina	No	Disfagia	Remisión
9	M/35	Debilidad muscular proximal simétrica Signo de Gottron	Miositis	CK, AST, ALT elevadas	Corticoesteroides	No	Anti-VHC+	Se perdió para seguimiento
10	F/66	Debilidad muscular proximal simétrica Exantema en heliotropo	No	CK, AST, ALT elevadas	Corticoesteroides	Cáncer de mama terminal		Falleció
11	F/57	Debilidad muscular proximal simétrica Pápulas de Gottron	Miositis	AST, ALT elevadas	Corticoesteroides Gastrostomía	No	Fibrosis pulmonar (TAC)	Remisión

Cuadro 2. Características de los pacientes con polimiositis

Núm.	Sexo/edad	Características clínicas	Biopsia muscular	Laboratorio	Tratamiento	Neoplasia concomitante	Otros	Resultado
1	F/55	Debilidad muscular proximal simétrica	Miositis	CK, AST, ALT elevadas Anti-Io-1 neg	Corticoesteroide Azatioprina	Cáncer de mama operado	Fibrosis pulmonar TAC	Remisión
2	F/68	Debilidad muscular proximal simétrica	Miositis	CK, AST, ALT elevadas Anti-peroxidasa + FR 1:320	Prednisolona Levotiroxina	No	Hepatopatía AR Tiroiditis de Hashimoto	Remisión
3	M/45	Debilidad muscular proximal simétrica	Miositis	CK, AST, ALT elevadas	Corticoesteroide Vasodilatadores	No	Insuficiencia cardiaca	Falleció IM
4	M/14	Debilidad muscular proximal simétrica	Miositis	CK, AST, ALT elevadas	Corticoesteroide Metotrexato	No		Terapia física
5	F/50	Debilidad muscular proximal simétrica	Miositis	CK elevada Anti-Io-1+	Corticoesteroide	No	Fibrosis pulmonar	Insuficiencia respiratoria
6	M/55	Debilidad muscular proximal simétrica	Miositis	CK, AST, ALT elevadas	Corticoesteroides	No	Meningitis	Falleció
7	M/49	Debilidad muscular proximal simétrica	Miositis	CK, AST, ALT elevadas	Corticoesteroide Metotrexato	No	EMG anormal	Remisión
8	M/45	Debilidad muscular proximal simétrica	Miositis	CK, AST, ALT elevadas	Corticoesteroide Azatioprina	No		Remisión
9	F/68	Debilidad muscular proximal simétrica	Miositis	CK, AST, ALT elevadas	Corticoesteroide Diálisis	No	Anti-VHC+ Hepatopatía	Falleció
10	M/16	Debilidad muscular proximal simétrica	Miositis	CK, AST, ALT elevadas	Corticoesteroide Azatioprina Traqueostomía	No	Disfagia Ventilación asistida	Remisión
11	F/25	Debilidad muscular proximal simétrica	Miositis	CK, AST, ALT elevadas	Corticoesteroide Azatioprina Traqueostomía	No	Disfagia Ventilación asistida	Remisión
12	F/22	Debilidad muscular proximal simétrica	Miositis	CK elevada	Corticoesteroide	No	Hipocalcemia	Remisión

y fueron egresados con traqueotomía y sonda de gastrostomía con seguimiento por la consulta externa. El paciente con EMG (**Cuadro 2**, caso 7) mostró un patrón miopático y el estudio microscópico se observa en la **Figura 1**.

DISCUSIÓN

El síntoma predominante de la dermatomiositis/polimiositis es la debilidad muscular y la enfermedad cutánea es característica de la

dermatomiositis. La debilidad muscular es simétrica, afecta los músculos proximales de las extremidades, así como los flexores del cuello. Nuestra serie de casos incluyó una combinación de disfagia (por la afección de los músculos estriados de la orofaringe y el esófago superior), síntomas pulmonares (debidos a la debilidad de los músculos torácicos o enfermedad pulmonar intersticial con o sin anti-Jo-1), calcinosis subcutánea, pápulas de Gottron, eritema periorbitario en heliotropo, cardiopatía y tres neoplasias

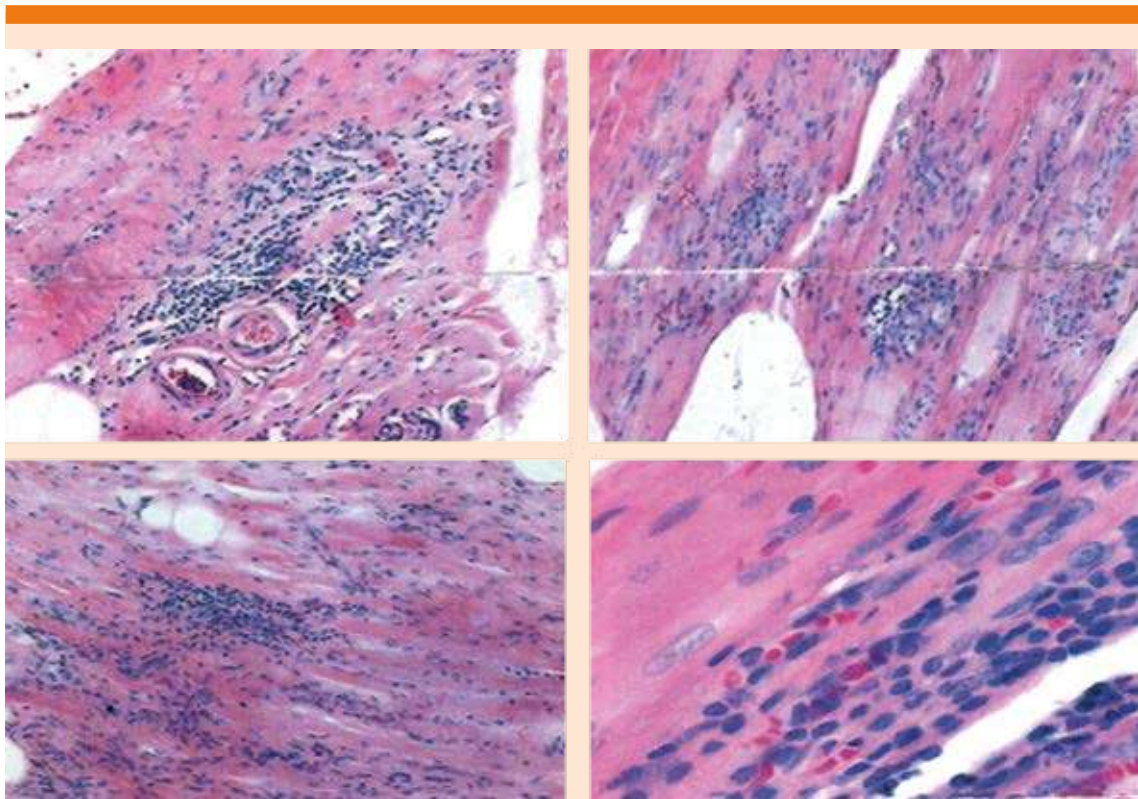


Figura 1. Biopsias de deltoides y cuádriceps del paciente núm. 7 con polimiositis. Descripción microscópica: en los cortes estudiados se observan fragmentos de tejido muscular esquelético, que muestran evidentes y acentuados cambios en fascículos y fibras, caracterizados por numerosos focos de necrosis, degeneración y regeneración de fibras musculares, predominantemente en márgenes con fascículos, asociados con infiltrado inflamatorio multifocal e intenso con salpicado y acúmulos de linfocitos de distribución perivascular, así como en endomisio y perimisio, que se acompañan de hiperplasia endotelial en vasos intrafasciculares. Los fascículos adyacentes con atrofia perifascicular e intensa infiltración adiposa. Estos cambios descritos son más acentuados en el cuádriceps.

maligñas que ocurrieron simultánea o tardíamente.

La medición de la enzima CK es probablemente la más confiable, pero todas deberían solicitarse, que incluyen aldolasa, AST, ALT y DHL. El hallazgo de CK normal se ha atribuido a la existencia en la sangre circulante de un inhibidor de esta enzima.¹² Estos casos deben diferenciarse de un concepto relativamente nuevo y controvertido, la dermatomiositis amiopática.¹³ Esta afección comprende un grupo de pacientes con dermatomiositis en quienes la afección muscular es menor, transitoria o nunca presente. Nuestros 3 casos con CK normal tenían debilidad muscular, miositis por biopsia y elevación de aldolasa o AST.

La biopsia de músculo es esencial para identificar subgrupos de miositis, como la miositis por cuerpo de inclusión, que no fue incluida por Bohan y Peter en el decenio de 1970. Esta última miopatía se ha relacionado con el VHC en un estudio reciente de casos y controles.¹⁴ Aunque dos de estos casos tenían factores de riesgo, como sucedió en nuestros dos casos.

Como el corazón es un músculo, la inflamación muscular podría afectar el músculo cardíaco. Hay reportes de miocarditis y cardiomiopatía y también se han comunicado alteraciones de los vasos coronarios.¹⁵ En forma reciente se ha descrito el riesgo de infarto de miocardio y enfermedad vascular cerebral en sujetos con dermatomiositis-polimiositis.¹⁶ Entre 774 nuevos casos de miositis, 424 tenían polimiositis y 350 dermatomiositis. Los riesgos de incidencia de infarto de miocardio y enfermedad vascular cerebral en polimiositis fueron de 22.5 y 10.5 por 1000 personas-año, respectivamente *versus* 5.5 y 5.5 eventos en la cohorte combinada, respectivamente. Los ratios de riesgos ajustados con IC95% fueron 3.8 (2.2-6.6) para infarto de miocardio y 1.7

(0.91-3.4) para enfermedad vascular cerebral. Los investigadores concluyeron que ambos dermatomiositis-polimiositis se asocian con infarto de miocardio, pero no con enfermedad vascular cerebral. De acuerdo con nuestra serie se consideró que la muerte de este paciente fue resultado de infarto de miocardio por hallazgos electrocardiográficos y clínicos.

El anticuerpo anti-Jo-1 es un auto-anticuerpo dirigido a la enzima celular histidil ARNt sintetasa, que se encuentra en 25% de los pacientes con miositis asociado con fibrosis pulmonar, fenómeno de Raynaud, síndrome sicca y artritis, originando el síndrome antisintetasa.¹⁷ El virus Cocksackie, un picornavirus o virus ARN pequeño, se ha implicado en la causa de miositis. Experimentalmente se ha demostrado que el ARN de un picornavirus murino relacionado interactúa con la histidil ARNt sintetasa (antígeno Jo-1). La combinación de una proteína del huésped con ARN de un virus miotrófico (Cocksackie) podría generar enfermedad autoinmunitaria en sujetos con predisposición genética.¹⁸

En conclusión, 44 años después de Bohan y Peter sus criterios o clasificación siguen siendo de utilidad. Los nuevos criterios del ACR/EULAR¹⁹ son provisionales y controvertidos. Entre los diversos auto-anticuerpos identificados está el anti-Jo-1. Los parámetros medidos siguen siendo la debilidad muscular, dermatosis, un auto-anticuerpo y la histopatología. La EMG está excluida.

REFERENCIAS

1. Bohan A, Peter JB. Polymyositis and dermatomyositis. *New Engl J Med* 1975;292:344-7. DOI: 10.1056/NEJM197502132920706
2. Bohan A, Peter JB. Polymyositis and dermatomyositis. *New Engl J Med* 1975;292:403-7. doi: 10.1056/NEJM197502202920807
3. Bohan A, Peter JB, Bowman RL, Pearson CM. Computer-assisted analysis of 153 patients with polymyositis and dermatomyositis. *Medicine (Baltimore)* 1977;56:255-286. doi: 10.1097/00005792-197707000-00001

4. Leclair V, Lundberg IE. New myositis classification criteria-What we have learned since Bohan and Peter. *Curr Rheumatol Rep* 2018; 20 :1-16. doi: 10.1007/s11926-018-0726-4
5. Chatter S, Prayson R, Farver C. Antisynthetase syndrome. Not just an inflammatory myopathy. *Cleve Clin J Med* 2013; 80: 655-666. doi: 10.3949/ccjm.80a.12171
6. Vulsteke JB, De Langhe E, Claeys KG, Dillaerts D, Poesen K, Lenaerts J y cols. Detection of myositis-specific antibodies. *Ann Rheum Dis* 2019; 78: 1-4. <http://dx.doi.org/10.1136/annrheumdis-2017-212915>
7. Rauchaudhuri SP, Mitra A. Polymyositis and dermatomyositis: disease spectrum and classification. *Indian J Dermatol* 2012; 57: 366-370. doi: 10.4103/0019-5154.100477
8. Lundberg IE, de Viser M, Werth BP. Classification of myositis. *Nat Rev Rheumatol* 2018; 5: 269-278. doi: 10.1038/nrrheum.2018.41
9. Ghjbrouwer R, Hegstman GJ, Vree Egberts W, Ehrfeld H, Bozic B, Ghirardello A et al. Autoantibody profiles in the sera of European patients with myositis. *Ann Rheum Dis* 2001; 60: 116-123. doi: 10.1136/ard.60.2.116
10. Sultan SM, Isenberg DA. Re-classifying myositis. 30 years on from Bohan and Peter. *Rheumatology* 2010; 49: 831-833. <https://doi.org/10.1093/rheumatology/kep355>
11. Di Muzio A, Bonetti B, Capasso M, Panzen L, Pizzigallo E, Rizzuto N y col. Hepatitis C virus infection and myositis: a virus localization study. *Neuromusc Dis* 2003; 13: 68-71. doi: 10.1016/s0960-8966(02)00184-0
12. Kagen LJ, Aram S. Creatine kinase activity inhibitor in sera from patients with muscle disease. *Arthritis Rheum* 1986; 30: 213-7. <https://doi.org/10.1002/art.1780300212>
13. Zuber M, John S, Pfreundschuh M, Gause A. A young woman with a photosensitive pruritic rash on her face and upper trunk. *Arthritis Rheum* 1996; 39: 1419-1422. doi: 10.1002/art.1780390822
14. Uruha A, Noguchi S, Hayashi YK, Tsuraya RS, Yonekawa T, Nonaka I et al. Hepatitis C virus infection in inclusion body myositis: A case-control study. *Neurology* 2016; 86: 211-7. doi: 10.1212/WNL.0000000000002291
15. Lundberg IE. The heart in dermatomyositis and polymyositis. *Rheumatology* 2006; 45: 18-21. doi: 10.1093/rheumatology/ke1311
16. Rai SK, Choi HK, Sayre EC, Avina-Zubieta JA. Risk of myocardial infarction and ischaemic stroke in adults with polymyositis and dermatomyositis: a general population-based-study. *Rheumatology (Oxford)* 2016; 5: 461-469. doi: 10.1093/rheumatology/kev336
17. Bernstein RM, Morgan SH, Chapman J, Bunn CC, Mathews MB, Turner-Warwick M, et al. Anti-Jo-1 antibody: a marker for myositis with interstitial lung disease. *Br Med J* 1984; 289: 151-2. doi: 10.1136/bmj.289.6438.151
18. Mathews MB, Bernstein RM. Myositis autoantibody inhibits histidyl-tRNA synthetase: a model for autoimmunity. *Nature* 1983; 304: 177-9. doi: 10.1038/304177a0
19. Lundberg IE, Tjarnlund A, Bottal M, European League Against Rheumatism/American College of Rheumatology classification for adult and juvenile idiopathic inflammatory myopathies and their major subgroups. *Ann Rheum Dis* 2017; 2017: 1955-64. doi: 10.1136/annrheumdis-2017-211468.