

Intoxicación por ergotamina. Implicaciones diagnósticas y terapéuticas

Intoxication by ergotamine. Diagnostic and therapeutic implication.

Lecsy Macedo-Calvillo,¹ Héctor Hugo Escutia-Cuevas,² Armando Castro-Gutiérrez,¹ Erick Fuentes-Malo³

Resumen

ANTECEDENTES: El ergotismo se refiere a las manifestaciones tóxicas de los derivados del ergot, en los países industrializados la principal causa de ergotismo es la iatrogénica. Las manifestaciones cardiovasculares son secundarias al vasoespasmio cerebral y coronario.

CASO CLÍNICO: Paciente masculino de 59 años de edad, quien inició 7 días previos con cefalea y fotofobia, se automedicó ergotamina durante 5 días, el sexto día inició con fosfenos, diaforesis, náusea, hipotensión, síncope y dolor precordial con remisión espontánea, 24 horas después cursó con deterioro neurológico; fue ingresado a la unidad de cuidados coronarios. Se documentó bradicardia, hipotensión y supradensidad del segmento ST en cara inferior, por lo que se realizó coronariografía sin lesiones coronarias, continuó con hipotensión resistente a inotrópicos y líquidos, la tomografía cerebral no mostró alteraciones. Ante la sospecha de ergotismo se inició nitroglicerina y se retiraron vasopresores e inotrópicos con mejoría paulatina del cuadro cardiovascular y neurológico, con secuela única de hemianopsia homónima izquierda incompleta.

CONCLUSIONES: El diagnóstico de este raro padecimiento solo puede integrarse con una historia clínica minuciosa y con la sospecha clínica de la intoxicación por ergotamina; su tratamiento dista mucho del de otras enfermedades que fungen como diagnóstico diferencial, por lo que es de principal importancia su caracterización.

PALABRAS CLAVE: Ergotismo; ergotamina.

Abstract

BACKGROUND: Ergotism refers to the toxic manifestations of ergot derivatives, the main cause of ergotism in industrialized countries is iatrogenic. Cardiovascular manifestations are secondary to cerebral and coronary vasospasm.

CLINICAL CASE: A 59-year-old man, who started 7 days before with headache and photophobia, self-administered ergotamine for 5 days, the sixth day presented phosphenes, diaphoresis, nausea, syncope and typical precordial angina with spontaneous remission; 24 hours later patient suffered neurological deterioration. It was documented bradycardia, hypotension and ST segment elevation of the inferior wall. Coronary angiography with no significant coronary stenosis; patient continued with refractory hypotension in spite of inotropes and liquid infusions, cerebral tomography with no abnormalities. In suspicion of ergotism, nitroglycerin treatment was started, and vasopressors and inotropes were removed with gradual improvement of the cardiovascular state and neurological conditions, with a single sequela of incomplete left homonymous hemianopsia.

CONCLUSION: The diagnosis of this rare disease can only be integrated with a meticulous clinical history as well as the clinical suspicion of ergotamine intoxication, being its treatment quite different to other differential diagnoses, the main importance of its characterization.

KEYWORDS: Ergotism; Ergotamine.

¹ Unidad de Cuidados Intensivos Coronarios, División de Cardiología y Cirugía Cardiorrástica.

² Cardiología Intervencionista, Servicio de Hemodinamia y Electrofisiología. Centro Médico Nacional 20 de Noviembre, ISSSTE, Ciudad de México, México.

Recibido: 23 de febrero 2019

Aceptado: 22 de mayo 2019

Correspondencia

Héctor Hugo Escutia Cuevas
perseoyarista@hotmail.com

Este artículo debe citarse como

Macedo-Calvillo L, Escutia-Cuevas HH, Castro-Gutiérrez A, Fuentes-Malo E. Intoxicación por ergotamina. Implicaciones diagnósticas y terapéuticas. Med Int Méx. 2020 mayo-junio;36(3):418-423.
<https://doi.org/10.24245/mim.v36i3.2986>

ANTECEDENTES

El ergotismo se refiere a las manifestaciones tóxicas de los derivados del ergot, derivado del hongo *Claviceps purpurea*, conocido desde hace más de 2000 años. En 1868 se utilizó por primera vez para el tratamiento de la migraña, posteriormente, en 1918, Stoll extrajo la ergotamina pura. El efecto de la ergotamina está documentado desde la edad media, en aquel entonces se le conocía como *fuego de San Antonio* o *fuego sagrado* en casos de ergotismo severo que condicionaba necrosis con desprendimiento de la extremidad sin sangrado.¹ Durante la historia de la humanidad este padecimiento ha ocasionado incluso grandes epidemias, destacando la del ergotismo convulsivo en Europa del Este, el ergotismo gangrenoso en Europa del Oeste y la de Etiopía en 1978, esta última por ingestión de grano contaminado.²

En los países industrializados la principal causa de ergotismo es la iatrogénica. Solo entre 1990 y 1997 se reportaron 5431 casos de ergotismo iatrogénico en Estados Unidos.³ El ergotismo puede manifestarse a dosis diversas, son tan bajas como 10 mg en una semana o a dosis fatales como 26 mg por semana. Son cuatro las formas clínicas establecidas de intoxicación por ergotamina: ingestión crónica de dosis terapéuticas, ingestión aguda de dosis altas, ingestión aguda de dosis terapéuticas en pacientes con hipersensibilidad al fármaco y la administración parenteral de dihidroergotamina en pacientes con regulación autonómica anormal (traumatismos o neuropatías).⁴

Se comunica un caso clínico característico de un paciente que requirió manejo crítico, quien tuvo mejoría inmediata una vez establecido el diagnóstico y habiendo instaurado el tratamiento específico de este padecimiento.

CASO CLÍNICO

Paciente masculino de 59 años de edad, médico, soltero, católico. Tenía el antecedente de tabaquismo por 20 años, alcoholismo social ocasional y sedentarismo. Padecía hipertensión arterial de 25 años de diagnóstico tratada con losartán 50 mg cada 24 horas y amlodipino 5 mg cada 24 horas, con aparente control de cifras tensionales. Glaucoma de ángulo abierto, tratado con latanoprost.

Inició con síntomas siete días previos a su ingreso, tuvo cefalea y fotofobia, por lo que se automedicó tartrato de ergotamina durante 5 días, alcanzando una dosis total de 20 mg. Al sexto día inició con fosfenos, diaforesis, náusea, marcha claudicante, síncope en dos ocasiones, así como dolor precordial de carácter punzante, de intensidad 10/10 en la escala visual análoga, con duración de 30 minutos, sin descarga adrenérgica o disnea asociada, con remisión espontánea. Un día después (séptimo día) se agregó deterioro neurológico súbito caracterizado por somnolencia, presión arterial no perceptible y acrocianosis distal, por lo que se decidió su ingreso a la unidad de cuidados intensivos coronarios. Posteriormente, se documentaron bradicardia e hipotensión arterial; en el electrocardiograma se observó un supradesnivel del segmento ST en la cara inferior de 1.5 mm (**Figura 1**), por lo que se inició apoyo inotrópico a base de norepinefrina y se realizó coronariografía urgente que evidenció: tronco coronario izquierdo bifurcado sin lesiones angiográficas significativas, flujo distal normal; arteria descendente anterior sin lesiones angiográficas significativas, flujo distal normal; circunfleja no dominante, sin lesiones angiográficas significativas, flujo distal normal; coronaria derecha dominante, sin lesiones significativas, flujo distal normal (**Figura 2**). Ecocardiograma transtorácico: ventrículo izquierdo con volumen telediastólico

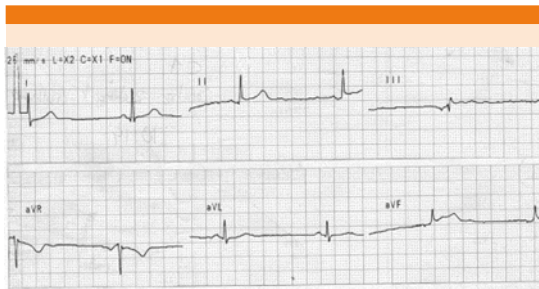


Figura 1. Electrocardiograma de superficie que muestra derivaciones bipolares, destaca la elevación del segmento ST > 1 mm en DII, DIII y aVF.

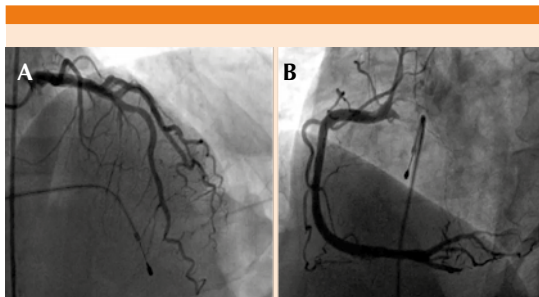


Figura 2. Angiografía coronaria que muestra el sistema coronario izquierdo sin lesiones angiográficas (A), así como sistema de la coronaria derecha dominante sin lesiones angiográficas significativas (B).

de 63 mL, volumen telesistólico de 31 mL, FEVI 51%, sin alteraciones en la movilidad global o segmentarias en reposo, sin trombos intracavitarios, con geometría de remodelado concéntrico; aurícula izquierda dilatada, sin trombos en su interior; ventrículo derecho: no dilatado, con función sistólica conservada, desplazamiento sistólico del plano del anillo tricúspideo de 20, onda S de 10 cm/s; aurícula derecha: no dilatada, sin trombos en su interior; con insuficiencia tricúspidea leve, resto sin valvulopatías (**Figura 3**).

A pesar del manejo el paciente persistió con bradicardia, hipotensión, cambios dinámicos del segmento ST en diversas caras y deterioro

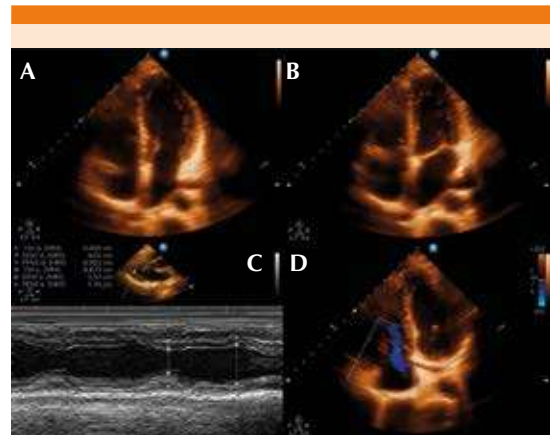


Figura 3. Ecocardiograma transtorácico: vista de 4 cámaras en diástole (A) y en sístole (B) que muestra un ventrículo izquierdo no dilatado, con FEVI 51%, sin alteraciones en la movilidad global o segmentarias en reposo, sin trombos intracavitarios. Modo M que corrobora tales aseveraciones (C). Doppler a nivel de la válvula tricúspide que muestra insuficiencia leve (D).

neurrológico a expensas de estupor y patrón respiratorio irregular por apnea, radiografía de tórax con signos de hipertensión venocapilar; motivo por el que se decidió el manejo con sedación y orointubación para asistencia mecánica ventilatoria. La tomografía axial computada de cráneo no mostró datos concluyentes de hipertensión endocraneana o isquemia (**Figura 4**).

Ante la nula respuesta al tratamiento, estudios de gabinete no concordantes con otro diagnóstico diferencial y como único antecedente la ingesta de ergotamina, se inició tratamiento con nitroglicerina en infusión intravenosa, con dosis inicial de 20 $\mu\text{g}/\text{min}$, recuperando las cifras tensionales, la intensidad del pulso periférico y mejorando el llenado capilar a partir de los primeros 60 minutos de iniciado el tratamiento, con incremento paulatino de la dosis de nitroglicerina según tolerancia, llevando a una dosis máxima de 60 $\mu\text{g}/\text{min}$. Seis horas después se retiró el apoyo vasopresor, manteniéndose hemodinámicamente estable. Se extubó de

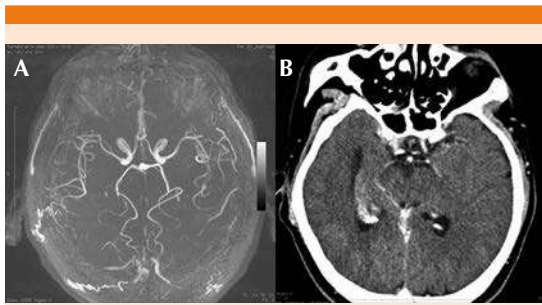


Figura 4. Angiotomografía computada de cráneo en cortes axiales, que muestra reconstrucción vascular con disminución del calibre difusa de la vasculatura cerebral (A) y en fase contrastada sin signos demostrables de ischemia (B).

forma exitosa 24 horas después, persistiendo con secuela única de hemianopsia homónima izquierda incompleta. Se decidió su egreso domiciliario después de 72 horas de estabilidad hemodinámica, asintomático en términos cardiovasculares y con control de TAC craneal sin alteraciones. En el seguimiento ambulatorio por tres años se muestra asintomático, en clase funcional I NYHA y sin otras manifestaciones neurológicas o cardiovasculares.

DISCUSIÓN

El uso más habitual de los derivados del ergot es en el terreno de la migraña. Los efectos sistémicos de la ergotamina son: vasoconstricción, bloqueo alfa adrenérgico y emesis.⁵ El riesgo de toxicidad por ergotamina se incrementa con dosis mayores de 10 mg a la semana⁶ y con la administración concomitante de fármacos que inhiben su metabolismo hepático, principalmente los inhibidores de la proteasa, antimicóticos, inhibidores no nucleósidos de transcriptasa inversa, antibióticos macrólidos, azoles, algunos antiarrítmicos y antidepresivos.⁷ La administración de ergotamínicos está contraindicada en pacientes con fiebre, sepsis, desnutrición, tirotoxicosis, enfermedad hepática o renal,

hipertensión arterial, cardiopatía isquémica, enfermedad vascular periférica y embarazo.⁸ Es muy poco probable que el ergotismo surja de una dosis terapéutica simple, generalmente se asocia con multidosis en un lapso corto, que excede acumulativamente la dosis recomendada, la dosis fatal es de 26 mg por semana.⁹ Las manifestaciones neurológicas del ergotismo son: coma, comportamiento inadecuado, hemiparesia, hemianopsia, amaurosis, papilitis y parálisis del nervio peroneo.¹⁰ Debido a la gran cantidad de síntomas asociados con el efecto vascular en los diversos órganos, debe tenerse especial atención porque el ergotismo es un gran simulador y puede confundirse con enfermedad aterosclerosa oclusiva, enfermedad tromboembólica, arteritis, displasia fibromuscular y fenómeno de Raynaud.¹¹ Sin embargo, las manifestaciones clínicas se separan en dos patrones, un ergotismo gangrenoso que da isquemia en los miembros, asociado con cambios distales de coloración y pérdida sensitiva, generalmente con desenlace en amputación.¹⁰ Otra manifestación clínica, el ergotismo convulsivo (síndrome serotoninérgico) se asocia con cambios en el estado mental, diarrea, incoordinación, mioclonías, hiperreflexia, temblor, somnolencia, delirio, letargia, alucinaciones, diplopía, diaforesis, fiebre y rigidez muscular; para establecer el diagnóstico se requieren al menos tres de los anteriores.¹² Las manifestaciones cardiovasculares son secundarias al vasoespasmo y pueden afectar a las arterias coronarias, originando isquemia miocárdica y depresión del miocardio por actividad vagal; puede, además, incrementar la presión arterial hasta 27%, así como la PCP; en cuanto al ritmo cardiaco puede originar bradicardia o taquicardia.¹³

Para establecer el diagnóstico de vasoespasmo hay que basarse en la ecografía Doppler arterial y en la arteriografía. Las alteraciones más frecuentemente encontradas en el ultrasonido Doppler son el espasmo arterial difuso y la reducción o

ausencia del flujo de la vasculatura afectada.¹⁴ En la angiografía se confirma el diagnóstico, las alteraciones más frecuentes son el espasmo vascular bilateral y simétrico, con ausencia de flujo.¹⁵

El tratamiento principalmente está dado por la suspensión de la ergotamina y de los factores agravantes. Aunado a ello, se prescriben fármacos vasodilatadores, entre ellos el nitroprusiato, nitroglicerina y prostaglandinas.¹⁶ La administración de heparina profiláctica es recomendada por varios autores.¹⁷ El uso de la angioplastia con balón debe considerarse el último recurso en pacientes con vasoespasmo severo persistente y resistente a terapia vasodilatadora.¹⁸ La terapia intervencionista con aspiración de material trombótico debe considerarse en casos que involucren oclusión trombótica o embolización distal.¹⁹

El pronóstico en la mayoría de los casos es favorable, toda vez que se ha suspendido la administración de ergotamina, porque la mayoría de los pacientes recupera sus actividades *ad integrum*.²⁰ Las anomalías radiológicas son reversibles siempre y cuando no exista necrosis tisular. Sin embargo, debe considerarse que los síntomas pueden no revertirse a pesar de la recuperación de pulsos periféricos, debido al daño permanente a las fibras nerviosas periféricas, condicionando habitualmente parestesias intermitentes.²¹

El ergotismo es una enfermedad adquirida, casi siempre por automedicación o sobredosificación que ofrece un reto diagnóstico por la gran capacidad de simular otras afecciones asociadas con el vasoespasmo o afectación circulatoria;²² sin embargo, no son las únicas manifestaciones; en el reporte de Sercan y su grupo,²³ se documenta un infarto agudo de miocardio, con convulsiones, pérdida del estado de alerta, paro cardíaco y muerte, asimismo, reporta cambios electrocar-

diográficos por derivados del ergot, asociados con dolor torácico y disfunción ventricular del tabique ventricular, un espectro muy similar al caso clínico aquí abordado. Entre otras complicaciones por estos fármacos destacan las debidas a asociación farmacológica con antibióticos del tipo de la eritromicina, o antivirales como el ritonavir, lo que resulta en insuficiencia vascular de miembros inferiores asociada con pérdida de la extremidad.¹⁴

En el caso comunicado destacan los datos clínicos neurológicos como manifestación tardía de un paciente que no acudió a revisión temprana y quien había cursado con datos de ergotismo iniciales, al menos desde el momento de la claudicación. El curso clínico del paciente condujo a la rápida progresión clínica, con deterioro neurológico agudo y grave, llegando al estado de coma, además de choque mixto, que se curó en nuestra unidad de cuidados intensivos coronarios, con manejo vasodilatador, apoyo mecánico ventilatorio y soporte farmacológico neuroprotector. El paciente tuvo secuelas por hemianopsia homónima izquierda incompleta, que fue persistente a un mes del egreso hospitalario, continuando con esta complicación en un seguimiento ambulatorio de dos años; desde el punto de vista cardiovascular en este tiempo estuvo asintomático.

CONCLUSIONES

La intoxicación por ergotamina tiene alto riesgo de mortalidad y morbilidad para el paciente, especialmente la no tratada en manera inicial, porque condiciona la muerte celular posterior a isquemia y puede evolucionar a manifestaciones neurológicas de alto riesgo, como convulsiones y coma.²⁴ El diagnóstico debe establecerse a través de la historia clínica minuciosa y la exploración física intencionada con búsqueda de datos clínicos secundarios a vasoespasmo. Por tal motivo es sumamente recomendable crear conciencia en el

paciente apto al tratamiento con ergotamínicos de que la automedicación y la sobredosis del mismo confieren alto riesgo para la salud y la vida. Por último, el tratamiento más adecuado de estos pacientes será siempre la suspensión del fármaco en forma temprana y en casos severos, como el nuestro, la administración de vasodilatadores sistémicos y el apoyo intensivo en la fase crítica de la enfermedad hasta la remisión.

Agradecimientos

Al servicio de Cardiología Clínica y al personal de la Unidad de Cuidados Intensivos Coronarios del Centro Médico Nacional 20 de Noviembre del Instituto de Seguridad y Servicios Sociales de los Trabajadores del Estado (ISSSTE), por su apoyo profesional y cordial, así como por las facilidades prestadas por la institución para llevar a cabo este trabajo.

REFERENCIAS

1. Rusyniak D, Furbee R, Pascuzzi R. Historical neurotoxins: What we have learned from toxins of the past about diseases of the present. *Neuro Clin* 2005;23:337-52. doi: 10.1016/j.ncl.2004.12.012.
2. Schultes R, Hoffman A. Plantas de los dioses. Origen y uso de los alucinógenos. *FCE* 1982;102-105.
3. Diener H, Volker L. Medication-overuse headache: a worldwide problem. *Lancet Neurol* 2004;3:475-83. doi: 10.1016/S1474-4422(04)00824-5.
4. Merhoff G, Porter J. Ergot intoxication: Historical review and description of unusual clinical manifestations. *Am Surg* 1974;180(5):773-9. <https://dx.doi.org/10.1097%2F0000658-197411000-00011>.
5. Allonen H, Juvakoski R, Kanto J. Methylergometrine: Comparison of plasma concentrations and clinical response of two brands. *Int J Clin Pharmacol Biopharm* 1978;16:310-42.
6. Enríquez E, Rangel A. Ergotismo por automedicación. *Arch Cardiol Mex* 2000;70:603-8.
7. Bülow P, Ibraheem J, Paalgow G, Tfelt-Hansen P. Comparison of pharmacodynamic effects and plasma level of oral and rectal ergotamine. *Cephalgia* 1986;6:107-11. doi: 10.1046/j.1468-2982.1986.0602107.x.
8. Ghali R, DeLean J. Erythromycin associated ergotamine intoxication: Arteriographic and electrophysiologic analysis of a rare cause of severe ischemia of the lower extremities associated with ischemic neuropathy. *Ann Vasc Surg* 1993;7:291-6. doi: 10.1007/BF02000258.
9. Harrison TE. Ergotaminism after a single dose of ergotamine tartrate. *J Emerg Med* 1984;2:23-25. doi: 10.1016/0736-4679(84)90042-8.
10. Vallejo F, Gómez J. Acute ischemia of lower limbs secondary to ergotism. *Rev Colomb Cardiol* 2011;18:14-9.
11. Evans P, Lloyd J. Autonomic dysaesthesia due to ergot toxicity. *BMJ* 1980;281:1621. doi: 10.1136/bmj.281.6255.1621.
12. Eadie MJ. Convulsive ergotism: Epidemics of the serotonin syndrome. *Lancet Neurol* 2003;2:429-34. doi: 10.1016/S1474-4422(03)00439-3.
13. Ganetsky M, Brush D. Serotonin syndrome. What have we learned?. *CPEM* 2005;4:103-8. <https://doi.org/10.1016/j.cpem.2005.04.009>.
14. McKiernan T, Bock K. Ergot induced peripheral vascular insufficiency, non-interventional treatment. *Cathet Cardiovasc Diagn* 1994;31:311. doi: 10.1002/ccd.1810310310.
15. Bagby R, Cooper R. Angiography in ergotism. *Am J Roentgenol Radium Ther Nucl Med* 1972;116:179-86. doi: 10.2214/ajr.116.1.179.
16. Kemerer V, Dagher F, Osher P. Successful treatment of ergotamine with nifedipine. *AJR* 1984;143:333-4. doi: 10.2214/ajr.143.2.333.
17. Ferguson J, Waly H, Wilson J. Fundamentals of coagulation and glycoprotein IIb/IIIa receptor inhibition. *Eur Heart J* 1998;19(supplement D):D3-9.
18. Cisneros-Lesser J, Jáuregui-Camargo L. Insuficiencia arterial aguda por ergotismo. *An Med ABC* 2008;53:202-10.
19. Ruano-Calderón L, Zermeño-Pohls F. Ergotismo. Presentación de un caso y revisión de la bibliografía. *Rev Mex Neurol*. 2005; 40:412-6.
20. Lipton R. Ergotamine tartrate and dihydroergotamine mesylate: safety profiles. *Headache* 1997;37:33-41.
21. Meyler W. Side effects of ergotamine. *Cephalalgia* 1996;16:5-10. <https://doi.org/10.1046%2Fj.1468-2982.1996.1601005.x>.
22. Senter H, Lieberman A, Pinto R. Cerebral manifestations of ergotism. Report of a case and review of the literature. *Stroke* 1976;7:88-92. doi: 10.1161/01.str.7.1.88.
23. Sercan O, Ugur-Nadir K. An unusual case of chest pain: Acute coronary syndrome following administration of ergotamine tartrate. *Exp Clin Cardiol* 2012;17(1):43-4.
24. Perrin V. Clinical pharmacokinetics of ergotamine in migraine and cluster headache. *Clin Pharmacokinet* 1985;10:334-52. doi: 10.2165/00003088-198510040-00004.