

## Diagnóstico por estudios de imagen

### Diagnosis by image studies.

Ricardo Bañuelos-Huerta, Gabriela Hernández-Reyes, Lleny Bocanegra-Flores, Velia Nallely Rangel-González

#### Radiografía de tórax

La radiografía postero-anterior de tórax es el primer estudio que suele solicitarse en pacientes con sospecha de proceso infeccioso pulmonar. Los patrones que pueden manifestarse incluyen:

1. Neumonía bilateral en 75% de los casos.
2. Neumonía unilateral en 25% de los casos.
3. Patrón moteado o en vidrio despolido en 14%.

#### Tomografía axial computada

Es un método de imagen efectivo en la evaluación de la neumonía viral cuando la radiografía es normal o inconclusa.

Wei-jie Guan y su grupo comentan que, en el estudio de la población en Wuhan, encontraron que de 975 controles de tomografía axial computada 86.2% tenía anomalías relevantes.

Los patrones encontrados con más frecuencia fueron opacidad en vidrio despolido (56.4%), sombreado en parches bilateral (51.8%), 17.9% se catalogaba como enfermedad no severa, en cuyo caso no se hallaron cambios radiológicos y en 2.9% con enfermedad severa tampoco se encontraron cambios.

Las **Figuras 1 a 3** muestran los patrones encontrados con más frecuencia en la población que tuvo COVID-19.

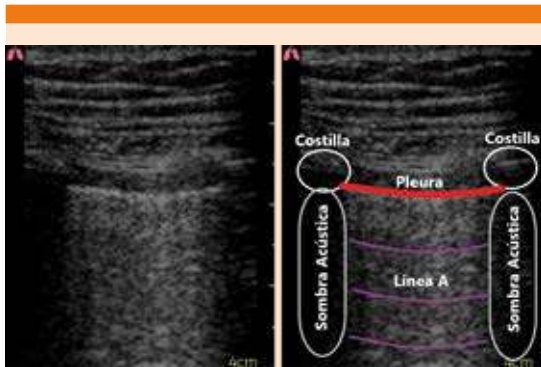
Asociación de Medicina de Urgencias y Desastres de México.

#### Correspondencia

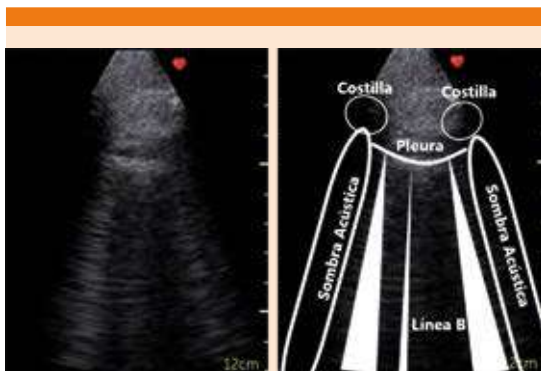
Ricardo Bañuelos Huerta  
dive1609@gmail.com

#### Este artículo debe citarse como

Bañuelos-Huerta R, Hernández-Reyes G, Bocanegra-Flores L, Rangel-González VN. Diagnóstico por estudios de imagen. Med Int Méx. 2020;36(Suplemento 2):S31-S34.  
<https://doi.org/10.24245/mim.v36id.4198>



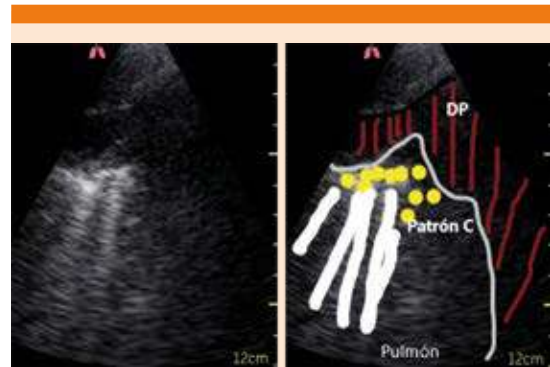
**Figura 1.** Patrón A: líneas horizontales, paralelas, equidistantes a la línea pleural. Representa pulmón con aire, por tanto, no ocupado.



**Figura 2.** Patrón B: líneas verticales, inician en la pleura, movimiento con deslizamiento pleural; imagen en cola de cometa. Más de tres líneas en el mismo campo indica síndrome alvéolo-intersticial.

Otros cambios no tan frecuentes incluyen fibrosis, ampliación vascular, signo de burbuja de aire, nódulos, signo de halo, signo de halo reverso, linfadenopatía y derrame pericárdico.

El **Cuadro 1** resume los principales hallazgos en los estudios de imagen en pacientes con COVID-19.



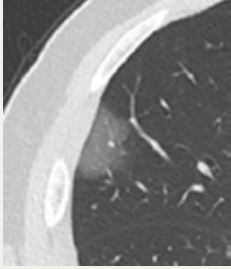
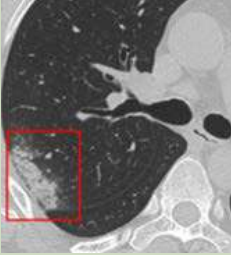
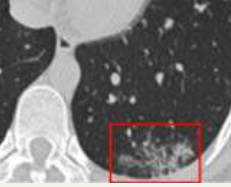
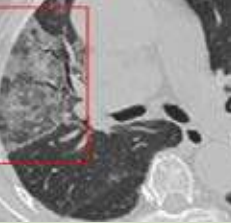
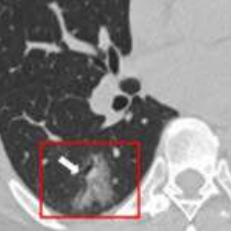
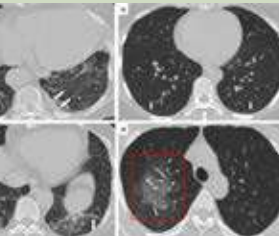
**Figura 3.** Patrón C: patrón de consolidación, caracterizado por línea pleural discontinua, broncograma aéreo, hepatización de parénquima pulmonar, puede haber derrame pleural.

### Utilidad de la ultrasonografía pulmonar en el diagnóstico de COVID-19

De acuerdo con la evidencia hasta ahora presentada, el método diagnóstico con mayor sensibilidad es el estudio mediante tomografía; sin embargo, debido a que no se cuenta con el método exclusivo en la mayor parte de los servicios de urgencias en el país, al costo del estudio, a la probabilidad de infección y al tiempo de descontaminación del área, así como al traslado del paciente crítico, no es un método diagnóstico ideal para seleccionar pacientes, por lo que el ultrasonido ha demostrado ser efectivo en diversos contextos y en el caso de triage respiratorio no es la excepción. Las ventajas que ofrece la utilización de ultrasonido son: bajo costo, inocuidad debido a que no emite radiación, reproductibilidad, factibilidad de realizarlo a la cabecera del paciente, así como contar con opciones para aislamiento y desinfección del equipo.

De acuerdo con una entrevista realizada al Dr. Giovanni Volpicelli, la realización del ultrasonido en contexto COVID-19 puede tener dos objetivos: triage y monitoreo; menciona que el tercer punto en relación con el pronóstico no ha

**Cuadro 1.** Patrones tomográficos de pacientes infectados por COVID-19

<p>Opacidad en vidrio esmerilado</p> <p>Áreas opacas con densidad ligeramente aumentada en los pulmones sin oscurecimiento de los márgenes bronquiales y vasculares. En pacientes con COVID-19, se encuentra comúnmente esta opacidad unilateral o bilateral con un pulmón periférico y distribución subpleural.</p>	
<p>Consolidación</p> <p>Se refiere al aire alveolar reemplazado por fluidos, células o tejidos patológicos, que se manifiesta por aumento en la densidad del parénquima pulmonar, que oscurece los márgenes de los vasos subyacentes y las paredes de las vías respiratorias, por lo general multifocal, irregular o segmentaria, distribuida en áreas subpleurales, a lo largo de trayectos broncovasculares.</p>	
<p>Patrón reticular</p> <p>Estructuras intersticiales pulmonares engrosadas como los tabiques interlobulares y las líneas intralobulares, se manifestaron como una colección de innumerables opacidades pequeñas en las imágenes de TC. La formación de este patrón podría asociarse con la infiltración de linfocitos intersticiales que causa engrosamiento del tabique interlobular.</p>	
<p>Patrón de pavimentación</p> <p>Se muestra como tabiques interlobulares engrosados y líneas intralobulares con superposición sobre un fondo en vidrio despolido, que se asemeja a los adoquines irregulares. Con base en el conocimiento patológico previo del SARS, este signo puede ser resultado del edema alveolar y la inflamación interna de la lesión pulmonar aguda.</p>	
<p>Broncograma aéreo</p> <p>Patrón de bronquios llenos de aire (baja atenuación) sobre un fondo de pulmón sin aire opaco (alta atenuación), en la imagen mostrada por la flecha blanca, en un fondo de vidrio despolido (recuadro rojo). Puede explicarse por la alta viscosidad del moco y el daño de los bronquiolos dilatados, lo que resulta en motilidad insuficiente del esputo.</p>	
<p>Cambios en la vía aérea</p> <p>Incluyen bronquiectasias y engrosamiento de la pared bronquial. La patogénesis puede ser el daño inflamatorio de la pared bronquial y la obstrucción bronquial, lo que resulta en la destrucción de la estructura de la pared bronquial, la proliferación de tejido fibroso, la fibrosis y la bronquiectasia de tracción. La incidencia de engrosamiento de la pared bronquial en pacientes graves-críticos es significativamente mayor que en pacientes comunes.</p>	

logrado ser concluyente por la evolución tórpida que pueden tener estos pacientes.

## BIBLIOGRAFÍA

1. Yoon S, Lee K, Kim J, et al. Chest radiographic and CT findings of the 2019 novel coronavirus disease (COVID-19): analysis of nine patients treated in Korea. *Korean J Radiol* 2020. <https://doi.org/10.3348/kjr.2020.0132>.
2. Song F, Shi N, Shan F, et al. Emerging coronavirus 2019-nCoV pneumonia. *Radiology* 2020. <https://doi.org/10.1148/radiol.2020200274>.
3. Kunhua Li JW, Wu F, Guo D, Chen L, Zheng F, Li C. The clinical and chest CT features associated with severe and critical COVID-19 pneumonia. *Invest Radiol* 2020. <https://doi.org/10.1097/RLI.0000000000000672>.
4. Chavez S, Long B, Koyfman A, et al. Coronavirus Disease (COVID-19): A primer for emergency physicians. *Am J Emergency Med* 2020. <https://doi.org/10.1016/j.ajem.2020.03.036>.
5. García-Araque HF, Aristizábal-Linares JP, Ruíz-Ávila HA. Semiología pulmonar por ultrasonido-monitorización dinámica disponible junto al paciente. *Revista Colombiana de Anestesiología* 2015;43(4):290-8.
6. Cardinale L, Volpicelli G, Binello F, Garofalo G, Priola SM, Veltri A, et al. Clinical application of lung ultrasound in patients with acute dyspnea: differential diagnosis between cardiogenic and pulmonary causes. *Radiol Med* 2009;114(7):1053-64.
7. O'Connor M, Isitt CE, Vizcaychipi MP. Comment on Xirouchaki et al.: Impact of lung ultrasound on clinical decision making in critically ill patients. *Intensive Care Med* 2014;40(7):1061-2. doi: 10.1007/s00134-014-3314-8.
8. Pietersen PI, Madsen KR, Graumann O, Konge L, Nielsen BU, Laursen CB. Lung ultrasound training: a systematic review of published literature in clinical lung ultrasound training. *Crit Ultrasound J* 2018;10(1):23. doi: 10.1186/s13089-018-0103-6.
9. Buonsenso D, Pata D, Chiaretti A. COVID-19 outbreak: less stethoscope, more ultrasound. *Lancet Respir Med* 2020. [https://doi.org/10.1016/S2213-2600\(20\)30120-X](https://doi.org/10.1016/S2213-2600(20)30120-X).
10. Rodríguez-Morales AJ, Cardona-Ospina JA, Gutiérrez-Ocampo E, Villamizar-Peña R, Holguín-Rivera Y, Escalera-Antezana JP, et al. Clinical, laboratory and imaging features of COVID-19: A systematic review and meta-analysis. *Travel Med Infect Dis* 2020:101623. <https://doi.org/10.1016/j.tmaid.2020.101623>.
11. Soldati G, Smargiassi A, Inchingolo R, Buonsenso D, Perrone T, Briganti DF, et al. Is there a role for lung ultrasound during the COVID-19 pandemic? *J Ultrasound Med* 2020. doi: 10.1002/jum.15284.
12. Buonsenso D, Piano A, Raffaelli F, Bonadia N, de Gaetano Donati K, Franceschi F. Point-of-care lung ultrasound findings in novel coronavirus disease-19 pneumonia: a case report and potential applications during COVID-19 outbreak. *Eur Rev Med Pharmacol Sci* 2020;24(5):2776-80. doi: 10.26355/eurrev\_202003\_20549.
13. Miger KC, Fabricius-Bjerre A, Maschmann CP, Wamberg J, Winkler Wille MM, Abild-Nielsen AG, et al. Clinical applicability of lung ultrasound methods in the emergency department to detect pulmonary congestion on computed tomography. *Ultraschall Med* 2019. doi: 10.1055/a-1021-1470.
14. Davenport Liam. Coronavirus Resource Center [Internet]. 1, editor. [www.medscape.com](http://www.medscape.com): Medscape. 2020. [cited 2020]. Available from: <https://www.medscape.com/viewarticle/927470>.
15. Moro F, Buonsenso D, Moruzzi MC, Inchingolo R, Smargiassi A, Demi L, et al. How to perform lung ultrasound in pregnant women with suspected COVID-19 infection. *Ultrasound Obstet Gynecol* 2020. <https://doi.org/10.1002/uog.22028>.