

# Utilidad clínica de la ultrasonografía pulmonar: revisión de alcance

## Clinical utility of pulmonary ultrasonography: A scoping review.

Juan Santiago Serna Trejos,<sup>1</sup> Stefanya Geraldine Bermúdez Moyano,<sup>3</sup> Carlos Andrés Castro Galvis,<sup>4</sup> María Alejandra Londoño Osorio,<sup>2</sup> Laura Catalina Rodríguez Fonseca<sup>5</sup>

### Resumen

**ANTECEDENTES:** La ecografía pulmonar ha emergido como un método decisivo en el diagnóstico y tratamiento de diversas enfermedades pulmonares, más allá del derrame pleural.

**OBJETIVO:** Explorar la bibliografía disponible acerca de la utilidad de la ecografía pulmonar en el diagnóstico y tratamiento de enfermedades pulmonares, específicamente en entornos de urgencias, cuidados intensivos y atención primaria.

**METODOLOGÍA:** Revisión de alcance que incluyó artículos publicados entre 2000 y 2024. La búsqueda se centró en estudios que detallaran el uso de la ecografía pulmonar para el diagnóstico de neumonía, neumotórax, edema pulmonar y derrame pleural.

**RESULTADOS:** La capacidad de la ecografía pulmonar para hacer evaluaciones rápidas y precisas permite hacer menor la dependencia de radiografías de tórax y tomografías computadas, lo que minimiza la exposición a la radiación y los costos hospitalarios. La interpretación de artefactos como las líneas A y B es decisiva para monitorear diversas afecciones pulmonares (edema pulmonar agudo, neumonía y neumotórax). Comparada con métodos tradicionales, la ecografía pulmonar ha demostrado alta precisión en el diagnóstico de estas enfermedades, destaca por su superior sensibilidad en el caso del neumotórax. Su calidad en la evaluación de la disnea y el dolor torácico ha mejorado significativamente la precisión diagnóstica y la toma de decisiones clínicas en diferentes contextos.

**CONCLUSIONES:** La ecografía pulmonar tiene un alto potencial para convertirse en un método de diagnóstico de primera línea en diversos entornos clínicos, que mejora la atención de los pacientes con enfermedades respiratorias.

**PALABRAS CLAVE:** Punto de atención; pulmón; neumotórax; neumonía; edema pulmonar; derrame pleural.

### Abstract

**BACKGROUND:** Lung ultrasound has emerged as a key tool in the diagnosis and management of various pulmonary diseases, beyond pleural effusion.

**OBJECTIVE:** To explore the available literature on the usefulness of lung ultrasound in the diagnosis and treatment of pulmonary diseases, specifically in emergency, intensive care, and primary care settings.

**METHODOLOGY:** A scoping review was conducted, including articles published between 2000 and 2024. The search focused on studies detailing the use of lung ultrasound for the diagnosis of pneumonia, pneumothorax, pulmonary edema, and pleural effusion.

**RESULTS:** The ability of lung ultrasound to perform rapid and accurate assessments allows to reduce reliance on chest X-rays and computed tomography scans, minimizing radiation exposure and hospital costs. The interpretation of artifacts such as A and B lines is essential for monitoring various pulmonary conditions (acute pulmonary edema, pneumonia and pneumothorax). Compared to traditional methods, lung ultrasound has shown high accuracy in the diagnosis of these diseases, standing out for its superior sensitivity in the case of pneumothorax. Its application in the evaluation of dyspnea and chest pain has significantly improved diagnostic accuracy and clinical decision making in different contexts.

<sup>1</sup> Médico residente de Medicina interna. Magister en epidemiología, doctorado en salud pública.

<sup>2</sup> Médico residente de Medicina interna. Universidad ICESI, Cali, Colombia.

<sup>3</sup> Médico, Unidad de Cuidado Intensivo, Hospital Universitario del Valle, Cali, Colombia.

<sup>4</sup> Médico especialista en Medicina de Urgencias. Fellowship de Ultrasonido, Pontificia Universidad Javeriana Cali, Colombia.

<sup>5</sup> Médico residente de Radiología e imágenes diagnósticas, Universidad del Valle, Cali, Colombia.

### ORCID

<https://orcid.org/0000-0002-3140-8995>

<https://orcid.org/0000-0002-2259-6517>

<https://orcid.org/0000-0002-8314-4506>

<https://orcid.org/0009-0009-6124-3325>

<https://orcid.org/0009-0002-9194-632X>

**Recibido:** 15 de febrero 2026

**Aceptado:** 2 de marzo 2026

### Correspondencia

Juan Santiago Serna Trejos  
[juansantiagosernatrejos@gmail.com](mailto:juansantiagosernatrejos@gmail.com)

### Este artículo debe citarse como:

Serna-Trejos JS, Bermúdez-Moyano SG, Castro-Galvis CA, Londoño-Osorio MA, Rodríguez-Fonseca LC. Utilidad clínica de la ultrasonografía pulmonar: revisión de alcance. Med Int Méx 2026; 42: e10459.

# Jarsix®

La concentración precisa de  
**+loratadina**  
**betametasona**  
para lograr un efecto:

- Antihistamínico
- Antialérgico
- Antiinflamatorio

**Jarsix** es seguro y eficaz  
en el manejo de:

- Rinitis alérgica estacional y perenne
- Urticaria
- Dermatitis atópica
- Reacciones alérgicas a piquetes de insectos

Revisar IPP



JARS-01A-22 No. de Entrada. 223300202C1612

**CONCLUSIONS:** Lung ultrasound has a high potential to become a first-line diagnostic tool in various clinical settings, improving the management of patients with respiratory diseases.

**KEYWORDS:** Point-of-care; Lung; Pneumothorax; Pneumonia; Pulmonary edema; Pleural effusion.

## ANTECEDENTES

La ecografía pulmonar, previamente subestimada debido a la incapacidad del ultrasonido para penetrar el aire, ha demostrado su utilidad en la atención de diversas enfermedades. Inicialmente, su única aplicación reconocida era la evaluación del derrame pleural. Sin embargo, en los últimos años, su uso se ha expandido significativamente, sobre todo en la unidad de cuidados intensivos y en los servicios de urgencias. La ecografía a pie de cama puede disminuir la dependencia de radiografías de tórax y tomografías computadas, lo que acorta la exposición a la radiación, los costos hospitalarios y la necesidad de traslado de pacientes. La ecografía pulmonar se basa en la interpretación de artefactos, como las líneas A y B (**Figura 1**), así como en imágenes reales para diferenciar entre contextos normales y patológicos. Además, el enfoque cuantitativo permite un monitoreo detallado del pulmón. La revisión del procedimiento estándar de ecografía pulmonar subraya la importancia de utilizar equipos básicos de ultrasonido sin programa de eliminación de artefactos porque gran parte de los signos relevantes son artefactos generados por la interfaz aire-tejido. No se recomienda un tipo específico de sonda, aunque las sondas microconvexas y una combinación de sondas de alta y baja frecuencia pueden ser útiles.<sup>1-5</sup>

Un examen pulmonar completo debe comenzar con una sonda lineal en los campos anteriores,

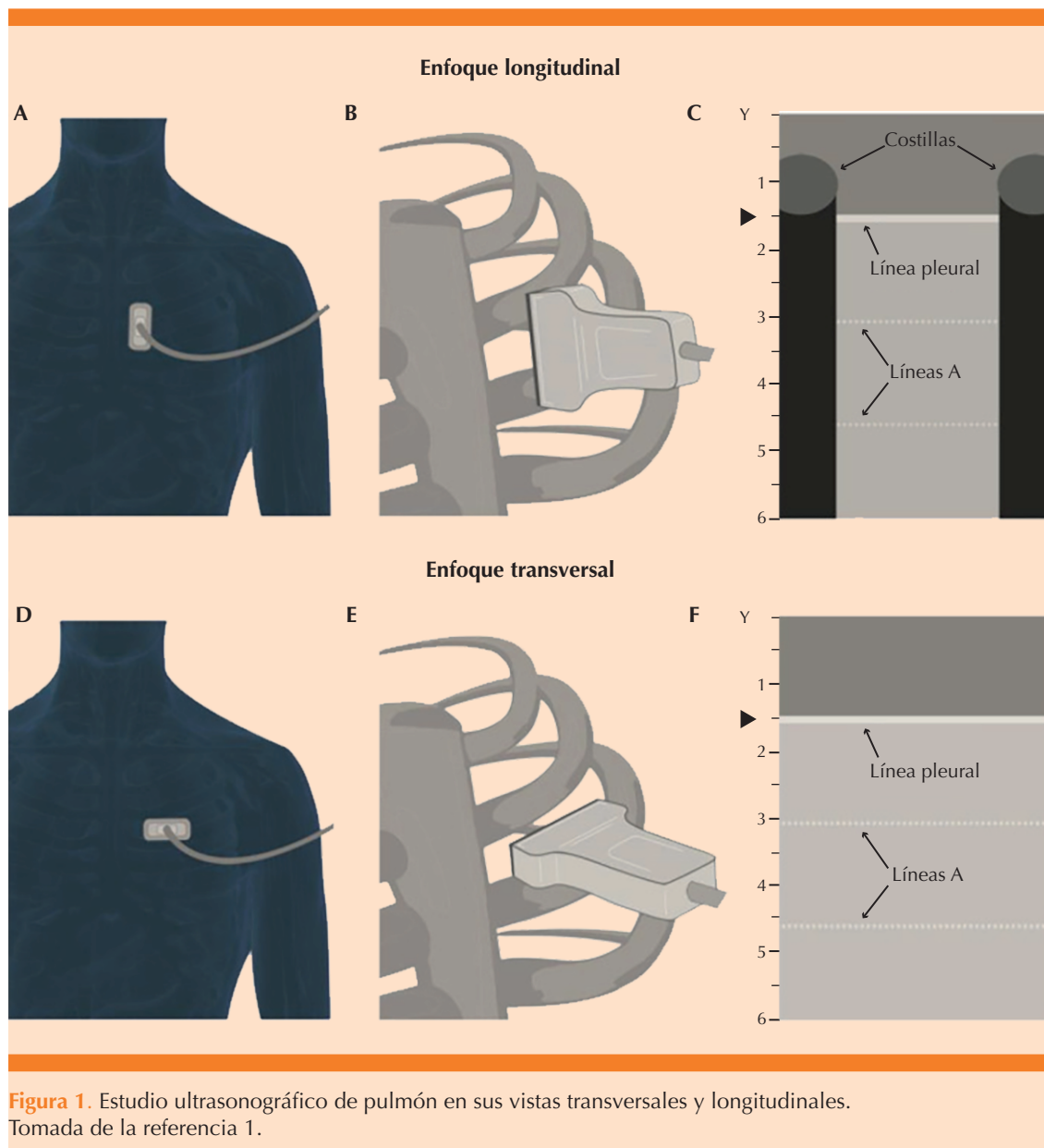
seguida de una sonda de baja frecuencia para las regiones posteriores. La orientación de la sonda, la colocación del foco y la profundidad de la imagen son decisivos para obtener una visualización óptima de los artefactos. La identificación clara de la línea pleural es fundamental para evitar malas interpretaciones porque los artefactos LUS se derivan de la interfaz tejido-aire en esta línea. Los signos principales incluyen el del murciélago, de la orilla del mar, de la estratosfera, las líneas A y B y el deslizamiento pulmonar. Cada uno proporciona información valiosa acerca de la condición pulmonar del paciente.<sup>6-10</sup>

El objetivo de la revisión fue: explorar la bibliografía disponible acerca de la utilidad de la ecografía pulmonar en el diagnóstico y tratamiento de enfermedades pulmonares, específicamente en entornos de urgencias, cuidados intensivos y atención primaria.

## METODOLOGÍA

Revisión de alcance que incluyó artículos publicados entre 2000 y 2024. La búsqueda se centró en estudios que detallaran el uso de la ecografía pulmonar para el diagnóstico de neumonía, neumotórax, edema pulmonar y derrame pleural.

La búsqueda bibliográfica fue amplia y no sistemática, efectuada en bases de datos electrónicas: PubMed, ScienceDirect, Embase, EBSCO y MEDLINE. Se utilizaron los términos de búsqueda



da *Point-of-care ultrasound, Ultrasound, Lung, Pneumothorax, Pneumonia, Pulmonary edema y Pleural effusion*, combinados con los operadores booleanos *AND, OR* y *NOT* para maximizar la relevancia de los resultados. Se incluyeron artículos en inglés y español.

*Criterios de inclusión:* artículos originales, revisiones sistemáticas y estudios de metanálisis que trataran de la ecografía pulmonar en contextos críticos, con insistencia en su utilidad clínica y comparativa frente a otros métodos diagnósticos. Se priorizaron estudios con análisis estadísticos,

medidas de asociación causal y precisión diagnóstica: sensibilidad, especificidad y razón de momios (*odds ratio*, OR). *Criterios de exclusión*: estudios sin texto completo o que no se centraran en los contextos mencionados.

## RESULTADOS

Luego de la búsqueda inicial se identificaron 103 artículos, de los que se incluyeron 59 luego de aplicar los criterios de inclusión y exclusión. La información recopilada permitió obtener una visión integral acerca de la efectividad de la ecografía pulmonar en las enfermedades seleccionadas y subrayó las áreas que requieren más investigación. **Cuadro 1**

### Papel de la ecografía en la evaluación de la disnea

La disnea, definida por la *American Thoracic Society* como una experiencia subjetiva de malestar respiratorio con sensaciones cualitativamente distintas y variables en intensidad, es un síntoma común y debilitante que lleva a muchos pacientes a acudir al servicio de urgencias. La incidencia de disnea en estos servicios varía del 0.9 al 7.4%, con una incidencia del 5% en la región de Asia Pacífico.

Debido al amplio espectro de trastornos que pueden causar disnea, es decisivo establecer el diagnóstico rápidamente para un tratamiento

**Cuadro 1.** Principales estudios relacionados con la ultrasonografía pulmonar en los diferentes servicios de salud (continúa en la siguiente página)

Estudio	Hallazgo principal	Tipo de estudio	Área de aplicación	Tamaño de muestra	Medidas de asociación causal	Intervención o diagnóstico principal
Baid et al, 2022	La ecografía en el punto de atención mostró alta sensibilidad y concordancia para diagnóstico de afecciones como edema pulmonar agudo, derrame pleural, neumotórax y neumonía.	Estudio de diagnóstico en urgencias	Urgencias	237 pacientes	$\kappa = 0.668$ (concordancia), sensibilidad alta	Ecografía en el punto de atención para disnea aguda y otras enfermedades pulmonares
Buhumaid et al, 2019	La ecografía en el punto de atención en la evaluación de disnea redujo diagnósticos diferenciales y mejoró la precisión diagnóstica en urgencias	Estudio prospectivo en urgencias	Urgencias	128 pacientes	Menos diagnósticos diferenciales ( $p < 0.001$ )	Ecografía en el punto de atención en la evaluación de disnea aguda en urgencias
Szabó et al, 2023	La ecografía en el punto de atención mejoró el tiempo hasta el diagnóstico y tratamiento y disminuyó la estancia en cuidados intensivos de pacientes con disnea aguda	Revisión sistemática y metanálisis	Urgencias y unidad de cuidados intensivos	5393 participantes	DM -63 min, OR 2.31 (IC95%: 1.61-3.32)	Ecografía en el punto de atención vs radiografía para disnea aguda
Umuhire et al, 2019	La ecografía modificó el diagnóstico principal en el 66% de los casos, y mejoró la precisión diagnóstica en pacientes con disnea	Estudio prospectivo en urgencias	Urgencias	100 pacientes	Cambio diagnóstico principal en el 66% de los casos	Ecografía en el punto de atención en disnea aguda en urgencias

**Cuadro 1.** Principales estudios relacionados con la ultrasonografía pulmonar en los diferentes servicios de salud (continúa en la siguiente página)

Estudio	Hallazgo principal	Tipo de estudio	Área de aplicación	Tamaño de muestra	Medidas de asociación causal	Intervención o diagnóstico principal
Riishede et al, 2021	No hubo mejoras en la precisión diagnóstica, pero la ecografía mejoró la toma de decisiones terapéuticas y la atención eficiente	Estudio aleatorizado en urgencias	Urgencias	218 pacientes	Proporción de tratamiento adecuado mejorada (79.3%)	Ecografía cardiopulmonar en disnea aguda
Zaki et al, 2024	La ecografía en el punto de atención facilitó diagnósticos rápidos y tratamiento adecuado, con menor estancia hospitalaria y mejor precisión diagnóstica	Revisión sistemática y metanálisis	Urgencias y unidad de cuidados intensivos	691 pacientes	Menor estancia en la unidad de cuidados intensivos (-1.27 días)	Ecografía en el punto de atención para diagnóstico prehospitalario de insuficiencia cardiaca
Chiu et al, 2022	La ecografía en el punto de atención mostró alta sensibilidad y especificidad para el diagnóstico de insuficiencia cardiaca aguda descompensada comparada con métodos convencionales	Estudio de diagnóstico en cardiología	Cardiología	2787 pacientes	Sensibilidad: 91.8%, especificidad: 92.3%	Ecografía en el punto de atención en insuficiencia cardiaca aguda
Russell et al, 2024	La ecografía pulmonar prehospitalaria mostró alta precisión para el diagnóstico de insuficiencia cardiaca aguda descompensada	Revisión sistemática y metanálisis	Prehospitalaria	691 pacientes	Sensibilidad: 94.1%, especificidad: 92.4%	Ecografía prehospitalaria para el diagnóstico de insuficiencia cardiaca
Al Deeb et al, 2014	La ecografía con líneas B mostró alta sensibilidad y especificidad para el diagnóstico de edema pulmonar cardiogénico agudo	Revisión sistemática y metanálisis	Urgencias	1075 pacientes	R <sup>2</sup> = 0.895 (EVLWI)	Ecografía pulmonar en edema pulmonar agudo
Mayr et al, 2022	La ecografía de 28 sectores mostró alta precisión para predecir concentraciones de agua pulmonar extravascular y edema pulmonar	Estudio observacional en la unidad de cuidados intensivos	Unidad de cuidados intensivos		Sensibilidad: 94.5%, especificidad: 92.3%	Ecografía pulmonar en cuidados intensivos para predicción de agua pulmonar extravascular
Llamas-Álvarez et al, 2017	La ecografía pulmonar tiene alta precisión diagnóstica de neumonía con alta sensibilidad y especificidad comparada con métodos tradicionales	Revisión sistemática y metanálisis	Urgencias	2359 pacientes	Área bajo la curva = 0.93	Ecografía pulmonar en neumonía
Long et al, 2017	La ecografía pulmonar mostró excelente precisión para el diagnóstico de neumonía en adultos, con área bajo la curva de 0.95	Revisión sistemática y metanálisis	Urgencias	1515 pacientes	Área bajo la curva = 0.95	Ecografía en el punto de atención para el diagnóstico de neumonía

**Cuadro 1.** Principales estudios relacionados con la ultrasonografía pulmonar en los diferentes servicios de salud

Estudio	Hallazgo principal	Tipo de estudio	Área de aplicación	Tamaño de muestra	Medidas de asociación causal	Intervención o diagnóstico principal
Ye et al, 2015	La ecografía pulmonar fue más precisa que la radiografía de tórax en el diagnóstico de neumonía adquirida en la comunidad	Revisión sistemática y metanálisis	Urgencias	5 estudios con 930 pacientes	Área bajo la curva 0.901 vs 0.590 (radiografía)	Ecografía en el punto de atención vs radiografía para neumonía
Chan et al, 2020	La ecografía torácica mostró mayor sensibilidad (91%) para el diagnóstico de neumotórax comparada con la radiografía de tórax (47%)	Estudio de diagnóstico en trauma	Trauma	13 estudios	Sensibilidad 91%, especificidad 97%	Ecografía torácica para neumotórax
Staub et al, 2018	La ecografía torácica mostró alta precisión para el diagnóstico de neumotórax y hemotórax traumáticos, con alta especificidad	Revisión sistemática y metanálisis	Trauma	19 estudios	Área bajo la curva = 0.979	Ecografía torácica para trauma torácico (neumotórax y hemotórax)

EVLW: agua pulmonar extravascular.  
Fuente: elaboración propia.

y disposición adecuados de los pacientes. La subjetividad del síntoma y la coexistencia de múltiples morbilidades complican el diagnóstico preciso y los errores diagnósticos pueden prolongar la estancia hospitalaria y aumentar la mortalidad.

La evaluación inicial, generalmente, incluye una radiografía de tórax y, a veces, tomografía computada, técnicas que, además de exponer al paciente a radiación, tienen limitaciones en ciertas poblaciones y situaciones de urgencia.<sup>11-14</sup> La ecografía pulmonar y la ecocardiografía de urgencias han emergido como métodos diagnósticos valiosos que facilitan diagnósticos rápidos y específicos sin la necesidad de exposición a radiación. Los protocolos *Bedside Ultrasound in Emergency, Rapid Ultrasonography in Shock y Fluid Administration Limited by Lung Sonography* han demostrado su eficacia en el tratamiento de la insuficiencia respiratoria aguda y otras afecciones críticas. La ecocardiografía practicada por médicos de urgencias ha mostrado una precisión general del 97.5% en pacientes con disnea aguda. Los estudios recientes han investigado el uso

de la ecografía integrada pulmón-cardio-vena cava inferior para diferenciar entre insuficiencia cardiaca aguda y enfermedades pulmonares primarias, aunque aún se requiere más investigación para una validez uniforme y generalizable de estos métodos.<sup>15,16,17</sup>

El estudio de Baid y su grupo, efectuado en un servicio de urgencias en la India, evaluó el uso de la ecografía en el punto de atención para diagnosticar disnea aguda en 237 pacientes adultos. En comparación con el diagnóstico compuesto final, establecido por consultores de urgencias, la ecografía en el punto de atención demostró buena concordancia ( $\kappa = 0.668$ ) y alta sensibilidad para edema pulmonar agudo, derrame pleural, neumotórax y neumonía, aunque fue menos sensible para exacerbaciones de enfermedad pulmonar obstructiva crónica y SDRA/ALI. La especificidad fue generalmente alta, con un valor predictivo positivo elevado para la mayor parte de las afecciones evaluadas. La ecografía en el punto de atención acortó, significativamente, el tiempo necesario para diagnosticar (16 minutos en promedio frente a 170 minutos del diagnósti-

co compuesto final), lo que destaca su promesa como método inicial para decisiones rápidas y precisas en urgencias, decisivo para la atención eficiente de pacientes con disnea aguda.<sup>18</sup>

Buhumaid y colaboradores pretendieron evaluar cómo la ecografía en el punto de atención afectó el proceso de diagnóstico diferencial en pacientes con dolor torácico y disnea en un departamento de urgencias.<sup>19</sup> Se llevó a cabo un estudio prospectivo observacional con 128 pacientes, que comparó la precisión de la ecografía en el punto de atención con la radiografía de tórax y el diagnóstico final compuesto como patrón de referencia. La ecografía en el punto de atención demostró una especificidad igual o superior a la radiografía de tórax en todas las indicaciones evaluadas, excepto para neumonía. Identificó adecuadamente casos de neumotórax, derrame pleural y pericárdico. La adición de ecografía en el punto de atención en la evaluación inicial disminuyó significativamente la cantidad de diagnósticos diferenciales y mejoró la eficiencia diagnóstica de una mediana de 5 a 3 diagnósticos ( $p < 0.001$ ) en pacientes con ecografía torácica normal.<sup>19</sup> En conclusión, la ecografía en el punto de atención es un método diagnóstico efectivo en la evaluación de pacientes con dolor torácico y disnea en urgencias, con disminución de la necesidad de practicar radiografías de tórax cuando la ecografía resulta normal.<sup>19</sup>

Una revisión sistemática y metanálisis efectuada por Szabò y su grupo comparó el uso de ecografía en el punto de atención con métodos diagnósticos convencionales en pacientes con disnea de inicio agudo.<sup>20</sup> Se incluyeron 5393 participantes. La ecografía en el punto de atención mostró tiempos significativamente más cortos hasta el diagnóstico (diferencia de medias [DM] -63 minutos, IC95%: -115 a -11 minutos) y hasta el tratamiento (DM -27 min, IC95%: -43 a -11 minutos). La estancia en la unidad de cuidados intensivos fue menor en el grupo de

ecografía en el punto de atención (DM -1.27 días, IC95%: -1.94 a -0.61 días). La ecografía en el punto de atención aumentó significativamente las probabilidades de recibir tratamiento adecuado (OR 2.31, IC95%: 1.61-3.32), pero no hubo diferencias en la tasa de reingreso a los 30 días ni en la mortalidad hospitalaria a los 30 días. Estos hallazgos sugieren que la ecografía en el punto de atención facilita el diagnóstico y tratamiento más rápidos en pacientes con disnea aguda hospitalizados, comparada con métodos convencionales.<sup>20</sup>

Umuhire y colaboradores llevaron a cabo un estudio en el departamento de urgencias del Hospital Universitario Docente de Kigali, Ruanda, que evaluó el efecto de la ecografía en el punto de atención en pacientes con disnea.<sup>21</sup> Luego de evaluar a 100 pacientes con historia clínica y examen físico tradicionales, seguidos de ecografías multiorgánicas, se encontró que la ecografía modificó el diagnóstico principal en el 66% de los casos. La precisión diagnóstica aumentó significativamente para ciertas afecciones (insuficiencia cardíaca aguda descompensada y neumonía): del 53.8 al 100% y del 38 al 85.7%, respectivamente. Además, la confianza de los médicos en sus diagnósticos principales mejoró considerablemente, lo que destaca el papel decisivo de la ecografía en entornos con recursos limitados para mejorar la precisión diagnóstica y la toma de decisiones clínicas.<sup>21</sup>

Por último, respecto de la disnea, destaca el trabajo de Riishede y su grupo, quienes investigaron el efecto de la ecografía cardiopulmonar en el punto de atención, practicada por médicos de urgencias con experiencia en ecografías, en pacientes con signos agudos de insuficiencia respiratoria.<sup>22</sup> Se distribuyeron al azar a 218 pacientes en quienes los resultados mostraron que no hubo diferencia significativa en la proporción de diagnósticos presuntivos que coincidieron con los diagnósticos finales a las cuatro horas del ingreso entre el grupo

de intervención (79.25%, IC95%: 70.3-86.0) y el control (77.1%, IC95%: 68.0-84.3). Sin embargo, la intervención aumentó significativamente la proporción de tratamiento adecuado prescrito (79.3%, IC95%: 70.3-86.0 vs 65.7%, IC95%: 56.0-74.3) y la proporción de pacientes que pasaron menos de un día en el hospital (39.6%, IC95%: 25.8-53.4 vs 23.8%, IC95%: 16.5-33.0). Si bien la precisión diagnóstica no mejoró, la ecografía cardiopulmonar en el punto de atención demostró beneficios en la toma de decisiones terapéuticas y la atención eficiente de pacientes con insuficiencia respiratoria aguda.<sup>22</sup>

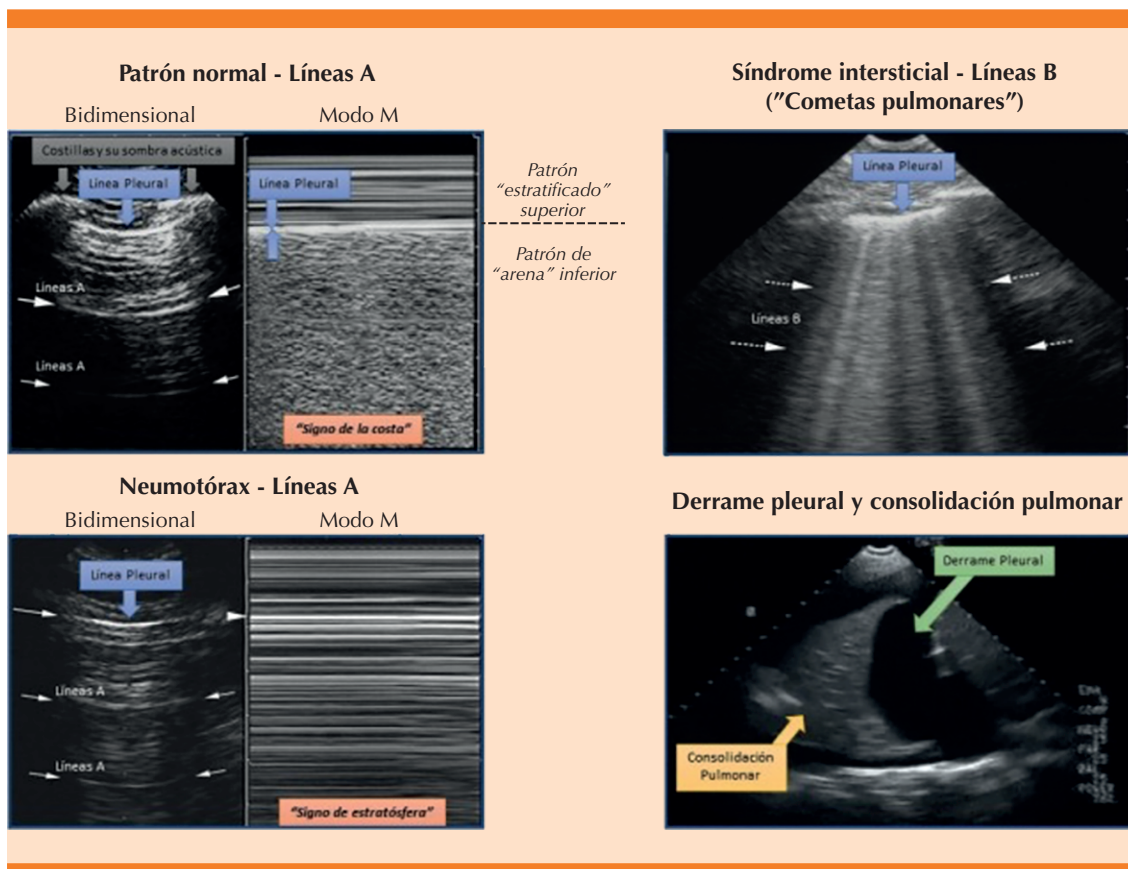
#### Eficacia y desempeño de la ecografía ante el derrame pleural y edema pulmonar multifactorial

El derrame pleural, una acumulación de líquido en el espacio pleural afecta, aproximadamente, a 320 personas por cada 100,000 en los países industrializados y, al menos, a 1.5 millones de personas anualmente en Estados Unidos. Las principales causas incluyen: insuficiencia cardíaca congestiva, neumonía bacteriana, malignidad y embolia pulmonar. Los derrames pleurales malignos son más frecuentes en mujeres, sobre todo en quienes padecen cáncer de mama y ginecológico, así como en mujeres con lupus eritematoso sistémico. En contraste, los derrames pleurales asociados con el mesotelioma maligno son más comunes en hombres debido a una mayor exposición ocupacional al asbesto. Si bien los derrames pleurales son predominantemente una afección de adultos, están aumentando en niños debido a neumonías subyacentes; incluso, se han documentado casos en fetos, tratables antes del nacimiento.<sup>23-26</sup>

El diagnóstico de derrame pleural es complejo porque sus síntomas pueden confundirse con los de otras afecciones: neumonía, embolia pulmonar, síndrome coronario agudo, neumotórax, enfermedad pulmonar obstructiva

crónica, insuficiencia cardíaca y edema pulmonar. Los métodos de diagnóstico por imagen (radiografía de tórax, ecografía y tomografía computada) son decisivos para un diagnóstico preciso. Sin embargo, la radiografía de tórax en posición vertical puede pasar por alto hasta el 10% de los derrames pleurales significativos. La radiografía anteroposterior en decúbito supino puede omitir una gran cantidad de derrames en comparación con la tomografía computada y la ecografía. La ecografía en el punto de atención ha ganado popularidad por su alta sensibilidad y especificidad porque permite una rápida evaluación y toma de decisiones en la cabecera del paciente. No obstante, aún no se ha establecido como el método diagnóstico de primera línea, por lo que prevalece el uso de la radiografía de tórax.<sup>27-30</sup>

La ecografía pulmonar en el punto de atención, que la practica e interpreta junto al paciente el médico tratante, se ha convertido en un método diagnóstico útil en varias afecciones pulmonares. Hay un creciente cuerpo de evidencia que muestra que la ecografía pulmonar tiene una precisión igual o superior a la de la radiografía de tórax en gran parte de las causas más comunes de disnea. En particular, las líneas B ecográficas (**Figura 2**) son artefactos hiperecoicos de reverberación que se extienden verticalmente desde la superficie pleural hasta la parte inferior de la pantalla y se mueven sincrónicamente con el deslizamiento pulmonar. Estas líneas B son una medición semicuantitativa del contenido de agua extravascular en los pulmones. No obstante, la precisión diagnóstica de la ecografía pulmonar en el edema pulmonar cardiogénico varía en los estudios, con sensibilidades entre 57 y más del 95%. A pesar de esta variabilidad, las ventajas de la ecografía pulmonar sobre la radiografía de tórax (facilidad de adquisición, disponibilidad inmediata de resultados y evidencia de precisión comparable) sugieren que la ecografía pulmonar podría influir significativamente en el patrón



**Figura 2.** Principales patrones ecográficos obtenidos a través de ultrasonografía pulmonar. Tomada de: Fallabrino L. Ecografía pulmonar para el cardiólogo. Siacardio.com. 2019. <https://www.siacardio.com/editoriales/imagenes-cardiovasculares/ecografia-pulmonar-para-el-cardiologo/>

de referencia de atención para la evaluación de pacientes con disnea y riesgo de insuficiencia cardiaca aguda descompensada.<sup>31-34</sup>

Una revisión sistemática y metanálisis efectuado por Zaki y su grupo comparó entre la ecografía en el punto de atención y la radiografía simple en estudios consolidados.<sup>35</sup> El análisis de subgrupos destacó que la ecografía en el punto de atención efectuada en posiciones supinas y verticales tuvo una especificidad superior (99%), mientras que la radiografía de tórax en decúbito lateral mostró mayor sensibilidad y especificidad

(96 y 99%, respectivamente) en comparación con otras posiciones. La radiografía de tórax demostró mayor especificidad en estudios con más de 100 pacientes (92.7%), y se observó que la precisión diagnóstica era robusta, incluso, cuando la ecografía en el punto de atención la practicaban médicos con menor experiencia en ecografía. En conclusión, se sugiere considerar a la ecografía en el punto de atención un método de diagnóstico por imágenes de primera línea en el derrame pleural porque proporciona una evaluación precisa y accesible directamente en la cabecera del paciente.<sup>35</sup>

Chiu y su grupo llevaron a cabo un metanálisis para comparar la precisión diagnóstica de la ecografía pulmonar en el punto de atención con la radiografía de tórax en la detección de insuficiencia cardiaca aguda descompensada en pacientes con dificultad respiratoria.<sup>36</sup> El análisis incluyó ocho estudios con 2787 pacientes. La ecografía demostró ser más sensible (91.8 vs 76.5%) y específica (92.3 vs 87%) que la radiografía de tórax para identificar edema pulmonar cardiogénico. Estos resultados resaltan la importancia de las líneas B ecográficas y una interpretación precisa de los datos clínicos en el diagnóstico de insuficiencia cardiaca aguda descompensada. Además de su conveniencia, disminución de costos y menor exposición a la radiación, la ecografía podría ser una alternativa efectiva a la radiografía de tórax para evaluar pacientes con disnea en el contexto de insuficiencia cardiaca aguda.<sup>36</sup>

En la evaluación prehospitalaria enfocada en la precisión diagnóstica de la ecografía pulmonar en insuficiencia cardiaca aguda descompensada, Russel y colaboradores efectuaron un metanálisis que incluyó ocho estudios de diagnóstico y dos estudios de intervención, con un total de 691 y 70 pacientes, respectivamente.<sup>37</sup> La sensibilidad agrupada de la ecografía pulmonar prehospitalaria fue del 86.7% (IC95%: 70.8-94.6) y la especificidad fue del 87.5% (IC95%: 78.2-93.2). Los valores agrupados de los cocientes de probabilidad diagnóstica positiva y negativa fueron 7.27 (IC95%: 3.69-13.10) y 0.17 (IC95%: 0.06-0.34), respectivamente. Con una prevalencia de ecografía pulmonar del 42.4%, la ecografía pulmonar prehospitalaria positiva superó el umbral del 70% para iniciar el tratamiento. Estos hallazgos sugieren que la ecografía pulmonar podría ser un método efectivo para el diagnóstico temprano y el tratamiento inicial de la insuficiencia cardiaca aguda descompensada en el entorno prehospitalario, aunque se necesitan más estudios para evaluar su repercusión clínica completa.<sup>37</sup>

Para evaluar la ultrasonografía en el edema de pulmón cardiogénico, Al Deeb y su grupo llevaron a cabo un metanálisis en el que evaluaron la precisión diagnóstica de la ecografía pulmonar en el punto de atención utilizando líneas B para diagnosticar el edema pulmonar cardiogénico agudo en pacientes que acudían al servicio de urgencias con disnea aguda.<sup>38</sup> Se incluyeron siete estudios prospectivos que cumplían con los criterios de inclusión con un total de 1075 pacientes. La sensibilidad agrupada de la ecografía con líneas B para el diagnóstico de edema pulmonar cardiogénico agudo fue del 94.1% (IC95%: 81.3-98.3) y la especificidad fue del 92.4% (IC95: 84.2-96.4). Estos hallazgos sugieren que la ecografía con líneas B puede ser un método útil para apoyar el diagnóstico de edema pulmonar cardiogénico agudo en el contexto de urgencias, especialmente en pacientes con una probabilidad preprueba moderada-alta de la enfermedad. Además, un resultado negativo de la ecografía puede casi descartar el edema pulmonar cardiogénico agudo en pacientes con baja probabilidad preprueba. Se subraya la necesidad de estudios adicionales con una muestra más amplia para validar y fortalecer estas estimaciones de precisión diagnóstica en el ámbito de urgencias.<sup>38</sup>

El estudio de las líneas B ecográficas en el edema pulmonar es decisivo en su atención y estudio ecográfico. Mayr y su grupo evaluaron las correlaciones de las puntuaciones de las líneas B obtenidas mediante ecografía pulmonar de 28 sectores y de 4 sectores con índices invasivos como el de agua pulmonar extravascular (EVLWI) y el de permeabilidad vascular pulmonar (PVPI), derivados de la termodilución transpulmonar, en pacientes críticamente enfermos en la unidad de cuidados intensivos.<sup>39</sup> Se encontraron correlaciones cercanas entre las puntuaciones de ambas técnicas de líneas B con EVLWI ( $R_2 = 0.895$  vs  $0.880$ ) y PVPI ( $R_2 = 0.760$  vs  $0.742$ ), lo que muestra alta precisión para identificar concentraciones específicas

de EVLWI y PVPI. La ecografía de 28 sectores demostró una ventaja moderada sobre la de cuatro sectores en la detección de EVLWI normal (7 o menos), mientras que ambos métodos fueron comparables en la predicción de edema pulmonar agudo. Si bien la exploración de 28 sectores es más precisa, su mayor tiempo de ejecución podría ser una consideración práctica en entornos clínicos.<sup>39</sup>

### Ecografía en la evaluación de la neumonía

La neumonía, una enfermedad frecuente en adultos, es un problema de salud significativo y económico. A pesar de los avances en su tratamiento, la neumonía adquirida en la comunidad continúa siendo una de las principales causas de mortalidad mundial. La incidencia anual de esta enfermedad en niños varía entre 150 y 156 millones de casos, con 922,000 muertes anuales. En adultos, 15 personas por cada 1000, especialmente jóvenes y ancianos, acuden al médico por síntomas de neumonía adquirida en la comunidad, de los que al menos el 20% requieren hospitalización y el 25% necesitan tratamiento en una unidad de cuidados intensivos, con una tasa de mortalidad del 30 al 50%. En Europa, el costo medio de hospitalización por neumonía varía entre 1200 y 6900 euros. Debido a la carga clínica y financiera de esta enfermedad, contar con opciones de diagnóstico eficientes y rentables es decisivo.<sup>40-43</sup>

Hasta hace poco se pensaba que la neumonía podía diagnosticarse mediante examen físico e historia clínica, pero estos métodos no proporcionan certeza diagnóstica, por lo que es necesario confirmar el diagnóstico mediante estudios de imagen. La radiografía de tórax es el método de diagnóstico principal, aunque la tomografía computada es el patrón de referencia, pese a sus altos costos y dosis de radiación. En pacientes críticos, la radiografía de tórax y la tomografía computada pueden no ser prácticas. Hace poco la ecografía pulmonar, utilizada

como método de cabecera, demostró ser útil para evaluar diversas afecciones pulmonares, con mejor sensibilidad que la radiografía de tórax en el diagnóstico de derrame pleural. Varios estudios han demostrado su efectividad en el diagnóstico de neumonía y los resultados han sido significativos.<sup>44-47</sup> Las consolidaciones pulmonares a este nivel podrían orientar el diagnóstico hacia una afección neumónica. **Figura 2**

Llamas-Álvarez y su grupo hicieron una revisión sistemática y metanálisis para evaluar la precisión diagnóstica de la ecografía pulmonar en la cama del paciente para el diagnóstico de neumonía en adultos.<sup>40</sup> Se incluyeron 16 estudios con 2359 participantes. Se encontró que la ecografía pulmonar tiene una alta precisión diagnóstica, con un área bajo la curva de 0.93 y una razón de probabilidades diagnósticas agrupada en el punto de corte óptimo de 50 (IC95%: 21-120). Si bien se observó heterogeneidad significativa en la sensibilidad y especificidad entre los estudios, la ecografía pulmonar mostró ser prometedora como un método complementario a los métodos diagnósticos tradicionales de la neumonía, debido a su perfil de seguridad favorable y menor costo en comparación con la radiografía de tórax y la tomografía computada.<sup>48</sup>

De igual forma, Long y colaboradores evaluaron la utilidad de la ecografía pulmonar en el punto de atención para diagnosticar neumonía en adultos a través de una revisión sistemática y metanálisis de 12 estudios que incluyeron 1515 sujetos.<sup>49</sup> Se encontró que la ecografía pulmonar en el punto de atención tiene una sensibilidad de 0.88 (IC95%: 0.86-0.90) y especificidad de 0.86 (IC95%: 0.83-0.88). Las medidas de asociación diagnóstica mostraron una razón de verosimilitud negativa agrupada de 0.13 (IC95%: 0.08-0.23), una razón de verosimilitud positiva de 5.37 (IC95%: 2.76-10.43) y una razón de probabilidades diagnósticas de 65.46 (IC95%: 29.24-146.56). La curva ROC resumida reveló una excelente relación entre sensibilidad y espe-

cificidad, con un área bajo la curva de 0.95 para la ecografía pulmonar en el punto de atención, lo que sugiere que esta técnica es altamente precisa para el diagnóstico de neumonía en adultos.<sup>49</sup>

Ye y su grupo efectuaron una revisión sistemática y metanálisis comparativo entre ecografía pulmonar y radiografía de tórax para el diagnóstico de neumonía adquirida en la comunidad en adultos.<sup>41</sup> Al utilizar el diagnóstico de alta hospitalaria como referencia estándar, se encontró que la ecografía pulmonar tuvo una sensibilidad agrupada de 0.95 (IC95%: 0.93-0.97) y especificidad de 0.90 (IC95%: 0.86-0.94), mientras que la radiografía de tórax mostró una sensibilidad agrupada de 0.77 (IC95%: 0.73-0.80) y especificidad de 0.91 (IC95%: 0.87-0.94). En comparación con la tomografía computada de tórax, la ecografía pulmonar demostró una significativa superioridad en las características operativas del receptor, con un área bajo la curva de 0.901 para la ecografía pulmonar y de 0.590 para la radiografía de tórax. Estos hallazgos sugieren que la ecografía pulmonar puede ser un método más preciso que la radiografía de tórax en el diagnóstico de neumonía adquirida en la comunidad en adultos, por lo que es una alternativa viable, especialmente en entornos de urgencias y críticos.<sup>41</sup>

### Utilidad de la ecografía en la evaluación del neumotórax

El neumotórax provoca un desajuste entre ventilación y perfusión, con síntomas típicos de disnea y dolor torácico. La detección temprana es decisiva para determinar el tratamiento adecuado y la disposición de los pacientes con traumatismos porque la falta de intervención puede resultar en complicaciones graves: hipoxia, neumotórax a tensión, insuficiencia cardiopulmonar o muerte. Este riesgo es particularmente elevado en pacientes que reciben anestesia general, ventilación con presión positiva o transportados por aire a gran altitud, donde

un neumotórax puede avanzar rápidamente a una condición potencialmente mortal. A largo plazo, un neumotórax no tratado puede llevar a neumomediastino, edema pulmonar por reexpansión, empiema o fístula broncopulmonar. La identificación y el tratamiento del neumotórax oculto es un tema de discusión en la bibliografía de traumatología, especialmente en pacientes que reciben ventilación con presión positiva, debido al riesgo de deterioro clínico por un neumotórax no reconocido que podría evolucionar a un neumotórax a tensión, que causaría choque por obstrucción del retorno venoso al corazón.

La detección y descompresión temprana del neumotórax son, por tanto, decisivas. La ecografía torácica es una modalidad más segura, rápida y precisa que la radiografía de tórax para diagnosticar neumotórax en pacientes con traumatismos, con alta sensibilidad y especificidad en diversos entornos.<sup>50-53</sup> Los hallazgos ecográficos característicos del neumotórax incluyen: la ausencia de deslizamiento pulmonar, de líneas B o artefactos de cola de cometa y de pulso pulmonar, así como la coexistencia del punto pulmonar. En condiciones normales, los pulmones se deslizan rítmicamente a lo largo de la pleura parietal, lo que se visualiza en modo M como el signo de la orilla del mar. En el neumotórax este deslizamiento es interrumpido por aire en el espacio pleural, que se manifiesta como el signo del código de barras (**Figura 2**) o de la estratosfera. Las líneas B son artefactos de reverberación hiperecóticos que se originan en la pleura visceral y se mueven con el deslizamiento pulmonar: su ausencia sugiere neumotórax. El punto pulmonar indica el área donde la pleura visceral se separa de la parietal en el margen de un neumotórax. El pulso pulmonar refleja los movimientos rítmicos de la pleura inducidos por las oscilaciones cardíacas.<sup>54-57</sup>

Chan y colaboradores compararon la precisión diagnóstica de la ecografía torácica practicada por médicos no radiólogos de primera línea con

la radiografía de tórax en decúbito supino para detectar neumotórax en pacientes con traumatismos en urgencias. Se incluyeron 13 estudios que revelaron que la sensibilidad de la ecografía fue significativamente mayor (0.91, IC95%: 0.85-0.94) en comparación con la radiografía de tórax (0.47, IC95%: 0.31-0.63), mientras que las especificidades fueron similares. En una cohorte hipotética de 100 pacientes con una prevalencia del 30% de neumotórax, la ecografía podría perder 3 casos y diagnosticar erróneamente 1, en contraste con la radiografía que podría perder 16 casos y diagnosticar erróneamente, incluso, 2. Estos hallazgos respaldan la integración de la ecografía torácica en los protocolos de evaluación de traumatismos, lo que sugiere mejoras significativas en la precisión diagnóstica y el tratamiento oportuno de los pacientes.<sup>58</sup>

De igual manera, el estudio de Staub y su grupo evaluó la precisión diagnóstica de la ecografía torácica para neumotórax y hemotórax traumáticos en adultos mediante una revisión sistemática y metanálisis de 19 estudios.<sup>59</sup> Al utilizar la tomografía de tórax como patrón de referencia, se encontró que la ecografía torácica mostró un área bajo la curva de 0.979 para neumotórax. El signo más reportado para neumotórax fue la ausencia de deslizamiento pulmonar y artefactos en cola de cometa, con una sensibilidad de 0.81 y especificidad de 0.98. Para el hemotórax, el signo más característico fue un área eco escasa o anecoica en el espacio pleural, con sensibilidad de 0.60 y especificidad de 0.98. A pesar de limitaciones metodológicas en los estudios incluidos, estos resultados sugieren que la ecografía torácica es un método preciso para el diagnóstico de urgencia de neumotórax y hemotórax traumáticos en adultos.<sup>59</sup>

## CONCLUSIÓN

La ecografía pulmonar es un método invaluable en la medicina de urgencias y cuidados críticos, que ofrece una evaluación rápida y

precisa de diversas enfermedades pulmonares: derrame pleural, edema pulmonar cardiogénico, neumonía y neumotórax. Su capacidad para proporcionar diagnósticos específicos sin necesidad de radiación y a menor costo que los métodos tradicionales, como la radiografía de tórax y la tomografía computada, resalta su potencial como método de diagnóstico de primera línea. Los estudios han demostrado su alta sensibilidad y especificidad, que mejoran significativamente la precisión diagnóstica y la toma de decisiones clínicas. Sin embargo, para consolidar su papel en la práctica clínica y optimizar su uso, se requieren más investigaciones que traten sus limitaciones y exploren nuevas aplicaciones. Los estudios futuros deben enfocarse en estandarizar los protocolos y capacitar a los médicos, lo que garantizará su implementación efectiva en diversos entornos clínicos.

## DECLARACIONES

### Conflictos de interés

Los autores no declaran conflictos de interés.

### Financiamiento

Autofinanciado.

### Contribución de autoría

Todos los autores contribuyeron en la concepción, redacción de borrador, redacción del manuscrito final, revisión y aprobación del manuscrito.

## REFERENCIAS

1. Rocca E, Zanza C, Longhitano Y, et al. Lung ultrasound in critical care and emergency medicine: Clinical review. *Adv Respir Med* 2023; 91 (3): 203-23. <https://doi.org/10.3390/arm91030017>
2. Volpicelli G. Sonographic diagnosis of pneumothorax. *Intensive Care Med* 2011; 37 (2): 224-32. <https://doi.org/10.1007/s00134-010-2079-y>
3. Lichtenstein DA, Lascols N, Prin S, Mezière G. The "lung pulse": An early ultrasound sign of complete atelectasis. *Intensive Care Med* 2003; 29 (12): 2187-92. <https://doi.org/10.1007/s00134-003-1930-9>

4. Oks M, Cleven KL, Cardenas-Garcia J, et al. The effect of point-of-care ultrasonography on imaging studies in the medical ICU: A comparative study. *Chest* 2014; 146 (6): 1574-7. <https://doi.org/10.1378/chest.14-0728>
5. Lichtenstein DA. Ultrasound in the management of thoracic disease. *Crit Care Med* 2007; 35 (5 Suppl.): 17446785. <https://doi.org/10.1097/01.CCM.0000260674.60761.85>
6. Bataille B, Riu B, Ferre F, et al. Integrated use of bedside lung ultrasound and echocardiography in acute respiratory failure: A prospective observational study in ICU. *Chest* 2014; 146 (6): 1586-93. <https://doi.org/10.1378/chest.14-0681>
7. Xirouchaki N, Kondili E, Prinianakis G, et al. Impact of lung ultrasound on clinical decision making in critically ill patients. *Intensive Care Med* 2014; 40 (1): 57-65. <https://doi.org/10.1007/s00134-013-3133-3>
8. Na MJ. Diagnostic tools of pleural effusion. *Tuberc Respir Dis* 2014; 76 (5): 199-210. <https://doi.org/10.4046/trd.2014.76.5.199>
9. Mongodi S, Bouhemad B, Lotti GA, Mojoli F. An ultrasonographic sign of intrapulmonary shunt. *Intensive Care Med* 2016; 42 (5): 912-3. <https://doi.org/10.1007/s00134-015-4169-3>
10. Lichtenstein DA, Menu Y. A bedside ultrasound sign ruling out pneumothorax in the critically ill: Lung sliding. *Chest* 1995; 108 (5): 1345-8. <https://doi.org/10.1378/chest.108.5.1345>
11. Zanobetti M, Scorpiniti M, Gigli C, et al. Point-of-care ultrasonography for evaluation of acute dyspnea in the ED. *Chest* 2017; 151 (6): 1295-301. <https://doi.org/10.1016/j.chest.2017.02.003>
12. Russell FM, Ehrman RR, Cosby K, et al. Diagnosing acute heart failure in patients with undifferentiated dyspnea: A lung and cardiac ultrasound (LuCUS) protocol. *Acad Emerg Med* 2015; 22 (2): 182-91. <https://doi.org/10.1111/acem.12570>
13. Gaber HR, Mahmoud MI, Carnell J, et al. Diagnostic accuracy and temporal impact of ultrasound in patients with dyspnea admitted to the emergency department. *Clin Exp Emerg Med* 2019; 6 (3): 226-34. <https://doi.org/10.15441/ceem.18.072>
14. Farsi D, Hajsadeghi S, Hajjghanbari MJ, et al. Focused cardiac ultrasound (FOCUS) by emergency medicine residents in patients with suspected cardiovascular diseases. *J Ultrasound* 2017; 20 (2): 133-8. <https://doi.org/10.1007/s40477-017-0246-5>
15. Ray P, Birolleau S, Lefort Y, et al. Acute respiratory failure in the elderly: Etiology, emergency diagnosis and prognosis. *Crit Care* 2006; 10 (3): 1-2. <https://doi.org/10.1186/cc4926>
16. Lichtenstein DA, Mezière GA. Relevance of lung ultrasound in the diagnosis of acute respiratory failure the BLUE protocol. *Chest* 2008; 134 (1): 117-25. <https://doi.org/10.1378/chest.07-2800>
17. Kajimoto K, Madeen K, Nakayama T, et al. Rapid evaluation by lung-cardiac-inferior vena cava (LCI) integrated ultrasound for differentiating heart failure from pulmonary disease as the cause of acute dyspnea in the emergency setting. *Cardiovasc Ultrasound* 2012; 10 (1): 1-2. <https://doi.org/10.1186/1476-7120-10-49>
18. Baid H, Vempalli N, Kumar S, et al. Point of care ultrasound as initial diagnostic tool in acute dyspnea patients in the emergency department of a tertiary care center: diagnostic accuracy study. *Int J Emerg Med* 2022; 15 (1): 1-17. <https://doi.org/10.1186/s12245-022-00430-8>
19. Buhumaid RE, St-Cyr Bourque J, Shokoohi H, et al. Integrating point-of-care ultrasound in the ED evaluation of patients presenting with chest pain and shortness of breath. *Am J Emerg Med* 2019; 37 (2): 298-303. <https://doi.org/10.1016/j.ajem.2018.10.059>
20. Szabó GV, Szigetváry C, Szabó L, et al. Point-of-care ultrasound improves clinical outcomes in patients with acute onset dyspnea: a systematic review and meta-analysis. *Intern Emerg Med* 2023; 18 (2): 639-53. <https://doi.org/10.1007/s11739-022-03126-2>
21. Umuhire OF, Henry MB, Levine AC, et al. Impact of ultrasound on management for dyspnea presentations in a Rwandan emergency department. *Ultrasound J* 2019; 11 (1): 1-2. <https://doi.org/10.1186/s13089-019-0133-8>
22. Riishede M, Lassen AT, Baatrup G, et al. Point-of-care ultrasound of the heart and lungs in patients with respiratory failure: a pragmatic randomized controlled multicenter trial. *Scand J Trauma Resusc Emerg Med* 2021; 29 (1): 1-2. <https://doi.org/10.1186/s13049-021-00872-8>
23. Grimberg A, Shigueoka DC, Atallah AN, et al. Diagnostic accuracy of sonography for pleural effusion: Systematic review. *Sao Paulo Med J* 2010; 128 (2): 90-5. <https://doi.org/10.1590/s1516-31802010000200009>
24. Graven T, Wahba A, Hammer AM, et al. Focused ultrasound of the pleural cavities and the pericardium by nurses after cardiac surgery. *Scand Cardiovasc J* 2015; 49 (1): 56-63. <https://doi.org/10.3109/14017431.2015.1009383>
25. Kocijančič I, Vidmar K, Ivanovi-Herceg Z. Chest sonography versus lateral decubitus radiography in the diagnosis of small pleural effusions. *J Clin Ultrasound* 2003; 31 (2): 69-74. <https://doi.org/10.1002/jcu.10141>
26. Danish M, Agarwal A, Goyal P, et al. Diagnostic performance of 6-point lung ultrasound in ICU patients: A comparison with chest X-ray and CT thorax. *Turkish J Anaesthesiol Reanim* 2019; 47 (4): 307-19. <https://doi.org/10.5152/TJAR.2019.73603>
27. Gryminski J, Krakowka P, Lypacewicz G. The diagnosis of pleural effusion by ultrasonic and radiologic techniques. *Chest* 1976; 70 (1): 33-7. <https://doi.org/10.1378/chest.70.1.33>
28. Diacon AH, Brutsche MH, Solèr M. Accuracy of pleural puncture sites: A prospective comparison of clinical ex-

- amination with ultrasound. *Chest* 2003; 123 (2): 436-41. <https://doi.org/10.1378/chest.123.2.436>
29. Vetrugno L, Guadagnin GM, Orso D, et al. An easier and safe affair, pleural drainage with ultrasound in critical patient: a technical note. *Crit Ultrasound J* 2018; 10 (1): 6-7. <https://doi.org/10.1186/s13089-018-0098-z>
  30. Emamian SA, Kaasbøl MA, Olsen JE, Pedersen JE. Accuracy of the diagnosis of pleural effusion on supine chest X-ray. *Eur Radiol* 1997; 7 (1): 65-9. <https://doi.org/10.1007/s003300050109>
  31. Agricola E, Bove T, Oppizzi M, et al. "Ultrasound comet-tail images": A marker of pulmonary edema - A comparative study with wedge pressure and extravascular lung water. *Chest* 2005; 127 (5): 1690-5. <https://doi.org/10.1378/chest.127.5.1690>
  32. Martindale JL, Wakai A, Collins SP, et al. Diagnosing acute heart failure in the emergency department: A systematic review and meta-analysis. *Acad Emerg Med* 2016; 23 (3): 223-42. <https://doi.org/10.1111/acem.12878>
  33. Perrone T, Maggi A, Sgarlata C, et al. Lung ultrasound in internal medicine: A bedside help to increase accuracy in the diagnosis of dyspnea. *Eur J Intern Med* 2017; 46: 61-5. <https://doi.org/10.1016/j.ejim.2017.07.034>
  34. Volpicelli G, Elbarbary M, Blaivas M, et al. International evidence-based recommendations for point-of-care lung ultrasound. *Intensive Care Med* 2012; 38 (4): 577-91. <https://doi.org/10.1007/s00134-012-2513-4>
  35. Zaki HA, Albaroudi B, Shaban EE, et al. Advancement in pleura effusion diagnosis: a systematic review and meta-analysis of point-of-care ultrasound versus radiographic thoracic imaging. *Ultrasound J* 2024; 16 (1): 1-2. <https://doi.org/10.1186/s13089-023-00356-z>
  36. Chiu L, Jairam MP, Chow R, et al. Meta-analysis of point-of-care lung ultrasonography versus chest radiography in adults with symptoms of acute decompensated heart failure. *Am J Cardiol* 2022; 174: 89-95. <https://doi.org/10.1016/j.amjcard.2022.03.022>
  37. Russell FM, Harrison NE, Hobson O, et al. Diagnostic accuracy of prehospital lung ultrasound for acute decompensated heart failure: A systematic review and Meta-analysis. *Am J Emerg Med* 2024; 80: 91-8. <https://doi.org/10.1016/j.ajem.2024.03.021>
  38. Al Deeb M, Barbic S, Featherstone R, et al. Point-of-care ultrasonography for the diagnosis of acute cardiogenic pulmonary edema in patients presenting with acute dyspnea: A systematic review and meta-analysis. *Acad Emerg Med* 2014; 21 (8): 843-52. <https://doi.org/10.1111/acem.12435>
  39. Mayr U, Lukas M, Habenicht L, et al. b-lines scores derived from lung ultrasound provide accurate prediction of extravascular lung water index: An observational study in critically ill patients. *J Intensive Care Med* 2022; 37 (1): 21-31. <https://doi.org/10.1177/0885066620967655>
  40. Blaivas M. Lung ultrasound in evaluation of pneumonia. *J Ultrasound Med* 2012; 31 (6): 823-6. <https://doi.org/10.7863/jum.2012.31.6.823>
  41. Ye X, Xiao H, Chen B, Zhang SY. Accuracy of lung ultrasonography versus chest radiography for the diagnosis of adult community-acquired pneumonia: Review of the literature and meta-analysis. *PLoS One* 2015; 10 (6): 1-2. <https://doi.org/10.1371/journal.pone.0130066>
  42. Aghdashi M, Broofeh B, Mohammadi A. Diagnostic performances of high resolution trans-thoracic lung ultrasonography in pulmonary alveoli-interstitial involvement of rheumatoid lung disease. *Int J Clin Exp Med* 2013; 6 (7): 562-6.
  43. Pereda MA, Chavez MA, Hooper-Miele CC, et al. Lung ultrasound for the diagnosis of pneumonia in children: A meta-analysis. *Pediatrics* 2015; 135 (4): 714-22. <https://doi.org/10.1542/peds.2014-2833>
  44. Pagano A, Numis FG, Visone G, et al. Lung ultrasound for diagnosis of pneumonia in emergency department. *Intern Emerg Med* 2015; 10 (7): 851-4. <https://doi.org/10.1007/s11739-015-1297-2>
  45. Berlet T, Etter R, Fehr T, et al. Sonographic patterns of lung consolidation in mechanically ventilated patients with and without ventilator-associated pneumonia: A prospective cohort study. *J Crit Care* 2015; 30 (2): 327-33. <https://doi.org/10.1016/j.jcrc.2014.11.021>
  46. Weis JM, Staicu SA, Chase KS, Trawick DR. Lung-on-a-chip microdevice, right ventricular dysfunction as a predictor of survival, and lung ultrasound in community-acquired pneumonia. *Am J Respir Crit Care Med* 2013; 188 (8): 1028. <https://doi.org/10.1164/rccm.201303-0469RR>
  47. Parlamento S, Copetti R, Di Bartolomeo S. Evaluation of lung ultrasound for the diagnosis of pneumonia in the ED. *Am J Emerg Med* 2009; 27 (4): 379-84. <https://doi.org/10.1016/j.ajem.2008.03.009>
  48. Llamas-Álvarez AM, Tenza-Lozano EM, Latour-Pérez J. Accuracy of lung ultrasonography in the diagnosis of pneumonia in adults: systematic review and meta-analysis. *Chest* 2017; 151 (2): 374-82. <https://doi.org/10.1016/j.chest.2016.10.039>
  49. Long L, Zhao HT, Zhang ZY, et al. Lung ultrasound for the diagnosis of pneumonia in adults: A meta-analysis. *Med (United States)* 2017; 96 (3): 56-7. <https://doi.org/10.1097/MD.0000000000005713>
  50. Soldati G, Testa A, Sher S, et al. Occult traumatic pneumothorax: Diagnostic accuracy of lung ultrasonography in the emergency department. *Chest* 2008; 133 (1): 204-11. <https://doi.org/10.1378/chest.07-1595>
  51. Sieber S, Garbe J, Böhm S, Eisenmann S. Pneumothorax detection with thoracic ultrasound as the method of choice in interventional pulmonology - A retrospective single-center analysis and experience. *BMC Pulm Med* 2023; 23 (1): 1-2. <https://doi.org/10.1186/s12890-023-02511-7>
  52. Abbasi S, Farsi D, Hafezimoghadam P, et al. Accuracy of emergency physician-performed ultrasound in detecting traumatic pneumothorax after a 2-h training course. *Eur J Emerg Med* 2013; 20 (3): 173-7. <https://doi.org/10.1097/MEJ.0b013e328356f754>

53. Wilkerson RG, Stone MB. Sensitivity of bedside ultrasound and supine anteroposterior chest radiographs for the identification of pneumothorax after blunt trauma. *Acad Emerg Med* 2010; 17 (1): 11-7. <https://doi.org/10.1111/j.1553-2712.2009.00628.x>
54. Thachuthara-George J. Pneumothorax in patients with respiratory failure in ICU. *J Thorac Dis* 2021; 13 (8): 5195-204. <https://doi.org/10.21037/jtd-19-3752>
55. Blaivas M, Lyon M, Duggal S. A prospective comparison of supine chest radiography and bedside ultrasound for the diagnosis of traumatic pneumothorax. *Acad Emerg Med* 2005; 12 (9): 844-9. <https://doi.org/10.1197/j.aem.2005.05.005>
56. Donmez H, Tokmak TT, Yildirim A, et al. Should bedside sonography be used first to diagnose pneumothorax secondary to blunt trauma? *J Clin Ultrasound* 2012; 40 (3): 142-6. <https://doi.org/10.1002/jcu.21884>
57. Tian H, Zhang T, Zhou Y, et al. Role of emergency chest ultrasound in traumatic pneumothorax. An updated meta-analysis. *Med Ultrason* 2023; 25 (1): 66-71. <https://doi.org/10.11152/mu-3309>
58. Chan KK, Joo DA, McRae AD, et al. Chest ultrasonography versus supine chest radiography for diagnosis of pneumothorax in trauma patients in the emergency department. *Cochrane Database Syst Rev* 2020; 2020 (7): 94-6. <https://doi.org/10.1002/14651858.CD013031.pub2>
59. Staub LJ, Biscaro RRM, Kaszubowski E, Maurici R. Chest ultrasonography for the emergency diagnosis of traumatic pneumothorax and haemothorax: A systematic review and meta-analysis. *Injury* 2018; 49 (3): 457-66. <https://doi.org/10.1016/j.injury.2018.01.033>

Los artículos publicados, recibidos a través de la plataforma de la revista, con fines de evaluación para publicación, una vez aceptados, aun cuando el caso clínico, un tratamiento, o una enfermedad hayan evolucionado de manera distinta a como quedó asentado, nunca serán retirados del histórico de la revista. Para ello existe un foro abierto (**Cartas al editor**) para retractaciones, enmiendas, aclaraciones o discrepancias.

Las adscripciones de los autores de los artículos son, de manera muy significativa, el respaldo de la seriedad, basada en la experiencia de quienes escriben. El hecho de desempeñarse en una institución de enseñanza, de atención hospitalaria, gubernamental o de investigación no describe la experiencia de nadie. Lo que más se acerca a ello es la declaración de la especialidad acreditada junto con el cargo ocupado en un servicio o una dirección. Cuando solo se menciona el nombre de la institución hospitalaria ello puede prestarse a interpretaciones muy diversas: efectivamente, labora en un gran centro hospitalario, pero se desempeña en funciones estrictamente administrativas, ajenas al tema de la investigación, estrictamente clínico.