

## Urticaria como manifestación inicial de síndrome de Miller-Fisher

### Urticaria as the initial manifestation of Miller-Fisher syndrome.

César Augusto González López,<sup>2</sup> Jacob García Regalado,<sup>1</sup> Janette Jaqueline Castillo Sánchez,<sup>2</sup> Héctor Alberto Arámbula Morones,<sup>3</sup> René Uziel García Ramírez,<sup>3</sup> Erick Chávez García<sup>3</sup>

#### Resumen

**ANTECEDENTES:** El síndrome de Miller-Fisher es una variante rara del síndrome de Guillain-Barré. El diagnóstico es primordialmente clínico, sus síntomas cardinales son ataxia, arreflexia y oftalmoplejía, aunque puede haber otros síntomas. El diagnóstico se confirma mediante serología con la detección de anticuerpos anti-GQ1b. Por lo general, el cuadro de síndrome de Miller-Fisher es de alivio espontáneo.

**CASO CLÍNICO:** Paciente masculino de 19 años quien, posterior al consumo de alimentos en la vía pública, sufrió una reacción dermatológica (urticaria) y 48 horas después manifestó síntomas neurológicos (diplopía, visión borrosa y midriasis bilateral), además de la tríada de oftalmoplejía, ataxia y arreflexia, por lo que se sospechó síndrome de Miller-Fisher. El diagnóstico se confirmó con serología con anticuerpos anti-GQ1b positivos. El paciente fue tratado exitosamente con inmunoglobulina intravenosa.

**CONCLUSIONES:** Aunque el curso clínico del síndrome de Miller-Fisher se considera de alivio espontáneo, el tratamiento oportuno permite prevenir complicaciones y acelerar el alivio de los síntomas.

**PALABRAS CLAVE:** Síndrome de Miller-Fisher; síndrome de Guillain-Barré; urticaria.

#### Abstract

**BACKGROUND:** Miller-Fisher syndrome is a rare variant of Guillain-Barre syndrome. The diagnosis is established mainly based on clinical history and physical exploration; the confirmation needs a positive serology for anti-GQ1b antibodies. Usually, it is a self-limited disease.

**CLINICAL CASE:** A 19-year-old male patient who, after food intoxication, developed dermatosis (urticaria) and 48 hours later complained about neurological symptoms (diplopia, blurred vision, bilateral mydriasis) besides the triad of ophthalmoplegia, ataxia, and areflexia, so Miller-Fisher syndrome was suspected. The diagnosis was confirmed as serologically positive for antibodies anti-GQ1b. The patient was successfully treated with intravenous immunoglobulin.

**CONCLUSIONS:** Although the clinical course of Miller-Fisher syndrome is considered of spontaneous relief, timely treatment prevents complications and accelerates symptom relief.

**KEYWORDS:** Miller-Fisher syndrome; Guillain-Barre syndrome; Urticaria.

<sup>1</sup> Médico adscrito al servicio de Terapia Intensiva, Hospital General de Zona 7, IMSS, Lagos de Moreno, Jalisco, México.

<sup>2</sup> Médico adscrito al servicio de Terapia Intensiva.

<sup>3</sup> Residente de segundo año de Medicina Crítica.

Hospital Lic. Adolfo López Mateos, ISSSTE, Ciudad de México.

**Recibido:** 21 de junio 2023

**Aceptado:** 22 de marzo 2024

#### Correspondencia

Jacob García Regalado  
jgr71421@gmail.com

**Este artículo debe citarse como:** González-López CA, García-Regalado J, Castillo-Sánchez JJ, Arámbula-Morones HA, García-Ramírez RU, Chávez-García E. Urticaria como manifestación inicial de síndrome de Miller-Fisher. Med Int Méx 2024; 40 (9): 614-620.

## ANTECEDENTES

En 1932 James Collier describió la tríada de ataxia, arreflexia y oftalmoplejía. Posteriormente, en 1956, Charles Miller-Fisher describió esta singular agrupación de signos y síntomas como una variante del síndrome de Guillain-Barré en una serie de 3 casos.<sup>1</sup> Tiempo después este síndrome llevaría su nombre.

La incidencia del síndrome de Miller-Fisher es muy variable y parece tener relación con la región geográfica en la que nos encontremos. En países occidentales se reporta poco, del 1 al 5% de todos los casos de síndrome de Guillain-Barré, mientras que en países orientales en algunas series alcanza hasta el 25%.<sup>2</sup> En México, en 2014, Domínguez Moreno y colaboradores reportaron una incidencia de 0.89-1.89 por 100,000 casos por año, con mortalidad de 0.16 por 100,000 personas-año. Estos datos son similares a los reportados en la bibliografía internacional.<sup>3</sup>

En 2015, De la O Peña y colaboradores publicaron un estudio retrospectivo de todos los casos de síndrome de Guillain-Barré atendidos en el Hospital Juan I Menchaca en la ciudad de Guadalajara, México, durante un periodo de 4 años. Reportaron un total de 45 pacientes, con mortalidad del 11.1% (IC: 4.4-23.9). La variante reportada con más frecuencia fue la neuropatía axonal motora aguda (64.4%). Comunicaron el caso de 4 pacientes con síndrome de Miller-Fisher (8.8%).<sup>4</sup> La incidencia de síndrome de Miller-Fisher en ese estudio fue baja, casi 1 caso por año en un hospital público de referencia.

El síndrome de Miller-Fisher afecta más a hombres que a mujeres con proporción de 2:1. Aunque puede aparecer a cualquier edad, es más común en la cuarta década de la vida. En la mayoría de los casos existe el antecedente de alguna enfermedad infecciosa de las vías respiratorias o del aparato digestivo.<sup>5</sup>

Aunque se acepta como una variable del síndrome de Guillain-Barré, existen diferencias clínicas importantes entre ambas afecciones. Una de ellas es que no muestra inicialmente debilidad o parálisis ascendente. Los primeros síntomas del síndrome de Miller-Fisher suelen ser descendentes, inician con diplopía, causada por oftalmoplejía.<sup>6</sup> Otras anormalidades reportadas son: disestesias, ptosis, parálisis facial, bulbar y pupilar e incontinencia urinaria.<sup>2</sup>

La manifestación del síndrome de Miller-Fisher suele ser aguda, 8 a 10 días posteriores a la infección de vías respiratorias o gastrointestinales (aunque puede sobrevenir desde el día 1 al 30 de este antecedente).<sup>7</sup> Después del inicio del cuadro clínico, la enfermedad suele alcanzar su máxima expresión de síntomas a los 6 días. Por lo general, los pacientes tienden a recuperarse, solo en casos poco frecuentes padecen complicaciones, como requerimiento de ventilación mecánica.

La ataxia y la oftalmoplejía se alivian después de uno a seis meses del inicio de los síntomas. A pesar de ser un cuadro con frecuencia de alivio espontáneo, se sugiere que se administre inmunoglobulina intravenosa o, bien, terapia con plasmaféresis, al igual que con las otras variantes del síndrome de Guillain-Barré porque ha demostrado eficacia en su tratamiento.<sup>8,9</sup>

En 2007 Mori y colaboradores, en un ensayo clínico aleatorizado, analizaron 92 pacientes con diagnóstico de síndrome de Miller-Fisher que recibieron tratamiento de inmunoglobulina humana (n = 28) vs plasmaféresis (n = 23) vs control (n = 41). En el grupo tratado con inmunoglobulina la oftalmoplejía (p = 0.04) y la ataxia (p = 0.027) se aliviaron más rápidamente. No hubo diferencia en el alivio de otros síntomas entre los grupos.<sup>10</sup>

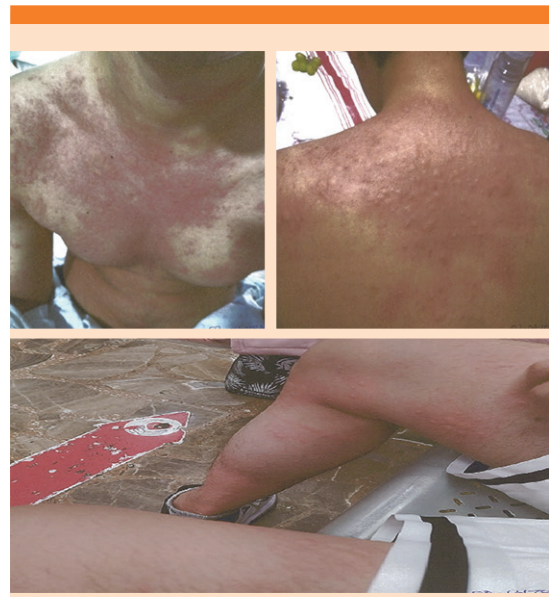A pesar de su baja incidencia, el síndrome de Miller-Fisher ha desempeñado un papel importante en el entendimiento de la patogenia

de las neuropatías que son mediadas inmunológicamente. Se piensa que está implicado un mecanismo de mimetismo molecular, favorecido por el antecedente de infecciones.<sup>11</sup> En 1992, Chiba y colaboradores reportaron una fuerte asociación de anticuerpos anti-GQ1b con el síndrome de Miller-Fisher.<sup>12</sup> Este biomarcador se encuentra en más del 90% de los pacientes con síndrome de Miller-Fisher, por lo que se ha vuelto una herramienta diagnóstica importante e, incluso, se ha implicado en otras variantes de síndrome de Guillain-Barré con daño a los músculos oculares.<sup>11,13</sup>

El objetivo de este artículo es comunicar el caso de un paciente joven, con manifestación atípica (urticaria) de un síndrome poco frecuente (síndrome de Miller-Fisher) que pudo diagnosticarse por la historia clínica, la exploración física y la confirmación serológica al demostrar anticuerpos anti-GQ1b. El paciente recibió tratamiento con inmunoglobulina recombinante humana y tuvo una evolución satisfactoria.

## CASO CLÍNICO

Paciente masculino de 19 años, originario de la Ciudad de México, previamente sano. El 2 de abril de 2023, posterior a la ingesta de comida en la vía pública (hamburguesa), manifestó urticaria en el tórax anterior y posterior y las extremidades superiores e inferiores (**Figura 1**). Recibió tratamiento médico con cetirizina, valganciclovir e hidrocortisona; 72 horas después tuvo visión borrosa, diplopía e inestabilidad a la marcha. Acudió a una unidad médica privada y fue hospitalizado para el proceso diagnóstico de la dermatosis. La química sanguínea, la biometría hemática y los reactantes de fase aguda no mostraron alteraciones; la concentración de procalcitonina era de 0.31 ng/mL. El 6 de abril refirió reducción del campo visual e imposibilidad para la aducción del ojo derecho, midriasis bilateral y arreflexia pupilar bilateral. El examen de fondo de ojo no evidenció alteraciones en la retina.



**Figura 1.** Urticaria generalizada al inicio del cuadro clínico y motivo de la consulta inicial.

La resonancia magnética simple y contrastada no mostró alteraciones de relevancia. La punción lumbar reportó un leucocito por campo, 100% de mononucleares, glucosa: 56 mg/dL, DHL: 18 U/L, proteínas totales: 17.40 mg/dL. Panel de meningitis FilmArray® sin ADN detectado para *E. coli*, *Haemophilus influenzae*, *Listeria monocytogenes*, *Neisseria meningitidis*, *Streptococcus pneumoniae* y *Cryptococcus neoformans*. ARN no detectado para herpes simple 1 y 2. Las pruebas inmunológicas con anticuerpos anti-toxoplasma no reactivos, anticuerpos anti-citomegalovirus reactivo para IgG no reactivo para IgM, anticuerpos anti-Epstein Barr IgG sin demostrar infección actual. VDRL no reactivo. El resumen de las pruebas practicadas puede verse en los **Cuadros 1 y 2**.

Fue trasladado del hospital privado al Hospital Lic. Adolfo López Mateos del Instituto de Seguridad y Servicios Sociales de los Trabajadores

**Cuadro 1.** Protocolo diagnóstico previo al ingreso de la unidad de cuidados intensivos

Estudio practicado	Observaciones
Resonancia magnética simple y contrastada	Sin hallazgos compatibles con alguna afección clínica relacionada con el padecimiento actual
Anticuerpos anticitomegalovirus	IgG positivo, IgM negativo
Anticuerpos anti-Epstein Barr	Interpretado como posible infección previa. Sin infección actual
VDRL	No reactivo
Anticuerpos antitoxoplasma	IgG e IgM negativo
Panel de meningitis FilmArray para:	Obtenido en líquido cefalorraquídeo
<i>E. coli</i> *	No reactivo (búsqueda ADN)
<i>Haemophilus influenzae</i> *	No reactivo (búsqueda ADN)
<i>Listeria monocytogenes</i> *	No reactivo (búsqueda ADN)
<i>Neisseria meningitidis</i> *	No reactivo (búsqueda ADN)
<i>Streptococcus pneumoniae</i> *	No reactivo (búsqueda ADN)
<i>Cryptococcus neoformans</i> *	No reactivo (búsqueda ADN)
Herpes simple 1, 2*	No reactivo (búsqueda ARN)

\* Resultados del panel de meningitis FilmArray obtenidos del líquido cefalorraquídeo.

**Cuadro 2.** Resultado de la punción lumbar

Determinación	Resultado
Aspecto	Agua de roca
Citología (leucocitos por campo)	1 (100% mononucleares)
Glucosa (mg/dL)	56
DHL (U/L)	18
Proteínas totales (mg/dL)	17.4


del Estado (ISSSTE) y el 10 de abril ingresó a la unidad de cuidados intensivos.

En la exploración física por aparatos y sistemas al momento de su ingreso a terapia intensiva se encontró con signos vitales: presión arterial 113-74 mmHg, frecuencia cardíaca 64 latidos por minuto, frecuencia respiratoria 17 respiraciones por minuto, temperatura 35 °C, saturación de oxígeno del 99%.

*Exploración neurológica:* paciente despierto, alerta, cooperador; lenguaje: emitía, repetía y

nominaba, orientado en tiempo, espacio y persona; funciones mentales superiores: cálculo, abstracción, juicio y memoria íntegros; nervios craneales: I sin alteraciones, II sin aparente alteración al momento de la exploración, cromatopsias sin alteraciones, III, IV y VI alterados: incapacidad para movilizar los globos oculares, parálisis de predominio del III nervio craneal, midriasis bilateral 5 mm, pupilas arreflécticas, ptosis izquierda (**Figura 2**). V sin alteraciones en su porción sensitiva y motora, VII sin aparentes alteraciones, VIII vestibular sin alteraciones, auditiva sin alteraciones, IX, X, XI y XII sin alteraciones, sensibilidad sin alteraciones. Motricidad: miembros pélvicos 5/5, torácico derecho 5/5, torácico izquierdo 4/5, reflejos de estiramiento muscular abolidos.

*Exploración respiratoria:* respiración espontánea, sin necesidad de apoyo de oxígeno suplementario, tórax con movimientos simétricos, campos pulmonares con adecuada entrada y salida de aire, sin estertores ni sibilancias, sin datos de dificultad respiratoria, con adecuada saturación de



**Figura 2.** Midriasis bilateral, pupilas arrefléxicas, ptosis del párpado izquierdo.

oxígeno. Gasometría venosa: pH 7.42,  $p\text{CO}_2$  37,  $p\text{O}_2$  48, saturación 81.2%,  $\text{HCO}_3$  24.3 mmol/L.

*Exploración hemodinámica:* estable sin requerimiento de apoyo vasopresor, sin datos de hipoperfusión, llenado capilar de 3 segundos, precordio rítmico, de buena intensidad sin fenómenos sonoros agregados, electrocardiograma normal, lactato 1.0 mmol/L.

*Exploración gastrointestinal:* tolerancia a la vía oral, abdomen blando, peristalsis presente, sin dolor a la palpación superficial ni profunda, sin datos de irritación peritoneal, al momento de la exploración, sin cambios cutáneos ni visceromegalias. Glucosa: 95.6 mg/dL, colesterol 120.7 mg/dL, triglicéridos 140 mg/dL, bilirrubinas totales 0.5 mg/dL, albúmina 4.0 g/dL.

*Exploración renal:* Uresis espontánea, creatinina 0.81 mg/dL, urea 42.8 mg/dL, BUN 20, sodio 141 mEq/L, potasio 4.03 mEq/L, cloro 107.6 mEq/L.

*Datos hematoinfecciosos:* sin picos febriles ni datos de sangrado, hemoglobina 18.0 mg/dL, hematocrito 54.4%, leucocitos  $8.8 \times 10^3$ , neutrófilos 4.2, linfocitos 3.5, plaquetas 284,000.

Por los antecedentes de la dermatosis tras la ingesta de alimentos en vía pública, la tríada clásica de oftalmoplejía, ataxia y arreflexia y el resto de los síntomas de carácter neurológico, se sospechó síndrome de Guillain-Barré con la variante de síndrome de Miller-Fisher, por lo que se practicaron pruebas serológicas de detección de anticuerpos antigangliósidos GQ1b y se inició tratamiento con inmunoglobulina humana a dosis de 0.4 g por kilogramo de peso; con un peso de 70 kg, se calculó requerimiento de 28 g, dosis total administrada en un periodo de 5 días.

El paciente tuvo evolución clínica favorable, con disminución de los síntomas y nunca mostró deterioro del estado clínico, ni disautonomías o alteraciones respiratorias, por lo que fue egresado a piso de Medicina interna para continuar su vigilancia.

El resultado de autoanticuerpos anti GQ1b fue IgG-positivo e IgM-positivo, por lo que se estableció el diagnóstico de síndrome de Miller-Fisher.

## DISCUSIÓN

Las enfermedades que comparten una fisiopatología muy similar en ocasiones pueden tener manifestaciones clínicas diferentes. El mismo Charles Miller Fisher advirtió esto en la primera descripción del caso que publicó en 1956 afirmando: "A pesar de que es probable que esta enfermedad no sea sino una variante de polineuritis en la que la afectación de las extremidades es menor, el diagnóstico es difícil de sospechar al inicio de la enfermedad, a menos que uno sea consciente de que este síndrome existe".<sup>1</sup>

Pese a compartir la fisiopatogenia con el síndrome de Guillain-Barré, se sospecha que las características clínicas particulares del síndrome de Miller-Fisher se deben a los autoanticuerpos GQ1b, que tienen como blanco molecular epítopes abundantes en los pares craneales III, IV y VI.<sup>14</sup>

La incidencia de síndrome de Miller-Fisher en occidente es menor que en oriente.<sup>2</sup> Específicamente en México, se reporta con escasa frecuencia,<sup>3,4</sup> lo que posiblemente causa que no se diagnostique. Debido a que la enfermedad es de alivio espontáneo, es probable que algunos pacientes alcancen la remisión sin haber establecido el diagnóstico preciso, incluso, sin tratamiento dirigido.

La oftalmoplejía, la ataxia y la arreflexia son signos encontrados en una miríada de enfermedades; sin embargo, es poco frecuente que sean concomitantes. La ptosis y la diplopía pueden ser la manifestación inicial de miastenia gravis. La ataxia es un síntoma muy frecuente. Se manifiesta en afecciones del cerebelo; los eventos isquémicos cerebelares pueden provocar ataxia y alteraciones oculares. Las intoxicaciones accidentales o provocadas frecuentemente pueden causar ataxia y alteración en los pares craneales.

La ausencia de reflejos osteotendinosos revela alteración en las motoneuronas inferiores. Estas alteraciones se agrupan bajo el nombre de síndrome de neurona motora inferior. Pueden ser causadas por afecciones de la médula espinal, como el choque neurogénico, aunque pueden encontrarse en padecimientos periféricos en pacientes desnutridos o con diabetes de larga evolución.

La detección de anticuerpos anti-GQ1b no es suficiente para el diagnóstico de síndrome de Miller-Fisher porque enfermedades como la encefalitis de Bickerstaff tienen esta característica de laboratorio y oftalmoplejía, pero en esta

enfermedad el paciente cursa con hipersomnolencia.<sup>15</sup>

Comunicamos el caso de una paciente con algunos factores de confusión que constituyeron un reto diagnóstico. El antecedente de una enfermedad infecciosa gastrointestinal, que cursó de manera inicial con una dermatosis generalizada, y la manifestación posterior de síntomas neurológicos provocaron que el proceso diagnóstico inicial recurriera a una batería diagnóstica extensa (**Cuadros 1 y 2**). Al ingreso a la unidad de cuidados intensivos, la historia clínica y la exploración física fueron los pilares sobre los que se cimentó la sospecha de síndrome de Miller-Fisher, por lo que el tratamiento se prescribió de manera inmediata al mismo tiempo que se solicitaron los estudios para su confirmación y para la búsqueda de diagnósticos diferenciales (anti-MUSK para miastenia gravis).

La sospecha del síndrome de Miller-Fisher se confirmó posteriormente con la determinación de autoanticuerpos anti-GQ1b positivos.

## CONCLUSIONES

Comunicamos el caso de un paciente con síndrome de Miller-Fisher, cuya manifestación inicial (urticaria generalizada secundaria a la ingesta de alimentos) fue un factor de confusión. La historia clínica y la exploración física neurológica fueron las claves para el diagnóstico adecuado. Aunque el curso clínico del síndrome de Miller-Fisher se considera de alivio espontáneo, el inicio del tratamiento oportuno permite prevenir complicaciones y acelerar el alivio de los síntomas. Pese a que el avance tecnológico actual facilita a los médicos un proceso diagnóstico cada vez más eficaz, la historia clínica y la exploración física aún desempeñan un papel preponderante en la atención de los pacientes, en particular para diagnosticar acertadamente enfermedades con baja incidencia y manifestaciones atípicas, como en este caso.

## REFERENCIAS

1. Fisher CM. An unusual variant of acute idiopathic polyneuritis (syndrome of ophthalmoplegia, ataxia and areflexia) *N Engl J Med* 1956; 255 (2): 57-65. doi: 10.1056/NEJM195607122550201
2. Mori M, Kuwabara S, Fukutake T, Yuki N, Hattori T. Clinical features and prognosis of Miller Fisher Syndrome. *Neurology* 2001; 56 (8): 1104-1106. doi: 10.1212/wnl.56.8.1104
3. Domínguez-Moreno R, Tolosa-Tort P, Patiño-Tamez A, Quintero-Bauman A, et al. Mortalidad asociada al diagnóstico de síndrome de Guillain-Barré en adultos ingresados en instituciones del sistema sanitario mexicano. *Rev Neurol* 2014; 58 (1): 4-10. doi: 10.33588/rn.5801.2013370
4. De la O-Peña D, Robles-Figueroa M, Chavez-Peña Q, Bedolla-Barajas M. Características del síndrome de Guillain-Barré en adultos: resultados de un hospital universitario. *Rev Med Inst Mex Seguro Soc* 2015; 53 (6): 678-85.
5. Lo YL. Clinical and immunological spectrum of the Miller Fisher syndrome. *Muscle Nerve* 2007; 36: 615-627. doi: 10.1002/mus.20835
6. Snyder LA, Rismondo V, Miller NR. The Fisher variant of Guillain-Barre syndrome (Fisher syndrome). *J Neuro-Ophthalmol* 2009; 29: 312-324. doi: 10.1097/WNO.0b013e3181c2514b
7. Berlit P, Rakicky J. The Miller Fisher syndrome. Review of the literature. *J Clin Neuroophthalmol* 1992; 12 (1): 57-63.
8. Littlewood R, Bajada S. Successful plasmapheresis in the Miller-Fisher syndrome. *BMJ* 1981; 282: 778 doi: 10.1136/bmj.282.6266.778
9. Zifko U, Drlicek M, Senautka G, Grisold W. High dose immunoglobulin therapy is effective in the Miller Fisher syndrome. *J Neurol* 1994; 241: 178-179. doi: 10.1007/BF00868348
10. Mori M, Kuwabara S, Fukutake T, Hattori T. Intravenous immunoglobulin therapy for Miller Fisher syndrome. *Neurology* 2007; 68 (14): 1144-1146. doi: 10.1212/01.wnl.0000258673.31824.61
11. Willison HJ, O'Hanlon GM. The Immunopathogenesis of Miller Fisher syndrome. *J Neuroimmunol* 1999; 100: 3-12 doi: 10.1016/s0165-5728(99)00213-1
12. Chiba A, Kusunoki S, Shimizu T, Kanazawa I. Serum IgG antibody to ganglioside GQ1b is a possible marker of Miller Fisher syndrome. *Ann Neurol* 1992; 31 (6): 677-679 doi: 10.1002/ana.410310619
13. Odaka M, Yuki N, Hirata K. Anti-GQ1b IgG antibody syndrome: clinical and immunological range. *J Neurol Neurosurg Psychiatry* 2001; 70: 50-55. doi: 10.1136/jnnp.70.1.50
14. Yepishin IV, Allison RZ, Kaminskas DA, Zagorski NM, Liow KK. Miller Fisher syndrome: A case report highlighting heterogeneity of clinical features and focused differential diagnosis. *Hawaii J Med Public Health* 2016; 75 (7): 196-9.
15. Rebolledo-García D, González-Vargas PO, Salgado-Calderón I. Síndrome de Guillain-Barré: viejos y nuevos conceptos. *Med Int Méx* 2018; 34 (1): 72-81. doi: 10.24245/mim.v34i1.1922

## AVISO PARA LOS AUTORES

*Medicina Interna de México* tiene una nueva plataforma de gestión para envío de artículos. En: [www.revisionporpares.com/index.php/MIM/login](http://www.revisionporpares.com/index.php/MIM/login) podrá inscribirse en nuestra base de datos administrada por el sistema *Open Journal Systems* (OJS) que ofrece las siguientes ventajas para los autores:

- Subir sus artículos directamente al sistema.
- Conocer, en cualquier momento, el estado de los artículos enviados, es decir, si ya fueron asignados a un revisor, aceptados con o sin cambios, o rechazados.
- Participar en el proceso editorial corrigiendo y modificando sus artículos hasta su aceptación final.