

<https://doi.org/10.24245/mim.v40iSeptiembre.9031>

Meningitis fúngica; alerta epidemiológica

Fungal meningitis; epidemiological alert.

Jesús Adrián Maldonado Mancillas,¹ Mario Alberto Tinoco Álvarez,² Álvaro Martínez de León,³ José Antonio Alfaro Caballero⁴

Resumen

El 8 de mayo de 2023 un comunicado de los Centros para el Control y Prevención de Enfermedades de Estados Unidos (CDC), del Departamento Estatal de Servicios de Salud de Texas y del Departamento de Salud del Condado de Cameron notificó los casos de dos pacientes hospitalizadas en Texas con síntomas compatibles con meningitis, que tenían en común procedimientos estéticos y anestesia epidural atendidas en dos hospitales privados de Matamoros, Tamaulipas. Con lo anterior, a partir del 13 de mayo de 2023 la Secretaría de Salud del Estado de Tamaulipas y el Hospital General de Matamoros emitieron una alerta de salud, proporcionando información acerca de un brote epidemiológico que condiciona meningitis fúngica; se logró identificar a más de 400 pacientes que son de la ciudad de Matamoros, Tamaulipas, y del valle del sur de Texas. Este artículo tiene la finalidad de informar y proporcionar recomendaciones para la identificación, diagnóstico y tratamiento oportuno del brote epidemiológico de meningitis fúngica encontrado en esta ciudad mexicana.

PALABRAS CLAVE: Meningitis fúngica; brote; anestesia epidural; Texas, México.

Abstract

On May 8, 2023, a statement from the Centers for Disease Control and Prevention (CDC), the Texas Department of State Health Services, and the Cameron County Health Department notified the cases of two hospitalized patients in Texas with compatible symptoms with meningitis, having in common aesthetic procedures and epidural anesthesia in two private hospitals in Matamoros, Tamaulipas. With the above, as of May 13, 2023, the Secretary of Health of the State of Tamaulipas and the General Hospital of Matamoros issued a health alert, providing information about an epidemiological outbreak that conditions fungal meningitis; identifying more than 400 patients, who were both from the city of Matamoros, Tamaulipas, and from the South Texas valley. The purpose of this article is to inform and provide recommendations for the identification, diagnosis, and timely treatment of the epidemiological outbreak of fungal meningitis found in this Mexican city.

KEYWORDS: Fungal meningitis; Outbreak; Epidural anesthesia; Texas; Mexico.

¹ Profesor de Áreas Clínicas, Universidad Autónoma de Tamaulipas. Médico adscrito al Departamento de Medicina Interna.

² Jefe del Departamento de Medicina Interna.

³ Médico adscrito al Departamento de Medicina Interna.

⁴ Subdirector y Médico adscrito al Departamento de Medicina Interna. Hospital General de Matamoros, Tamaulipas, México.

Recibido: 13 de julio 2023

Aceptado: 28 de julio 2023

Correspondencia

Jesús Adrián Maldonado Mancillas
amaldona@docentes.uat.edu.mx

Este artículo debe citarse como: Maldonado-Mancillas JA, Tinoco-Álvarez MA, Martínez-de León A, Alfaro-Caballero JA. Meningitis fúngica; alerta epidemiológica. Med Int Méx 2024; 40 (8): 525-530.

ANTECEDENTES

En el mes de noviembre de 2022, en el estado de Durango, se reportaron 11 casos de meningitis aséptica de causa desconocida.¹ Se hizo una evaluación epidemiológica y para el 11 de noviembre el Centro Nacional de Enlace (CNE) de México compartió información adicional, en la que indicó que el Instituto de Diagnóstico y Referencia Epidemiológicos (InDRE) confirmó la existencia de *Fusarium* spp.² El 15 de noviembre la Comisión Federal de Protección contra Riesgos Sanitarios (COFEPRIS) impuso cuarentena y aislamiento preventivo a los medicamentos en investigación: bupivacaína pesada (dos lotes) y bupivacaína (dos lotes). El 24 de noviembre, en un comunicado de prensa de la Secretaría de Salud de México, se informó que pusieron en cuarentena preventiva los siguientes medicamentos: bupivacaína-glucosa (buvacaína pesada) 5 mg/mL (tres lotes), bupivacaína (buvacaína) 50 mg/10 mL (un lote), así como morfina (Graten) 2.5 mg/2.5 mL (un lote) y morfina (Graten) 10 mg/10 mL (dos lotes), todos elaborados por el mismo laboratorio.³

Hasta el 8 de diciembre de 2022, según el comunicado técnico diario del brote de meningitis en Durango, se habían identificado 1787 personas que se sometieron a cirugías y recibieron anestesia epidural entre los meses de mayo y diciembre de 2022 en los 4 hospitales privados involucrados (Hospital Parque, Hospital Sante, Hospital Dickava y Hospital San Carlos).⁴ Un comunicado de los CDC del 8 de mayo de 2023, en conjunto con el Departamento Estatal de Servicios de Salud de Texas y el Departamento de Salud del Condado de Cameron, notificaron, a través de la Red de Infecciones Emergentes, el caso de dos pacientes hospitalizadas en Texas, con síntomas compatibles con meningitis (dolor de cabeza, fiebre, fotofobia y rigidez en el cuello) que comenzó aproximadamente 2 a 4 semanas después de haberseles practicado procedimientos estéticos, con anestesia epidural en

el Centro Quirúrgico River Side en la ciudad de Matamoros, Tamaulipas, México. **Figura 1**

Después, otras dos pacientes hospitalizadas en Texas tuvieron sospecha de meningitis fúngica una a ocho semanas después de procedimientos estéticos con anestesia epidural en la Clínica K-3 en Matamoros, México.⁵

Con lo anterior, se llevó a cabo una investigación para saber cuántos pacientes habían sido intervenidos en las dos clínicas privadas y se determinó que habían sido 547, atendidas entre enero y abril de 2023, de las que 304 (56%) residían en México, 237 (43%) en Estados Unidos y una en Canadá.⁶

La Secretaría de Salud del Estado de Tamaulipas y el Hospital General de Matamoros emitieron una alerta de salud que sigue vigente desde el 13 de mayo de 2023 hasta la fecha. Esta alerta proporciona información acerca de un brote epidemiológico que condiciona meningitis fúngica, que coincide con la misma naturaleza de salud del estado de Durango. Lo anterior es con la finalidad de generar recomendaciones necesarias para el diagnóstico y tratamiento de meningitis fúngica porque partir del 1 de junio de 2023 se determinó el brote epidemiológico en la ciudad de Matamoros, Tamaulipas, de esta enfermedad en pacientes con procedimientos con anestesia epidural efectuados en las clínicas mencionadas.

Se inició un protocolo de búsqueda intencionada de la población expuesta con la finalidad de detectar señales fúngicas consistentes con el complejo de especies de *Fusarium solani* en el líquido cefalorraquídeo. Hasta el momento del cierre de este artículo se habían identificado 407 pacientes, de los que aproximadamente 50 son de la ciudad de Matamoros, Tamaulipas, y más de 350 pacientes son del valle del sur de Texas, que podrían estar en riesgo de tener meningitis fúngica porque recibieron anestesia epidural entre los meses de enero a mayo de 2023.

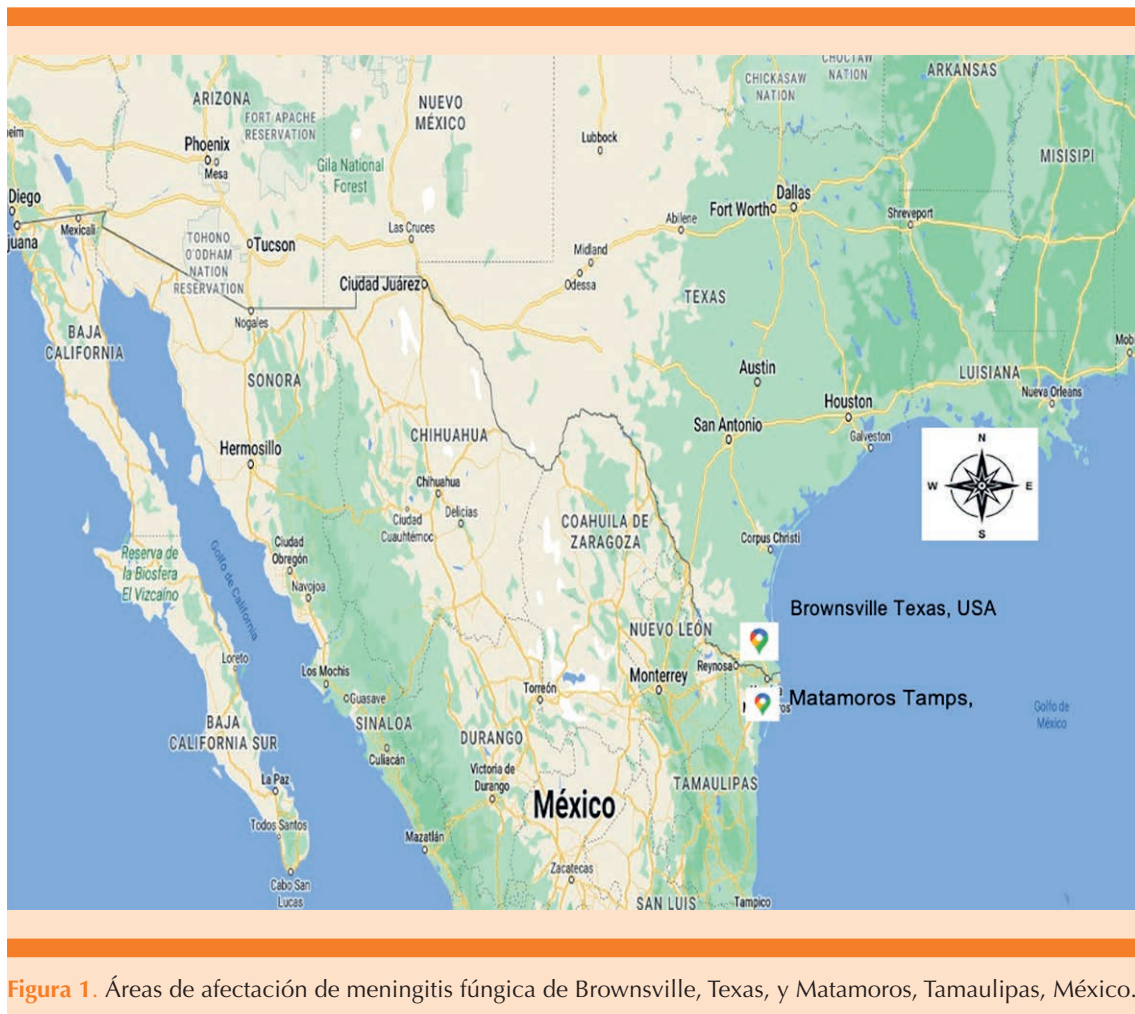


Figura 1. Áreas de afectación de meningitis fúngica de Brownsville, Texas, y Matamoros, Tamaulipas, México.

El género *Fusarium* es de hongos filamentosos hialinos que comprende más de 200 especies diferentes.⁷ Estos microorganismos se distribuyen en todo el mundo y se aíslan de sustratos orgánicos, suelos y agua. Las especies que pueden infectar al ser humano pertenecen a los complejos *F. solani*, *F. oxysporum*, *F. verticillioides* y *F. proliferatum*. De ellos, las especies del complejo *Fusarium solani* causan más del 50% de los casos severos de fusariosis.⁸ Para la evolución de la infección se requiere una vía de entrada del patógeno y el estado inmunitario deficiente del paciente. A menudo, la infección cutánea primaria por *Fusarium* sp se

produce en puntos de rotura de la integridad de la piel,^{9,10} como catéteres intravasculares, heridas quirúrgicas, úlceras vasculares y picaduras de artrópodos.¹¹ Además, los hongos del género *Fusarium* ocasionalmente pueden contaminar formulaciones farmacéuticas durante su producción, esto si no se cuenta con buenas prácticas de manufactura. Sin embargo, se ha reportado que *F. solani* es la especie más virulenta y letal, con mayor resistencia a antifúngicos.

Debido al actual brote epidemiológico de meningitis fúngica, relacionado con el bloqueo

epidural,^{12,13} la Secretaría de Salud del Estado de Tamaulipas notificó a todos los pacientes que se hubieran intervenido con anestesia epidural en las clínicas mencionadas, independientemente de los síntomas, que deberán ser evaluados con un protocolo de recepción mediante definiciones operacionales; también emitió recomendaciones a la población en general.

Definiciones operacionales

a. *Caso sospechoso*: Paciente que se le haya administrado anestesia epidural en Matamoros, Tamaulipas, México, desde el 1 de enero hasta el 31 de mayo de 2023, y que tenga síntomas que sugieran una infección del sistema nervioso central (fiebre, dolor de cabeza, rigidez en el cuello, náuseas-vómitos, fotofobia o alteración del estado mental).

b. *Caso probable*: Paciente expuesto a un procedimiento con anestesia epidural en Matamoros, México, desde el 1 de enero hasta el 31 de mayo de 2023 y que tenga: perfil de líquido cefalorraquídeo con más de 5 glóbulos blancos/mm³, lo que representa la existencia de glóbulos rojos (es decir, restando 1 glóbulo blanco por cada 500 glóbulos rojos) y no se hayan detectado hongos en líquido cefalorraquídeo o tejido mediante cultivo o PCR.

c. *Caso confirmado*: Paciente expuesto a un procedimiento con anestesia epidural en Matamoros, México, desde el 1 de enero hasta el 31 de mayo de 2023 y que tenga: detección fúngica en líquido cefalorraquídeo o tejido mediante cultivo o PCR.

Protocolo de atención ambulatoria en el Hospital General de Matamoros

Objetivo: Identificar de forma oportuna a los pacientes con antecedente de intervención quirúrgica con anestesia regional lumbar de enero de 2023 a la fecha, a fin de mitigar las posibles

complicaciones derivadas de esta enfermedad en el módulo de atención a pacientes ambulatorios.

Universo de trabajo: Todo paciente que cumpla con definición operacional, sea clasificada como paciente expuesto o ambas situaciones.

Lugar: Se reciben pacientes en el Hospital General de Matamoros Tamaulipas, México, en la unidad de triaje de Urgencias las 24 horas todos los días.

Recomendaciones al público en general

El público en general debe saber que todos los pacientes, incluidos los asintomáticos, a los que se les practicaron procedimientos médicos o quirúrgicos con anestesia epidural en el Centro Quirúrgico River Side y la Clínica K-3 del 1 de enero de 2023 a la fecha de elaboración de este artículo, deberán evaluarse clínicamente y de manera integral; esto incluye a los pacientes residentes o ciudadanos estadounidenses en colindancia con la ciudad de Matamoros, Tamaulipas.

Los síntomas de la meningitis fúngica pueden tardar semanas en aparecer y ser muy leves o estar ausentes al principio. Sin embargo, una vez que comienzan los síntomas pueden convertirse rápidamente en graves y potencialmente mortales.¹⁴ La revisión incluye una historia clínica, una punción lumbar y la probabilidad de practicar una tomografía o resonancia del cerebro. La anterior recomendación se basa en la alta tasa de letalidad (más del 40%) de las infecciones por *Fusarium* del sistema nervioso central observada durante un reciente brote de meningitis fúngica relacionado con la atención médica en Durango, México,¹⁵ y el hallazgo de que durante ese brote algunos pacientes con meningitis fúngica, según los resultados de las pruebas del líquido cefalorraquídeo, tenían pocos o ningún síntoma (datos no publicados).

- La detección y el tratamiento tempranos de la meningitis fúngica son fundamentales porque los síntomas son, inicialmente, leves o inexistentes y pueden exacerbarse rápidamente sin tratamiento.¹⁶
- Los pacientes con un reporte de líquido cefalorraquídeo normal deberán seguir controlándose para atender los síntomas durante al menos 4 semanas y regresar a urgencias si manifiestan síntomas nuevos o que empeoran. En algunas ocasiones será pertinente repetir el estudio del líquido cefalorraquídeo dos semanas después de la primera punción lumbar inicial para asegurarse de que no hay infección.¹⁷
- Si se sospecha meningitis fúngica, el tratamiento debe iniciarse lo antes posible luego de obtener la muestra de líquido cefalorraquídeo; el tratamiento no debe suspenderse debido a un cultivo fúngico negativo o resultados de (1,3)-beta-D-glucano.
- El tratamiento debe incluir medicamentos antimicóticos de amplio espectro con una penetración adecuada en el sistema nervioso central.
- Todos los casos expuestos que muestren cualquier anomalía en el líquido cefalorraquídeo (leucocitos > 10, glucosa < 40 mg/dL o relación de glucosa en el líquido cefalorraquídeo/sérica < 2/3, hiperproteíorraquia) deberán recibir tratamiento antifúngico combinado por vía intravenosa.¹⁸

CONCLUSIONES

Se aportan recomendaciones para la identificación, diagnóstico y tratamiento oportuno de brotes epidemiológicos de meningitis fúngica. Es importante compartir esta información para intentar disminuir la repercusión social de esta

enfermedad y compartir la experiencia de los autores, con toda seguridad útil para el médico internista.

REFERENCIAS

1. Organización Panamericana de la Salud. Nota Técnica: Meningitis de origen desconocido México. <https://www.paho.org/es/documentos/nota-tecnica-meningitis-origen-desconocido-mexico>
2. Comisión Federal para la protección contra riesgos sanitarios COFEPRIS – Comunicado de prensa: Cofepri informa resultados de los análisis entregados al estado de Durango sobre los casos de meningitis. Disponible en: <https://bit.ly/3uEyKvD>
3. Secretaría de Salud de México. Comunicado de prensa: Continúa investigación sobre causas de meningitis en Durango: Hugo López-Gatell Ramírez. <https://bit.ly/3ODmIMo>
4. Secretaría de Salud de México. Comunicado técnico diario meningitis – 8 diciembre de 2022. <https://bit.ly/3uBHMD5>
5. The Centers for Disease Control and Prevention (CDC); Outbreak of Suspected Fungal Meningitis in U.S. Patients who Underwent Surgical Procedures under Epidural Anesthesia in Matamoros, Mexico. May 17, 2023. <https://emergency.cdc.gov/han/2023/han00491.asp>
6. The Centers for Disease Control and Prevention (CDC); Outbreak of Suspected Fungal Meningitis in U.S. Patients who Underwent Surgical Procedures under Epidural Anesthesia in Matamoros, Mexico. May 17, 2023. <https://emergency.cdc.gov/han/2023/han00491.asp>
7. Organización Mundial de la Salud. Brote de presunta meningitis micótica asociado a intervenciones quirúrgicas con anestesia raquídea – Estados Unidos de América y México. 1 de Junio del 2023. <https://www.who.int/es/emergencias/disease-outbreak-news/item/2023-DON470>
8. Gobierno del Estado de Durango. Conferencia de prensa: Actualización en temas de salud. <https://bit.ly/3VEZBUn>
9. García-Vidal C, Salavert Lletí M. Inmunopatología de las micosis invasivas por hongos filamentosos. *Rev Iberoam Micol* 2014; 31 (4): 219-228. <https://doi.org/10.1016/j.riam.2014.09.001>
10. Batista BG, Chaves MA, Reginatto P, Saraiva OJ, Fuentefria AM. Human fusariosis: An emerging infection that is difficult to treat. *Rev Soc Bras Med Trop* 2020; 53: e20200013. <https://doi.org/10.1590/0037-8682-0013-2020>
11. Abramowsky CR, Quinn D, Bradford WD, Conant NF. Systemic infection by fusarium in a burned child. The emergence of a saprophytic strain. *J Pediatr* 1974; 84: 561- 4.
12. Ahearn DG, Stulting RD. Moulds associated with contaminated ocular and injectable drugs: FDA recalls, epidemiology considerations, drug shortages, and aseptic processing. *Med Mycol* 2018; 56 (4): 389-394. <https://doi.org/10.1093/mmy/myx070>

13. Doghmi N, Meskine A, Benakroute A, Bensghir M, et al. Aseptic meningitis following a bupivacaine spinal anesthesia. *Pan Afr Med J* 2017; 27. <https://doi.org/10.11604/pamj.2017.27.192.9327>
14. Organización Panamericana de la Salud. Nota Técnica: Meningitis de origen desconocido México. <https://www.paho.org/es/documentos/nota-tecnica-meningitis-origen-desconocido-mexico>
15. Pulice C. Número de muertes por brote misterioso de meningitis en México en 35. Reuters. <https://www.reuters.com/business/healthcare-pharmaceuticals/death-toll-mysterious-meningitis-outbreak-mexico-35-2023-02-06/>
16. Schwartz S, Kontoyiannis DP, Harrison T, Ruhnke M. Advances in the diagnosis and treatment of fungal infections of the CNS. *Lancet Neurol* 2018; 17 (4): 362-72. doi: 10.1016/S1474-4422(18)30030-9
17. van Diepeningen AD, Brankovics B, Iltes J, van der Lee TA, Waalwijk C. Diagnosis of *Fusarium* infections: Approaches to identification by the clinical mycology laboratory. *Curr Fungal Infect Rep* 2015; 9 (3): 135-143. doi: 10.1007/s12281-015-0225-2
18. Al-Hatmi AMS, Bonifaz A, Ranque S, Sybren de Hoog G, et al. Current antifungal treatment of fusariosis. *Int J Antimicrob Agents* 2018; 51 (3): 326-332. doi: 10.1016/j.ijantimicag.2017.06.017

AVISO PARA LOS AUTORES

Medicina Interna de México tiene una nueva plataforma de gestión para envío de artículos. En: www.revisionporpares.com/index.php/MIM/login podrá inscribirse en nuestra base de datos administrada por el sistema *Open Journal Systems* (OJS) que ofrece las siguientes ventajas para los autores:

- Subir sus artículos directamente al sistema.
- Conocer, en cualquier momento, el estado de los artículos enviados, es decir, si ya fueron asignados a un revisor, aceptados con o sin cambios, o rechazados.
- Participar en el proceso editorial corrigiendo y modificando sus artículos hasta su aceptación final.