

<https://doi.org/10.24245/mim.v40iAgosto.8615>

## Dispositivos de oclusión de orejuela izquierda como alternativa en la prevención del accidente cerebrovascular en la fibrilación auricular

### Left atrial appendage occlusion devices as an alternative in the prevention of stroke in atrial fibrillation.

Luis Enrique Hernández Badillo,<sup>1</sup> Aldo Cabello Ganem,<sup>2</sup> Fernanda Ramírez Perea,<sup>3</sup> Javier Serrano Román,<sup>2</sup> José Adrián Espejel Guzmán,<sup>4</sup> Nilda Espinola Zavaleta<sup>2</sup>

#### Resumen

**ANTECEDENTES:** La fibrilación auricular es la arritmia más frecuente, con prevalencia del 2% en la población general. Se asocia con riesgo elevado de insuficiencia cardíaca y eventos tromboembólicos, especialmente accidentes cerebrovasculares. En los pacientes con esta arritmia, la orejuela de la aurícula izquierda es el sitio principal de formación de trombos. Uno de los pilares del tratamiento de la fibrilación auricular son los anticoagulantes, pero en los pacientes en quienes están contraindicados, los dispositivos de oclusión de orejuela izquierda son una alternativa para la prevención de accidentes cerebrovasculares. En la actualidad existen diferentes dispositivos de oclusión con varios diseños que se adaptan a la anatomía de la orejuela izquierda de cada paciente.

**CASO CLÍNICO:** Paciente femenina de 96 años, con antecedentes de fibrilación auricular e infarto agudo de miocardio a quien se colocó exitosamente un dispositivo de oclusión transcatóter de la orejuela izquierda.

**CONCLUSIONES:** Los dispositivos de oclusión transcatóter de la orejuela izquierda son una alternativa viable y segura para la prevención de accidentes cerebrovasculares.

**PALABRAS CLAVE:** Fibrilación auricular; anticoagulantes; accidentes cerebrovasculares.

#### Abstract

**BACKGROUND:** Atrial fibrillation is the most frequent arrhythmia with a prevalence of 2% in the general population and is associated with a significantly increased risk of heart failure and thromboembolism, particularly stroke. In these patients, the left atrial appendage is the main site of thrombus formation. A pillar of the management of atrial fibrillation is anticoagulant therapy, but in patients who have absolute contraindications to anticoagulation, left atrial appendage occlusion devices are an alternative to reduce the risk of stroke. There are currently several occlusion devices that have a range of designs that adapt to the anatomy of the left atrial appendage of each patient.

**CLINICAL CASE:** A 96-year-old female patient with a history of atrial fibrillation and acute myocardial infarction in whom a transcatheter left atrial appendage occlusion device was successfully placed.

**CONCLUSIONS:** Left atrial appendage occlusion devices represent a viable and safe alternative for stroke prevention.

**KEYWORDS:** Atrial fibrillation; Anticoagulant; Stroke.

<sup>1</sup> Centro Interdisciplinario de Ciencias de la Salud Unidad Milpa Alta, Instituto Politécnico Nacional, Ciudad de México. Departamento de Cardiología Nuclear, Instituto Nacional de Cardiología Ignacio Chávez, Ciudad de México.

<sup>2</sup> Facultad Mexicana de Medicina, Universidad La Salle, Ciudad de México.

<sup>3</sup> Hospital General de Zona 47 Vicente Guerrero, Instituto Mexicano del Seguro Social, Ciudad de México.

**Recibido:** 13 de febrero 2023

**Aceptado:** 30 de abril 2023

#### Correspondencia

Nilda Gladys Espinola Zavaleta  
niesz2001@hotmail.com

#### Este artículo debe citarse como:

Hernández Badillo LE, Cabello-Ganem A, Ramírez-Perea F, Serrano-Román J, Espejel-Guzmán JA, Espinola-Zavaleta N. Dispositivos de oclusión de orejuela izquierda como alternativa en la prevención del accidente cerebrovascular en la fibrilación auricular. Med Int Méx 2024; 40 (7): 434-444.

## ANTECEDENTES

La fibrilación auricular es la arritmia más frecuente en todo el mundo, con incidencia del 1.5 al 2%.<sup>1</sup> En quienes la padecen es frecuente la formación de trombos, principalmente en la orejuela izquierda hasta en un 90%.<sup>2</sup> Estos trombos pueden causar eventos cardiovasculares adversos mayores, sobre todo accidentes cerebrovasculares; para su prevención lo más común son los anticoagulantes orales. En quienes están contraindicados, la oclusión transcáteter de la orejuela izquierda es un método alternativo con excelentes resultados.<sup>3</sup> El dispositivo Watchman es el único dispositivo percutáneo aprobado por la FDA para la oclusión transcáteter de la orejuela izquierda, cuya finalidad es evitar el estancamiento de sangre y la consecuente formación de trombos en la orejuela izquierda.

Los factores responsables del incremento en la incidencia de la fibrilación auricular son el envejecimiento y las enfermedades crónico-degenerativas: hipertensión arterial sistémica, enfermedad coronaria, insuficiencia cardíaca, diabetes mellitus, obesidad, apnea obstructiva del sueño, hipertiroidismo, alcoholismo y consumo de drogas.<sup>4</sup>

## CASO CLÍNICO

Paciente femenina de 96 años con antecedentes de fibrilación auricular e infarto agudo de miocardio con elevación del segmento ST en la cara inferior en febrero de 2022. Al encontrarse dentro de la ventana de reperfusión, se le practicó una angioplastia percutánea con colocación de stent en la coronaria derecha e indicaron anticoagulantes orales, clopidogrel y ácido acetilsalicílico. Ante el sangrado persistente se decidió colocarle un dispositivo de oclusión transcáteter de la orejuela izquierda.

Para la elección del dispositivo se practicó un ecocardiograma transesofágico de acuerdo con las características morfológicas de la orejuela izquierda (**Figura 1**), y se eligió el dispositivo Amulet. El dispositivo tuvo una colocación exitosa, sin fuga ni otras complicaciones en el ecocardiograma transesofágico (**Figura 2**). Posteriormente, en su seguimiento, no se observaron complicaciones en las estructuras anatómicas ni en el funcionamiento del dispositivo.

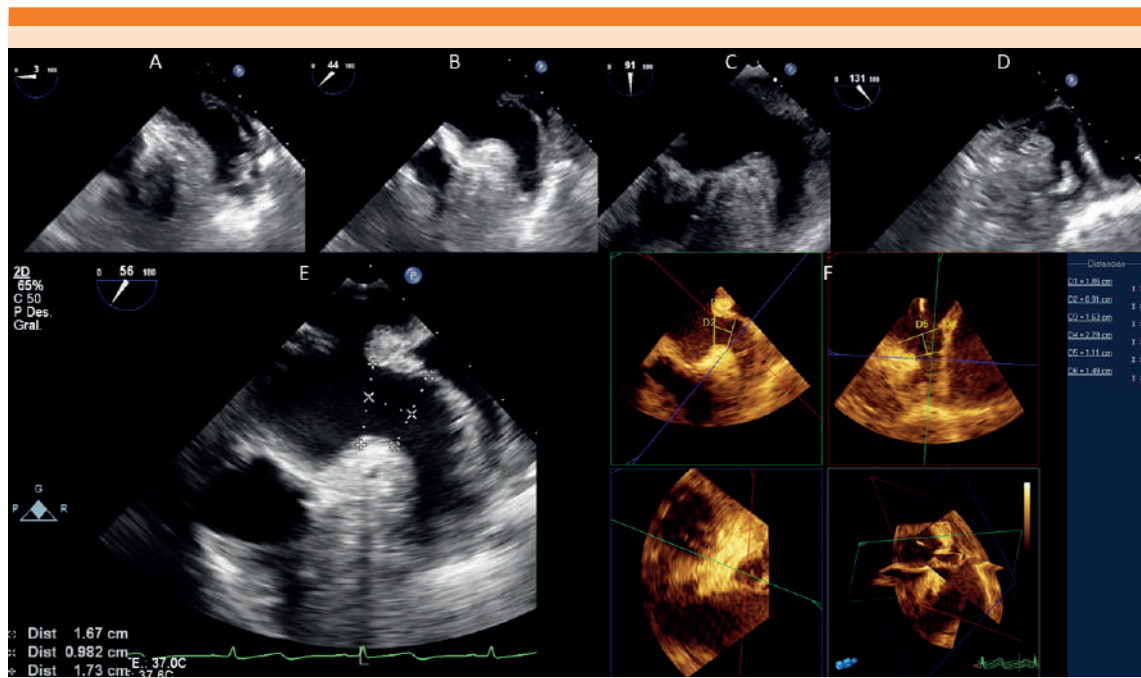
## DISCUSIÓN

### Anatomía de la orejuela izquierda y su relación con la formación de trombos

La orejuela izquierda es un vestigio muscular compuesto por un orificio, un cuello y un cuerpo. En general, tiene un lóbulo en el 20%, 2 lóbulos en el 54%, 3 lóbulos en el 23% y 4 lóbulos en el 3%. Está cubierta por músculos pectíneos en un 85% de la población. Los pacientes con fibrilación auricular permanente tienen una orejuela izquierda más grande y menor cobertura del músculo pectíneo en comparación con los pacientes sin fibrilación auricular, lo que sugiere una remodelación estructural.<sup>2,5</sup>

La orejuela izquierda es el lugar donde se forma la mayor parte de los trombos en pacientes con fibrilación auricular, debido a la disminución de la contractilidad, lo que genera estasis y contribuye al estado de hipercoagulabilidad. Asimismo, su estructura guarda una estrecha relación con el riesgo de accidente cerebrovascular en la fibrilación auricular porque de la orejuela izquierda los trombos pueden entrar a la circulación sistémica.<sup>2</sup>

Se han identificado cuatro tipos morfológicos que se ilustran en el **Cuadro 1**. La morfología en ala de pollo es la más común e implica menor riesgo de trombosis, mientras que la forma de coliflor es la menos común, pero la



**Figura 1.** Ecocardiograma transesofágico 2D y 3D en la valoración de la orejuela izquierda antes del procedimiento de cierre. **A.** Vista a 0°. **B.** 45°. **C.** 90°. **D.** 135°. Se observa una morfología en ala de pollo con 2 lóbulos. **E.** Medición bidimensional. **F.** Medición tridimensional de orejuela izquierda al ligamento de Marshall y medición del ostium de la orejuela izquierda a 10 mm de la primera medición. Estas mediciones se realizan con mayor precisión mediante ecocardiograma transesofágico.

**Cuadro 1.** Anatomía de la orejuela izquierda

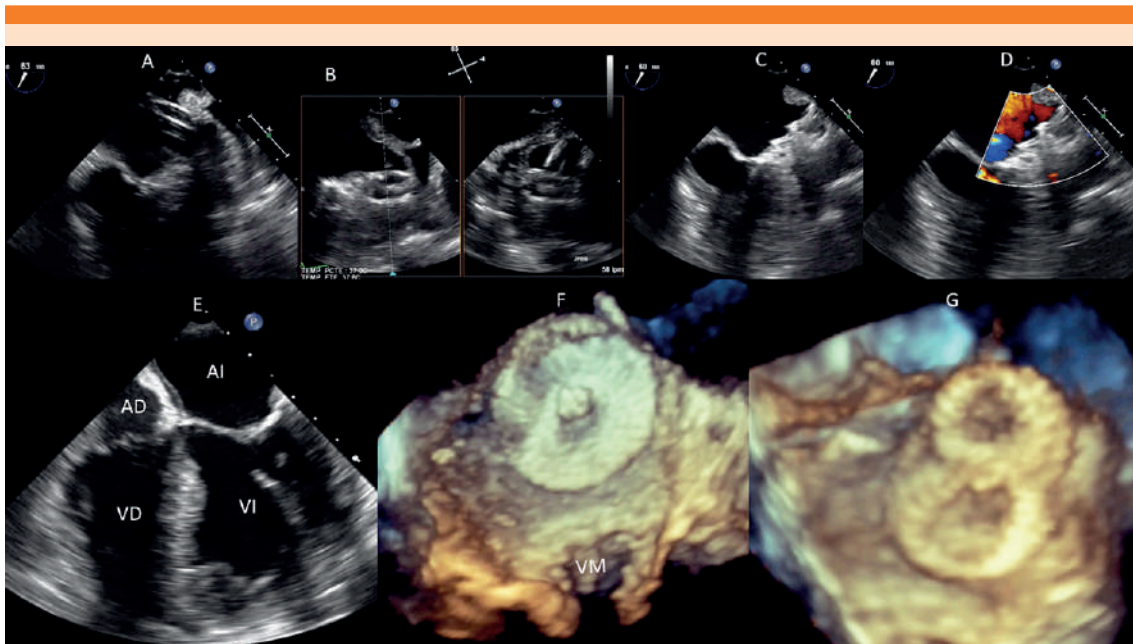
Morfología	Porcentaje de la población
Ala de pollo	48
Cactus	30
Manga de viento	19
Coliflor	3

más trombogénica. La fibrilación auricular se asocia con riesgo cinco veces mayor de sufrir un accidente cerebrovascular y con aumento de la mortalidad por cualquier causa, de ahí la importancia del desarrollo de múltiples opciones terapéuticas.<sup>6</sup>

**Tratamiento anticoagulante**

Durante décadas la anticoagulación con antagonistas de vitamina K ha sido el tratamiento principal para prevenir accidentes cerebrovasculares y otros tromboembolismos sistémicos. En la actualidad se recomiendan los nuevos anticoagulantes orales para la prevención del accidente cerebrovascular en pacientes con fibrilación auricular. Los nuevos anticoagulantes orales no requieren vigilancia estrecha del grado de anticoagulación mediante estudios de laboratorio.

Los antagonistas de vitamina K tienen muchas interacciones farmacológicas, por lo que en pacientes con polifarmacia, situación frecuente en



**Figura 2.** Imágenes de seguimiento del procedimiento de cierre. **A.** Se observa el catéter que se dirige a la orejuela izquierda. **B.** Dispositivo implantado en la orejuela izquierda antes de liberar el catéter. **C.** Dispositivo bien implantado en la orejuela izquierda. **D.** Sin evidencia de fugas peri y transdispositivo con Doppler color. **E.** Seguimiento posprocedimiento: no se observa obstrucción en la válvula mitral. **F y G.** Reconstrucción tridimensional del dispositivo que no genera obstrucción en la válvula mitral y muestra una morfología típica en 8 del dispositivo.

AD: aurícula derecha; AI: aurícula izquierda; VD: ventrículo derecho; VI: ventrículo izquierdo; VM: válvula mitral.

pacientes de edad avanzada, aumentan el riesgo de causar o agravar los efectos adversos.<sup>6</sup> Las contraindicaciones para recibir los anticoagulantes orales se exponen en el **Cuadro 2**.<sup>7,8</sup> En los pacientes con fibrilación auricular, en quienes los anticoagulantes orales no son una opción, las estrategias basadas en los dispositivos para oclusión de la orejuela izquierda están teniendo gran auge.<sup>9</sup>

### Dispositivo Watchman

Aprobado en 2015 por la FDA, se convirtió en el primer dispositivo para oclusión de la orejuela izquierda. Está hecho de una estructura de nitinol autoexpandible, con anclajes de fijación y una

cubierta permeable de fibra de poliéster.<sup>9,10,11</sup> PROTECT AF fue el primer ensayo con distribución al azar para evaluar la eficacia y seguridad del cierre de la orejuela izquierda mediante el uso del dispositivo Watchman comparado con warfarina en pacientes con fibrilación auricular no valvular;<sup>10</sup> se encontró que la oclusión de la orejuela izquierda no fue inferior a la warfarina.<sup>12</sup>

De igual manera, el estudio PREVAIL encontró que la oclusión de la orejuela izquierda no fue inferior a la warfarina después de 7 días del procedimiento.<sup>11</sup> Las complicaciones relacionadas con el procedimiento son escasas: el taponamiento cardíaco, una de las complicaciones más graves del procedimiento, se registró en el 1%.<sup>12</sup>

**Cuadro 2.** Contraindicaciones para recibir antagonistas de vitamina K y nuevos anticoagulantes orales

Contraindicaciones para recibir antagonistas de vitamina K	Contraindicaciones para recibir nuevos anticoagulantes orales
Hipersensibilidad al fármaco Pacientes con amenaza de aborto, eclampsia y preclampsia Antecedente de discrasias sanguíneas Antecedente de malformaciones arteriovenosas Antecedente de hemorragia gastrointestinal que requirió transfusión Enfermedad ulcerosa INR lábil debido a disfunción hepática Pacientes con tendencia a sangrado genitourinario, respiratorio, sistema nervioso central, aneurismas cerebrales y disección aórtica	Hipersensibilidad al fármaco Pacientes con trastornos en la hemostasia (trastorno de Von Willebrand con hemorragias frecuentes, telangiectasias hemorrágicas hereditarias (Osler-Weber-Rendu) Pacientes con mala función renal (ERC III-V, debido al metabolismo desfavorable de los nuevos anticoagulantes orales, pacientes en hemodiálisis o con trasplante renal)

Por último, el estudio EWOLUTION reportó una reducción del riesgo relativo de accidente cerebrovascular del 84% con una tasa del 3.3% de complicaciones graves y mortalidad del 0.7%. Algo particularmente importante de este estudio es que, aunque la mayor parte de los procedimientos de oclusión de la orejuela izquierda los practicaron cardiólogos con menos de 2 años de experiencia con estos dispositivos, el procedimiento fue efectivo en el 98.5% de los casos, con tasa de complicaciones baja y reducción significativa del accidente cerebrovascular.<sup>13,14</sup>

**Watchman FLX**

Se trata de la nueva generación de dispositivos Watchman. Tiene un solo lóbulo que consiste en un armazón metálico autoexpandible de nitinol cubierto por un polietileno tereftalato, que promueve la curación y reparación del endotelio. A diferencia de la versión anterior, la cara proximal es plana, lo que reduce su tamaño y permite su implementación en orejuelas izquierdas pequeñas. Tiene un borde distal redondeado y empotrado para disminuir el riesgo de trombosis del dispositivo y de perforación de la orejuela izquierda. La estabilidad está proporcionada por una doble fila de ganchos de fijación a la orejuela izquierda con la finalidad de limitar el riesgo de embolización del dispositivo o fugas.<sup>15,16</sup>

El estudio PINNACLE FLX, con 400 pacientes tratados con anticoagulantes orales después de la oclusión de la orejuela izquierda, mostró una tasa alta de éxito de los implantes (98.8%), con baja incidencia de complicaciones (0.5%) y cierre completo de la orejuela izquierda a un año del 100%.<sup>17</sup> Entre las principales causas por las que el dispositivo no pudo colocarse destacan: anatomía inadecuada, atribuida a una curvatura vascular excesiva, y anclaje inadecuado.<sup>18</sup> El dispositivo también mejoró la calidad de vida de manera significativa, al reducir el riesgo de padecer un accidente cerebrovascular en los pacientes con contraindicaciones para recibir anticoagulantes orales.<sup>19</sup>

**Otros dispositivos de oclusión**

**Dispositivo LAmbre**

Dispositivo autoexpandible a base de nitinol que comprende un paraguas con ganchos y una cintura central corta, que actúa como una conexión articulada y flexible entre la cubierta y el paraguas, lo que permite que la cubierta se oriente por sí misma en la pared cardiaca.<sup>20</sup> Su principal característica es un sistema especial de estabilización, con ganchos en forma de U que se dirigen a las trabéculas y a los músculos pectíneos de la orejuela izquierda, lo que implica menor riesgo de perforación de la orejuela izquierda.

El dispositivo es ideal para los casos con dificultades anatómicas (lóbulos múltiples, septo restrictivo, orejuela izquierda pequeña, morfología de ala de pollo o doble ala); también es de elección en los pacientes con difícil acceso femoral.<sup>21,22</sup>

### **Dispositivo LARIAT**

Consiste en la ligadura epicárdica percutánea de la orejuela izquierda, aprobado por la FDA para la exclusión de la orejuela izquierda, ya que habitualmente ésta no se ocluye por completo. A diferencia de otros dispositivos para oclusión de la orejuela izquierda, el procedimiento LARIAT requiere un acceso al espacio endovascular y al epicárdico. Se coloca una guía magnética dentro de la orejuela izquierda que permite que la liga epicárdica aproxime sus paredes.<sup>23,24</sup>

El primer estudio clínico reportó una tasa de éxito del 96% sin complicaciones asociadas con el dispositivo. Las complicaciones reportadas fueron por el acceso al espacio epicárdico (pericarditis severa y derrame pericárdico), lo que demuestra que es una opción viable para la prevención del accidente cerebrovascular.<sup>23</sup> Se estudiaron 712 pacientes en los que se practicó el procedimiento LARIAT en quienes se confirmó una mejoría significativa del procedimiento, con disminución de las complicaciones al momento del acceso pericárdico con una aguja de micro-punción.

Asimismo, la administración de colchicina redujo la incidencia de pericarditis, derrames pericárdicos y pleurales del 8.4 al 1.6%. La tasa global de complicaciones disminuyó del 10.1 al 2.2% con éxito superior al 95% y mortalidad debida al procedimiento del 0.14%.<sup>23</sup> Las complicaciones inmediatas fueron dolor torácico por pericarditis persistente en el 2.4% y derrame pericárdico en el 5%.<sup>25</sup>

### **Dispositivo LARIAT +**

A diferencia del dispositivo de primera generación, éste tiene una trampa de mayor diámetro, 45 vs 40 mm, lo que permite la exclusión de orejuela izquierda de mayor tamaño. Asimismo, tiene un marcador L de platino-iridio que permite corroborar la orientación del dispositivo por fluoroscopia y evitar fugas por una colocación inadecuada. También cuenta con una trenza de alambre de acero inoxidable en el eje del catéter que da una mejor capacidad de torsión.<sup>23,26</sup>

El estudio reportó una oclusión en el 100% en el periodo inmediato posterior al procedimiento y los ecocardiogramas transesofágicos a los 30 y 90 días encontraron oclusión completa en el 96 y 92%; de manera importante no se reportaron fugas de más de 5 mm que deben tratarse con otro procedimiento percutáneo, anticoagulantes orales o ambos.<sup>26</sup>

### **Dispositivos Amplatzer**

En todo el mundo los dispositivos Amplatzer para oclusión de la orejuela izquierda (Cardiac Plug y Amulet) son los segundos más usados después de los dispositivos Watchman. El dispositivo Amplatzer Cardiac Plug recibió aprobación en Europa en 2008. Éste es de menor tamaño que el dispositivo Watchman de primera generación, lo que permite su uso en una orejuela izquierda pequeña. El estudio que evaluó su seguridad y efectividad reportó una tasa de éxito del 98.2% para la colocación del dispositivo, mortalidad global del 4.2%, tasa anual de tromboembolias sistémicas del 2.3%, incidencia de sangrados significativos en el 1.5%, sin muertes asociadas con el dispositivo.

También se observó que los pacientes con oclusión de la orejuela izquierda y monoterapia de ácido acetilsalicílico o sin antiplaquetarios tuvieron menos accidentes cerebrovasculares y

sangrados.<sup>27</sup> La segunda generación de dispositivos para oclusión de la orejuela izquierda es el Amplatzer Amulet, que tiene un lóbulo más amplio para la orejuela izquierda de mayor calibre y más ganchos estabilizadores (10 pares) para disminuir la tasa de fugas. Su estudio aprobatorio fue multicéntrico y de 1088 pacientes, con tasa de éxito del procedimiento alta (99%) y porcentaje de complicaciones severas del 3.2%.<sup>28</sup>

El ensayo Amulet IDE asignó al azar a 1878 pacientes con oclusión de la orejuela izquierda la indicación del dispositivo Amulet o Watchman. Las tasas de accidente cerebrovascular fueron iguales entre ambos dispositivos (2.8%), así como los sangrados graves y la mortalidad global, pero las complicaciones asociadas con el procedimiento fueron más frecuentes con el dispositivo Amulet (4.5 vs 2.5%) que incluyeron tasas más altas de derrame pericárdico y embolización del dispositivo.<sup>29</sup>

#### **Dispositivo WaveCrest**

Consiste en un diseño de lóbulo único y con marco de nitinol, diseñado para una fijación más proximal. Está cubierto por una capa de poliuretano de la cara en contacto con la orejuela izquierda, que promueve la endotelización y la estabilidad del dispositivo. La cara en contacto con la aurícula izquierda tiene una capa de politetrafluoroetileno, con la finalidad de evitar la trombosis del dispositivo. A diferencia de los otros dispositivos, no tiene fuerza radial para ayudar a la estabilidad, por lo que cuenta con 20 ganchos de fijación para anclarlo a la orejuela izquierda. La longitud del dispositivo es menor a 10 mm, lo que lo hace atractivo para las orejuelas izquierdas de menor tamaño.<sup>15,19</sup>

El **Cuadro 3** muestra el tamaño y diseños de los principales dispositivos de oclusión de la orejuela izquierda.

#### **Utilidad de la ecocardiografía para la implantación del dispositivo**

El ecocardiograma transesofágico es de gran utilidad para la selección de pacientes aptos para el procedimiento y para el monitoreo durante y después del mismo. Previo a la implantación del dispositivo, se usa para la exclusión de trombos en la orejuela izquierda y la evaluación de la anatomía, para determinar el tipo y tamaño adecuado del dispositivo. En este estudio se visualiza la orejuela izquierda en planos, los más comunes son los ángulos de 0, 45, 90 y 135°; con estas vistas es posible determinar las dimensiones (anchura de aterrizaje y profundidad) de la orejuela izquierda que son relevantes para la elección del dispositivo de oclusión. El **Cuadro 4** describe las dimensiones para los diferentes dispositivos.

El ecocardiograma transesofágico de vigilancia permite confirmar la oclusión de la orejuela izquierda adecuada, ya sea por la ausencia de fugas o de un trombo relacionado con el dispositivo; este último es una indicación para seguir con el anticoagulante oral. Las fugas pueden cerrarse en un procedimiento transcatóter de oclusión de la orejuela izquierda “repetido” con tapones vasculares, espirales o dispositivos oclusores del tabique.<sup>15</sup>

#### **Utilidad de la tomografía computada para la implantación del dispositivo**

La tomografía computada es una herramienta útil para obtener medidas precisas de la orejuela izquierda, así como su tamaño, morfología y orientación. Asimismo, permite valorar la existencia de trombos en la orejuela izquierda mediante tomografía computada multicorte como alternativa al ecocardiograma transesofágico.<sup>30,31</sup> El uso de mediciones cuantitativas, como las unidades Hounsfield (HU), mejora la detección de trombos; con un valor de corte

**Cuadro 3.** Dispositivos de oclusión de la orejuela izquierda

Dispositivo	Tamaño (mm)	Diseño
Watchman	21, 24, 27, 30, 33	Lóbulo único
Watchman FLX	20, 24, 27, 31, 35	
LARIAT	40, 45	Sutura no absorbible
LARIAT +	45	
LAmbre	16, 18, 22, 24, 26, 28, 30, 32, 34, 36	Lóbulo distal y disco proximal
Amulet	16, 18, 20, 22, 25, 28, 31, 34	
WaveCrest	22, 27, 32	Lóbulo único

**Cuadro 4.** Dimensiones de la orejuela izquierda para colocación de dispositivo

Dispositivo	Ancho de zona de aterrizaje (mm)	Profundidad
Watchman	17-31	Mayor o igual de la zona de anchura
Watchman FLX	15-32	Mitad del tamaño del dispositivo
Amulet	11-31	12-15 mm
WaveCrest	15-29	> 10 mm
LAmbre	11-28	> 10 mm
LARIAT	Sutura no absorbible	< 70 mm

de 119 HU la sensibilidad es del 88%, especificidad del 88% y valor predictivo positivo del 85%.<sup>32</sup> Se recomienda recetar anticoagulantes orales por lo menos tres semanas antes de la intervención en casos en los que se detectan trombos.<sup>32</sup> La tomografía computada multicorte también permite la medición de los diámetros y anatomía de la orejuela izquierda para escoger el dispositivo adecuado.

### Complicaciones y manejo posintervención

Para la mayoría de los pacientes se recomienda administrar anticoagulantes orales (warfarina con un INR objetivo de 2 a 3 o nuevos anticoagulantes orales) además de aspirina durante 45 días, seguidos de una dosis diaria de clopidogrel más aspirina durante seis meses; posteriormente se continúa con una dosis diaria de aspirina sola indefinidamente, usando como guía el estudio PROTECT AF.<sup>33</sup> En pacientes con contraindicaciones

absolutas para recibir anticoagulantes orales se prescribe terapia antiplaquetaria doble (aspirina más clopidogrel) durante seis meses después del procedimiento, como en el estudio ASAP, o durante uno a tres meses en pacientes con alto riesgo de sangrado.<sup>34</sup>

Se recomienda practicar ecocardiograma transesofágico al mes y seis meses después de la intervención para buscar las complicaciones principales de la oclusión de la orejuela izquierda: trombosis del dispositivo, derrame pericárdico y fuga.<sup>34</sup> La trombosis del dispositivo no es frecuente (3.7% en oclusión de la orejuela izquierda con Watchman), pero cuando coexiste se asocia con una tasa más alta de accidente cerebrovascular y embolia sistémica.<sup>35</sup> El tratamiento inicial de trombosis del dispositivo es médico; se prescriben antagonistas de vitamina K durante 8 a 12 semanas (INR 2-3, si el objetivo es INR 2.5-3.5

debe considerarse agregar aspirina), nuevos anticoagulantes orales durante 8 a 12 semanas (apixabán o rivaroxabán, estudios limitados por lo que puede considerarse agregar aspirina) o heparina de bajo peso molecular durante 3 a 4 semanas (especialmente en casos de trombos mayores de 10 mm).<sup>26,36,37,38</sup>

En caso de que falle el tratamiento médico, embolizaciones recurrentes o trombos mayores de 15 mm, deberá considerarse la escisión quirúrgica del dispositivo y trombo.<sup>39</sup>

Aún no está claro a partir de qué tamaño de fuga peridispositivo debe iniciarse tratamiento adicional.<sup>40</sup> Anteriormente se pensaba que una fuga peridispositivo menor de 5 mm tenía poca importancia clínica, mientras que una fuga de 5 mm o más era una indicación para continuar la anticoagulación oral, un procedimiento endovascular adicional para cerrar la fuga residual, o ambos (por ejemplo, con otro dispositivo para oclusión de la orejuela izquierda o coils). Sin embargo, el análisis reciente del *National Cardiovascular Data Registry LAAO Registry* reportó mayor incidencia de tromboembolismos y sangrado incluso con fugas pequeñas (0-5 mm),<sup>40</sup> aunque no hubo diferencias estadísticamente significativas en los eventos adversos entre los pacientes con fugas grandes ( $\geq 5$  mm), fugas pequeñas y sin fugas.<sup>41</sup>

## CONCLUSIONES

La fibrilación auricular representa un reto por la gran incidencia y el incremento que ha tenido en los últimos años en la población, sin dejar de lado el riesgo que implica de un accidente cerebrovascular. Los dispositivos de oclusión de la orejuela izquierda representan una alternativa viable y segura para la prevención de accidentes cerebrovasculares, esto apoyado en ensayos que reportan tasas altas de éxito, con mortalidad y complicaciones graves bajas. Los pacientes que

más se benefician de los dispositivos de oclusión de la orejuela izquierda son: los no aptos para la anticoagulación oral a largo plazo, por tener contraindicaciones por riesgo de sangrado, o con polifarmacia por las reacciones adversas entre los medicamentos. Además de repercutir en la mejoría de la calidad de vida. Desde el punto de vista económico es una opción rentable de ahorro para la prevención del accidente cerebrovascular.

## Agradecimientos

A la Dra. Nilda Gladis Espinola Zavaleta, perteneciente al Instituto Nacional de Cardiología Ignacio Chávez.

## REFERENCIAS

1. Gómez-Doblas JJ, López-Garrido MA, Esteve-Ruiz I, Barón-Esquivas G. Epidemiología de la fibrilación auricular. *Rev Esp Cardiol* 2016; 16: 2-7. DOI: [https://doi.org/10.1016/S1131-3587\(12\)70045-6](https://doi.org/10.1016/S1131-3587(12)70045-6)
2. Magdi M, Renjithal SLM, Mubasher M, Mostafa MR, et al. The WATCHMAN device and post-implantation anticoagulation management. A review of key studies and the risk of device-related thrombosis. *Am J Cardiovasc Dis* 2021; 11 (6): 714-22.
3. Price MJ, Slotwiner D, Du C, Freeman JV, et al. Clinical outcomes at 1 year following transcatheter left atrial appendage occlusion in the United States. *JACC Cardiovasc Interv* 2022; 15 (7): 741-50. doi: 10.1016/j.jcin.2022.02.009
4. Chung MK, Refaat M, Shen WK, Kutryfa V, et al. Atrial fibrillation. *J Am Coll Cardiol* 2020; 75 (14): 1689-713. doi: 10.1016/j.jacc.2020.02.025
5. Rashid HN, Layland J. Modification of the left atrial appendage and its role in stroke risk reduction with non-valvular atrial fibrillation. *Int J Cardiol Heart Vasc* 2021; 32: 100688. doi: 10.1016/j.ijcha.2020.100688
6. Sommerauer C, Schlender L, Krause M, Weißbach S, et al. Effectiveness and safety of vitamin K antagonists and new anticoagulants in the prevention of thromboembolism in atrial fibrillation in older adults – a systematic review of reviews and the development of recommendations to reduce inappropriate prescribing. *BMC Geriatr* 2017; 17 (S1): 223. doi: 10.1186/s12877-017-0573-6
7. Majule DN, Jing C, Rutahole WM, Shonyela FS. The efficacy and safety of the WATCHMAN device in LAA occlusion in patients with non-valvular atrial fibrillation contraindicated to oral anticoagulation: A focused review. *Ann Thorac*

- Cardiovasc Surg 2018; 24 (6): 271-8. doi: 10.5761/atcs.ra.18-00014
8. Ellis CR, Jackson GG. When to refer patients for left atrial appendage closure. *Card Electrophysiol Clin* 2020; 12 (1): 29-37. doi: 10.1016/j.ccep.2019.11.005
  9. Morino Y, Nakajima Y. Structural heart intervention for prevention of embolic and hemorrhagic stroke: The new field of neurocardiology. *J Cardiol* 2020; 76 (3): 227-35. <https://doi.org/10.1016/j.jjcc.2020.04.007>
  10. Pacha HM, Al-khadra Y, Soud M, Darmoch F, Pacha AM, Alraies MC. Percutaneous devices for left atrial appendage occlusion: A contemporary review. *World J Cardiol* 2019; 11 (2): 57-70. <https://doi.org/10.1016/j.jjcc.2020.04.007>
  11. Mostafa MR, Magdi M, Al-abdouh A, Abusnina W, et al. A systematic review and meta-analysis of the impact of the left atrial appendage closure on left atrial function. *Clin Cardiol* 2022; 45 (6): 614-21. doi: 10.1002/clc.23824
  12. De J Ramos Ramirez M, Young B, Harjai K, Mascarenhas V, Vijayaraman P. Left atrial appendage occlusion: 2016. *J Intervent Cardiol* 2017; 30 (5): 448-56.
  13. Fernández A, Rodríguez A, Sénior JM, Aldana V, Borja H. Seguridad y eficacia a corto plazo del cierre de orejuela izquierda con dispositivo WATCHMAN® en fibrilación auricular no valvular en pacientes con alto riesgo de sangrado. *Rev Colomb Cardiol* 2017; 24 (4): 369-75. DOI: 10.1016/j.rccar.2016.10.048
  14. Boersma LV, Ince H, Kische S, Pokushalov E, et al. Efficacy and safety of left atrial appendage closure with WATCHMAN in patients with or without contraindication to oral anticoagulation: 1-Year follow-up outcome data of the EWOLUTION trial. *Heart Rhythm* 2017; 14 (9): 1302-8. doi: 10.1016/j.hrthm.2017.05.038
  15. Gianni C, Della Rocca DG, Natale A, Horton RP. Interventional treatment for stroke prevention. *Korean Circ J* 2021; 51 (1): 1. doi: 10.4070/kcj.2020.0416
  16. Grygier M, Olasińska-Wiśniewska A, Araszkiwicz A, Trojnarowska O, et al. The Watchman FLX – a new device for left atrial appendage occlusion – design, potential benefits and first clinical experience. *Adv Interv Cardiol* 2017; 1: 62-6. doi: 10.5114/aic.2017.66188
  17. Cruz-González I, Trejo-Velasco B. Percutaneous left atrial appendage occlusion in the current practice. *Kardiol Pol*. 2021; 79 (3): 255-68. doi: 10.33963/KP.15864
  18. Kar S, Doshi SK, Sadhu A, Horton R, et al. Primary outcome evaluation of a next-generation left atrial appendage closure device: Results from the PINNACLE FLX trial. *Circulation* 2021; 143 (18): 1754-62. <https://doi.org/10.1161/CIRCULATIONAHA.120.050117>
  19. Sharma SP, Park P, Lakkireddy D. Left atrial appendages occlusion: current status and prospective. *Korean Circ J* 2018; 48 (8): 692. doi: 10.4070/kcj.2018.0231
  20. Schnupp S, Ajmi I, Brachmann J, Mahnkopf C. Lifetech LAmbre: a new promising and novel device in the interventional stroke prevention. *Future Cardiol* 2019; 15 (6): 405-10. doi: 10.2217/fca-2019-0040
  21. Wang G, Kong B, Liu Y, Huang H. Long-term safety and efficacy of percutaneous left atrial appendage closure with the LAmbre device. *J Intervent Cardiol* 2020; 2020: 1-6. doi: 10.1155/2020/6613683
  22. Chen S, Chun KRJ, Bordignon S, Weise FK, et al. Left atrial appendage occlusion using LAmbre Amulet and Watchman in atrial fibrillation. *J Cardiol* 2019; 73 (4): 299-306. doi: 10.1016/j.jjcc.2018.10.010
  23. Musat D. LARIAT Trial Updates. *J Atr Fibrillation* 2018; 11 (1): 1806. doi: 10.4022/jafib.1806
  24. Altszuler D, Vainrib AF, Bamira DG, Benenstein RJ, et al. Left atrial occlusion device implantation: The role of the echocardiographer. *Curr Cardiol Rep* 2019; 21 (7): 66. doi: 10.1007/s11886-019-1151-7
  25. Vainrib AF, Bamira DG, Saric M. Percutaneous left atrial appendage closure devices. *Curr Cardiovasc Imaging Rep* 2017; 10 (12): 40. <https://doi.org/10.1007/s12410-017-9437-x>
  26. Tilz RR, Fink T, Bartus K, Wong T, et al. A collective European experience with left atrial appendage suture ligation using the LARIAT+ device. *EP Eur* 2020; 22 (6): 924-31. doi: 10.1093/europace/euaa004
  27. Antonio-Villa NE, Espínola-Zavaleta N, Carvajal-Juárez I, Flores-García AN, Alexanderson-Rosas E. Comorbid conditions in individuals assessed by SPECT: Study of a reference cardiology center in Mexico City. *J Nucl Cardiol* 2019; 26 (5): 1617-24. <https://doi.org/10.1007/s12350-019-01737-5>
  28. Glikson M, Wolff R, Hindricks G, Mandrola Jet al. EHRA/EAPCI expert consensus statement on catheter-based left atrial appendage occlusion – an update. *EuroIntervention* 2020; 15 (13): 1133-80.
  29. Lakkireddy D, Thaler D, Ellis CR, Swarup V, et al. Amplatzer amulet left atrial appendage occluder versus watchman device for stroke prophylaxis (amulet IDE): A randomized, controlled trial. *Circulation* 2021; 144 (19): 1543-52. <https://doi.org/10.1161/CIRCULATIONAHA.121.057063>
  30. Tzikas A, Shakir S, Gafoor S, Omran H, et al. Left atrial appendage occlusion for stroke prevention in atrial fibrillation: multicentre experience with the AMPLATZER Cardiac Plug. *EuroIntervention* 2016; 11 (10): 1170-9.
  31. Asami M, the OCEAN-SHD Investigators. Computed tomography measurement for left atrial appendage closure. *Cardiovasc Interv Ther* 2022; 37 (3): 440-9. doi: 10.1007/s12928-022-00852-4
  32. Kirchhof P, Benussi S, Kotecha D, Ahlsson A, et al. 2016 ESC Guidelines for the management of atrial fibrillation developed in collaboration with EACTS. *Europace* 2016; 18 (11): 1609-78. <https://doi.org/10.1093/eurheartj/ehw210>
  33. Alli O, Doshi S, Kar S, Reddy V, et al. Quality of life assessment in the randomized PROTECT AF (percutaneous closure of the left atrial appendage versus warfarin therapy for prevention of stroke in patients with atrial fibrillation)

- trial of patients at risk for stroke with nonvalvular atrial fibrillation. *J Am Coll Cardiol* 2013; 61 (17): 1790-8. doi: 10.1016/j.jacc.2013.01.061
34. Reddy VY, Möbius-Winkler S, Miller MA, Neuzil P, et al. Left atrial appendage closure with the Watchman device in patients with a contraindication for oral anticoagulation. *J Am Coll Cardiol* 2013; 61 (25): 2551-6. doi: 10.1016/j.jacc.2013.03.035
  35. Dukkipati SR, Kar S, Holmes DR, Doshi SK, et al. Device-related thrombus after left atrial appendage closure: incidence, predictors, and outcomes. *Circulation* 2018; 138 (9): 874-85. doi: 10.1161/CIRCULATIONAHA.118.035090
  36. Saw J, Nielsen-Kudsk JE, Bergmann M, Daniels MJ, et al. Antithrombotic therapy and device-related thrombosis following endovascular left atrial appendage closure. *JACC Cardiovasc Interv* 2019; 12 (11): 1067-76. doi: 10.1016/j.jcin.2018.11.001
  37. Ciconte G, Conti M, Baldi M, Saviano M, et al. Thrombosis on a left atrial appendage occluder device: the double-edged sword of stroke prevention strategies in atrial fibrillation. *J Cardiovasc Med* 2017; 18 (11): 920-1. DOI: 10.2459/JCM.0000000000000570
  38. Lempereur M, Aminian A, Freixa X, Gafoor S, et al. Device-associated thrombus formation after left atrial appendage occlusion: A systematic review of events reported with the Watchman, the Amplatzer Cardiac Plug and the Amulet. *Catheter Cardiovasc Interv* 2017; 90 (5): E111-21. doi: 10.1002/ccd.26903
  39. Lammers J, Elenbaas T, Meijer A. Thrombus formation on an Amplatzer closure device after left atrial appendage closure. *Eur Heart J* 2013; 34 (10): 741-741. doi: 10.1093/eurheartj/ehs437
  40. Gabriels JK, Liu CF. Peri-device leak after left atrial appendage occlusion: Minding the gap. *J Am Coll Cardiol* 2022; 8 (6): 779-81.
  41. Alkhouli M, Du C, Killu A, Simard T, et al. Clinical Impact of Residual Leaks Following Left Atrial Appendage Occlusion. *JACC Clin Electrophysiol*. 2022; 8 (6): 766-78. doi: 10.1016/j.jacep.2022.03.001

### AVISO PARA LOS AUTORES

*Medicina Interna de México* tiene una nueva plataforma de gestión para envío de artículos. En: [www.revisionporpares.com/index.php/MIM/login](http://www.revisionporpares.com/index.php/MIM/login) podrá inscribirse en nuestra base de datos administrada por el sistema *Open Journal Systems* (OJS) que ofrece las siguientes ventajas para los autores:

- Subir sus artículos directamente al sistema.
- Conocer, en cualquier momento, el estado de los artículos enviados, es decir, si ya fueron asignados a un revisor, aceptados con o sin cambios, o rechazados.
- Participar en el proceso editorial corrigiendo y modificando sus artículos hasta su aceptación final.