

Miocardopatía periparto asociada con tromboembolia pulmonar: un caso infrecuente

Peripartum cardiomyopathy associated with pulmonary embolism: an infrequent case.

César Enrique Garnica Camacho,¹ Karen Andrea Castillo Gómez,³ Jazmín Chong Trinidad,² Juan Vallejo Torres,¹ Miguel Hernández Flores,¹ José Israel Gómez Ramírez,¹ Víctor Daniel Iturralde Arellano¹

Resumen

ANTECEDENTES: Las enfermedades cardiovasculares repercuten, en gran medida, en la calidad de vida de la población general. Una de las poblaciones más vulnerables a estas afecciones son las mujeres embarazadas. Esto se debe a que los cambios fisiológicos propios del embarazo generan un estrés hemodinámico que pone en riesgo la integridad de la madre y del feto, que predispone a enfermedades como miocardopatía o tromboembolismo.

CASO CLÍNICO: Paciente femenina de 23 años con antecedente de dos embarazos (un aborto y una cesárea). Hacía 7 días fue dada de alta del hospital después de tener una cesárea sin eventualidades. Dos días después de la cirugía manifestó disnea, tos y dolor torácico. En un periodo de 5 días los síntomas se exacerbaron y fue readmitida al hospital. Se ingresó a la unidad de cuidados intensivos donde recibió tratamiento para la insuficiencia cardíaca aguda. El ecocardiograma y la angiotomografía de tórax concluyeron el diagnóstico de insuficiencia cardíaca con fracción de eyección reducida y tromboembolia pulmonar.

CONCLUSIONES: La coexistencia de miocardopatía periparto y tromboembolia pulmonar es poco frecuente. Su identificación oportuna mejora la evolución de estas pacientes, debido a que confundirlas o solo identificar una puede ensombrecer el pronóstico.

PALABRAS CLAVE: Cardiomiopatías; embolia pulmonar; complicaciones del embarazo; insuficiencia cardíaca; tromboembolia.

Abstract

BACKGROUND: Cardiovascular diseases strongly impact the quality of life of general population. One of the most vulnerable populations to these entities are pregnant women because the physiological changes typical of pregnancy generate hemodynamic stress that puts at risk the integrity of the mother and the product, predisposing to diseases such as cardiomyopathy or thromboembolism.

CLINICAL CASE: A 23-year-old female patient with a history of 2 pregnancies (one abortion and one cesarean section). Seven days early she was discharged from the hospital, after having a cesarean section without eventualities. Two days after her surgery, she developed dyspnea, cough, and chest pain. Over a period of 5 days her symptoms worsened and she was readmitted to hospital. She was admitted to the intensive care unit, treated for acute heart failure. The echocardiogram and chest angiotomography concluded heart failure with reduced ejection fraction and pulmonary thromboembolism.

CONCLUSIONS: The coexistence of peripartum cardiomyopathy and pulmonary thromboembolism is rare. Timely identification will improve the evolution of these patients, since confusing them or identifying only one can worsen their prognosis.

KEYWORDS: Myocardiopathies; Pulmonary embolism; Pregnancy complications; Heart failure; Thromboembolism.

¹ Unidad de Cuidados Intensivos.

² Servicio de Medicina Interna.

Hospital General de Zona-Medicina Familiar 1, Instituto Mexicano del Seguro Social, La Paz, Baja California Sur, México.

³ Unidad de Cuidados Intensivos, Hospital General de La Paz, Instituto de Seguridad y Servicios Sociales de los Trabajadores del Estado, La Paz, Baja California Sur, México.

Recibido: 14 de marzo 2023

Aceptado: 30 de abril 2023

Correspondencia

César Enrique Garnica Camacho
cesargarnica.mi@hotmail.com

Este artículo debe citarse como:

Garnica-Camacho CE, Castillo-Gómez KA, Chong-Trinidad J, Vallejo-Torres J, Hernández-Flores M, Gómez-Ramírez JI, Iturralde-Arellano VD. Miocardopatía periparto asociada con tromboembolia pulmonar: un caso infrecuente. Med Int Méx 2024; 40 (7): 452-457.

ANTECEDENTES

Las enfermedades cardiovasculares tienen gran repercusión en el pronóstico de las pacientes embarazadas. Los cambios fisiológicos que suceden durante el embarazo significan un estrés al sistema cardiovascular que pone a la mujer embarazada en alto riesgo de complicaciones catastróficas.

Las complicaciones más comunes son: tromboembolia pulmonar, disección aórtica, infarto agudo de miocardio o miocardiopatía periparto. El diagnóstico de estas afecciones es un reto debido a que comúnmente se pasan por alto y algunos de los síntomas comunes del propio embarazo suelen confundirse con estas enfermedades.¹

El objetivo de este artículo es comunicar el caso de una mujer joven que, en el puerperio mediato, requirió rehospitalización debido a disnea y dolor torácico a fin de mostrar en qué momento sospechar y cómo tratar ambas manifestaciones en una paciente puérpera.

CASO CLÍNICO

Paciente de 23 años, con antecedente de dos embarazos, que acudió al servicio de Urgencias por disnea que evolucionó a mínimos esfuerzos asociada con dolor torácico, 10 días después del puerperio quirúrgico (macrosomía).

Antecedentes generales: epilepsia diagnosticada en 2014, tratada con levetiracetam y suspendida por última crisis en 2017. Hacía 2 años se le diagnosticó hipertensión arterial; sin embargo, no tuvo tratamiento ni seguimiento.

Antecedentes ginecoobstétricos: dos embarazos, un aborto hacía dos años a las 10 semanas de gestación que requirió legrado y una cesárea que se complicó con múltiples infecciones de vías urinarias, amenaza de aborto a las 10 semanas de gestación e hipertensión arterial, tratada con

metildopa. A las 38 semanas de gestación se decidió interrumpir el embarazo por macrosomía y, al no haber complicaciones, la paciente fue dada de alta 24 horas después.

Inició su padecimiento dos días después de la cesárea (puerperio mediato) con disnea de medianos esfuerzos que evolucionó hasta ser en reposo, acompañada de tos con expectoración asalmonada y dolor torácico inespecífico, por lo que decidió acudir al hospital el día 5 después del inicio de los síntomas.

A su ingreso a la unidad de Urgencias la tensión arterial fue de 140/80 mmHg, frecuencia cardíaca de 132 latidos por minuto y frecuencia respiratoria de 24 por minuto. Se auscultaron estertores crepitantes generalizados, ruidos cardíacos aumentados en tono y en galope, además de edema de miembros inferiores ++. En el electrocardiograma de 12 derivaciones solo se observó taquicardia sinusal. La radiografía de tórax demostró cardiomegalia y patrón de redistribución de flujo. **Figura 1**

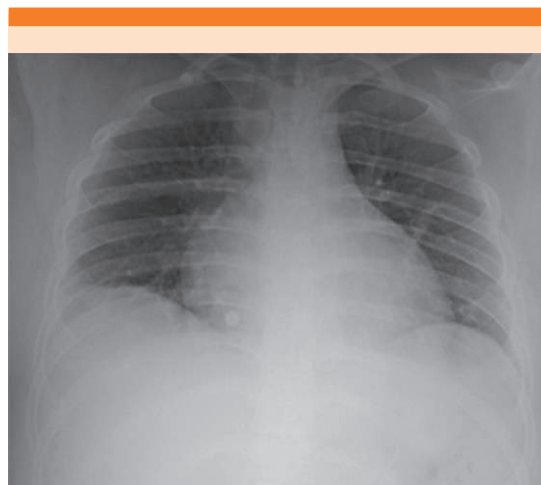

Figura 1. Radiografía de tórax que muestra aumento de ambas cavidades cardíacas (cardiomegalia) y un patrón de redistribución vascular.

Ante la sospecha de insuficiencia cardiaca aguda ingresó a la unidad de cuidados intensivos, donde se trató con diurético de asa, nitratos, restricción hídrica y oxígeno complementario con puntas nasales. En los exámenes de laboratorio destacó: BNP 3981 µg/mL y dímero D 1.5 µg/mL. La angiotomografía evidenció defecto de llenado en la arteria lobar media pulmonar derecha y arterias segmentarias inferiores izquierdas, por lo que se concluyó el diagnóstico de tromboembolia pulmonar de riesgo intermedio alto. **Figura 2**

El ecocardiograma transtorácico reportó ventrículo izquierdo dilatado, con fracción de eyección del 40%, aurícula izquierda ligeramente dilatada, insuficiencia mitral moderada, cavidades derechas sin alteraciones estructurales con función sistólica conservada (TAPSE 23 mm) e hipocinesia global. **Figura 3**

El tratamiento se complementó con anticoagulación de bajo peso molecular y, posteriormente, rivaroxabán. Después de dos días en la unidad de cuidados intensivos y cuatro más en piso de Medicina Interna, se dio de alta por mejoría clínica.

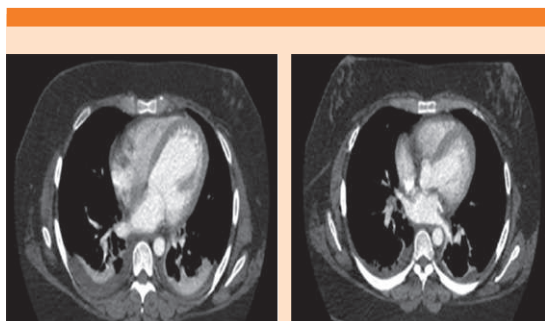


Figura 2. Angiotomografía de tórax que evidencia la cardiomegalia y la oclusión parcial de la arteria lobar media pulmonar derecha y segmentarias izquierdas, además de derrame pleural bilateral.

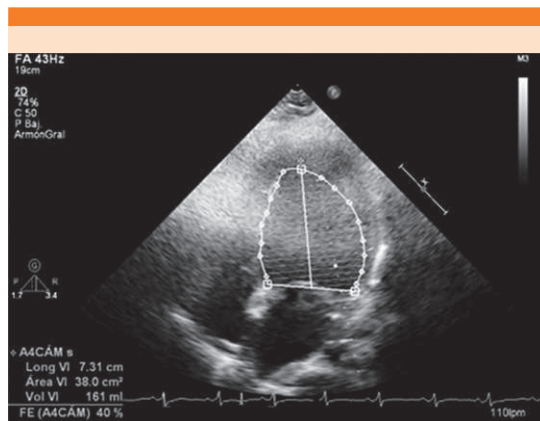


Figura 3. Ecocardiograma transtorácico en ventana apical de cuatro cámaras que muestra la fracción de eyección del ventrículo izquierdo del 40%.

DISCUSIÓN

Las enfermedades cardiovasculares son causas potenciales de muerte materna, que corresponden al 6.9%.^{1,2}

Los cambios fisiológicos del embarazo propician un estado de estrés global, con gran repercusión en el sistema cardiovascular. Estos cambios predisponen a complicaciones, como tromboembolia pulmonar o cardiomiopatía periparto. La primera tiene una frecuencia de 4.7 casos por 10,000 nacimientos y la segunda de 1 por cada 4000-20,000 nacimientos;^{3,4} sin embargo, puesto que la coexistencia de ambas enfermedades es menos frecuente,⁵ se decidió comunicar este caso.

La miocardiopatía periparto es una insuficiencia cardiaca aguda asociada con el embarazo y el puerperio, que consiste en disfunción sistólica del ventrículo izquierdo con FEVI < 45%, sin identificación de otra causa.⁶ Es una de las principales causas de muerte materna. Su causa es escasamente comprendida. Se atribuye a la inducción hormonal de la prolactina y sus

metabolitos en la angiogénesis, lo que ocasiona efectos vasculotóxicos y estrés oxidativo. Los factores de riesgo más comunes son: preeclampsia, eclampsia, hipertensión arterial y edad materna.^{6,7,8}

El diagnóstico inicial es clínico, se comporta como un cuadro típico de insuficiencia cardiaca aguda; es decir, con disnea de esfuerzo, ortopnea, edema periférico, tos productiva y dolor torácico.⁶

El ecocardiograma diagnostica la miocardiopatía periparto con los siguientes hallazgos: fracción de eyección del ventrículo izquierdo disminuida (< 45%), dilatación o disfunción de ambos ventrículos, insuficiencia mitral o tricuspídea, hipertensión pulmonar y agrandamiento de la aurícula izquierda o biauricular.

El tratamiento se basa en diuréticos de asa, betabloqueantes, hidralazina, nitratos, digoxina, IECA-ARA II y anticoagulación profiláctica.^{6,7}

La tromboembolia pulmonar tiene porcentajes aún mayores (4.7 casos por cada 10,000 nacimientos); también es causa predominante de muerte materna: 6.6%.⁹

Debido al estado procoagulante del embarazo, existe mayor predisposición tromboembólica (7 a 10 veces más frecuente). No obstante, el diagnóstico de la tromboembolia pulmonar en las mujeres embarazadas es un reto.¹⁰ Esto se debe a que las concentraciones de dímero D (estudio de escrutinio en todo paciente con tromboembolia) suelen estar más elevadas que en pacientes no embarazadas: 0.95 µg/mL en el primer trimestre, < 1.29 µg/mL en el segundo trimestre y < 1.7 µg/mL en el tercer trimestre.¹¹ Por este motivo el protocolo YEARS sugiere un dímero D con valores > 1000 µg/mL (> 1 µg/mL) en pacientes embarazadas. Estos valores darán la pauta para practicar un estudio de imagen (angiotomografía pulmonar o gammagrafía de ventilación-perfusión).¹²

Una vez establecido el diagnóstico, los anticoagulantes de bajo peso molecular son el pilar terapéutico. Al no traspasar la barrera placentaria representan un tratamiento seguro, a diferencia de los antagonistas de la vitamina K y los anticoagulantes orales directos, que están contraindicados. En las pacientes con tromboembolia pulmonar e inestabilidad hemodinámica (riesgo alto) deberá prescribirse trombólisis y, en casos selectos, trombectomía o un filtro de la vena cava.⁹

La comunicación de este caso cobra relevancia por la sobreagregación de ambas afecciones. Según lo expuesto en la bibliografía, la coexistencia de miocardiopatía periparto y tromboembolismo es sumamente rara.^{5,13-22}

Esta asociación es escasamente reportada. Se han comunicado menos de 15 casos que se distribuyen en países africanos, asiáticos, de Europa del este y Estados Unidos.^{5,13-22} Éste es el primer caso comunicado de miocardiopatía periparto y tromboembolia pulmonar en México, pero seguramente hay casos subregistrados y subdiagnosticados porque es común la confusión diagnóstica entre ambas afecciones sin sospechar su coexistencia.

Por lo general, las pacientes reingresan desde los primeros dos días hasta ocho semanas después de una cesárea o parto que no tuvo eventualidades. La clínica inicial es la de insuficiencia cardiaca aguda aunada a dolor torácico. El diagnóstico se establece con ecocardiografía transtorácica y angiotomografía pulmonar (rara vez por gammagrafía). La función sistólica del ventrículo izquierdo varía entre el 15 y el 35% y la mayoría de los casos no repercuten en el ventrículo derecho.

Los pacientes suelen estabilizarse con diuréticos, nitratos y anticoagulación con heparinas de bajo peso molecular. En un pequeño porcentaje hay necesidad de trombolizar.^{5,13-24} En cuanto a los

casos encontrados en la bibliografía, la mayoría tuvo desenlaces favorables con alivio de la enfermedad en un periodo de seis meses.

La paciente del caso tenía factores de riesgo de relevancia y durante su atención se utilizaron diversas herramientas que apoyaron al diagnóstico. Se integró un equipo multidisciplinario que, de forma oportuna, diagnosticó e inició el tratamiento adecuado para llegar a la curación.

CONCLUSIONES

La coexistencia de la miocardiopatía periparto y la tromboembolia pulmonar es poco frecuente. Su identificación oportuna cobra relevancia debido a que pueden confundirse, lo que lleva al retraso diagnóstico y terapéutico y ensombrece el pronóstico.

REFERENCIAS

- Borhart J, Palmer J. Cardiovascular emergencies in pregnancy. *Emerg Med Clin North Am* 2019; 37 (2): 339-350. doi:10.1016/j.emc.2019.01.010
- Manual de procedimientos estandarizados para la vigilancia epidemiológica de la notificación inmediata de muertes maternas. Dirección General de Epidemiología. Secretaría de Salud, 2022.
- Rojas-Sánchez AG, Navarro de la Rosa G, Mijangos Méndez JC, Campos Cerda R. Tromboembolia pulmonar en el embarazo y puerperio. *Neumol Cir Torax* 2014; 73 (1): 42-48.
- Garnier Fernández JC, Pizarro Alvarado G, Orozco García R. Generalidades sobre cardiomiopatía periparto. *Revista Médica Sinergia* 2021; 6 (7): e687. https://doi.org/10.31434/rms.v6i7.687
- Mahmoudi E, Tabary M, Khareshi I. Pulmonary thromboembolism presenting with chest pain in a case of peripartum cardiomyopathy. *Future Cardiol* 2020; 16 (4): 263-269. doi: 10.2217/fca-2019-0029
- Bauersachs J, König T, van der Meer P, Petrie MC, et al. Pathophysiology, diagnosis and management of peripartum cardiomyopathy: a position statement from the Heart Failure Association of the European Society of Cardiology Study Group on peripartum cardiomyopathy. *Eur J Heart Fail* 2019; 21 (7): 827-843. doi: 10.1002/ehfj.1493
- Carina Roldán M. Miocardiopatía periparto. *Insuf Card* 2022; 17 (2): 42-60.
- Durán-Morales MA, Ariza-Parra EJ. Miocardiopatía periparto: patología potencialmente mortal. *Medicas UIS* 2016; 29 (2): https://doi.org/10.18273/revmed.v29n2-2016009
- Konstantinides SV, Meyer G, Becattini C, Bueno H, et al; The Task Force for the diagnosis and management of acute pulmonary embolism of the European Society of Cardiology (ESC). 2019 ESC Guidelines for the diagnosis and management of acute pulmonary embolism developed in collaboration with the European Respiratory Society (ERS): The Task Force for the diagnosis and management of acute pulmonary embolism of the European Society of Cardiology (ESC). *Eur Respir J* 2019; 54 (3): 1901647. doi: 10.1183/13993003.01647-2019
- Robert-Ebadi H, Moumneh T, Le Gal G, Righini M. Diagnosis of pulmonary embolism during pregnancy. *Diagnostics (Basel)* 2022; 12 (8): 1875. doi: 10.3390/diagnostics12081875
- Dado CD, Levinson AT, Bourjeily G. Pregnancy and pulmonary embolism. *Clin Chest Med* 2018; 39 (3): 525-537. doi: 10.1016/j.ccm.2018.04.007
- van der Pol LM, Tromeur C, Bistervels IM, Ni Ainle F, et al; Artemis Study Investigators. Pregnancy-adapted YEARS algorithm for diagnosis of suspected pulmonary embolism. *N Engl J Med* 2019; 380 (12): 1139-1149. doi: 10.1056/NEJMoa1813865
- Yaméogo NV, Kaboré E, Seghda A, Kagambèga LJ, et al. Embolie pulmonaire grave et ischémie aiguë de membre inférieur compliquant une cardiomyopathie du péripartum traitées avec succès par thrombolyse à la streptokinase. *Ann Cardiol Angéiologie* 2014; 65 (1): 38-41. https://doi.org/10.1016/j.ancard.2014.05.016
- Agunanne E. Peripartum cardiomyopathy presenting with pulmonary embolism: an unusual case. *South Med J* 2008; 101 (6): 646-7. doi: 10.1097/SMJ.0b013e31816c446d
- Lewandowski A, Syska-Sumińska J, Załęska-Zydlowska I, Grzywanowska-Łaniewska I, et al. Nagłe zatrzymanie krążenia u pacjentki z kardiomiopatią okołoporodową i zatorowością płucną [Patient with sudden cardiac arrest, peripartum cardiomyopathy and pulmonary embolism]. *Kardiologia Pol* 2013; 71 (7): 741-3. Polish. doi: 10.5603/KP.2013.0163
- Fett JD, Carraway RD, Dowell DL, King ME, Pierre R. Peripartum cardiomyopathy in the Hospital Albert Schweitzer District of Haiti. *Am J Obstet Gynecol* 2002; 186 (5): 1005-10. doi: 10.1067/mob.2002.122423
- Hammami R, Mroua F, Ajmi H, Kallel R, et al. Une embolie pulmonaire révélant un syndrome de meadows. Lung embolism revealing post-partum cardiomyopathy. *JIM Sfax* 2017; 26: 53-57.
- Janssens U, Klues HG, Hanrath P. Successful thrombolysis of right atrial and ventricle thrombi in a patient with peripartum cardiomyopathy and extensive thromboembolism. *Heart* 1997; 78 (5): 515-6. doi: 10.1136/hrt.78.5.515
- Gershinsky Y, Leibowitz D, Salameh S. A young woman with dyspnea following delivery- cardiomyopathy, pulmonary embolism or both? *Int J Crit Care Emerg Med* 2018; 4: 056. DOI: 10.23937/2474-3674/1510056

20. Agunanne E. Peripartum cardiomyopathy presenting with pulmonary embolism: an unusual case. *South Med J* 2008; 101 (6): 646-7. doi: 10.1097/SMJ.0b013e31816c446d
21. Jha P, Jha S, Millane TA. Peripartum cardiomyopathy complicated by pulmonary embolism and pulmonary hypertension. *Eur J Obstet Gynecol Reprod Biol* 2005; 123 (1): 121-3. doi: 10.1016/j.ejogrb.2005.03.009
22. Bouhaddoune Y, Hbali A, Aissaoui H, Mrabet A, et al. Peripartum cardiomyopathy: alluring challenge - case series and review of literature. *Pan Afr Med J* 2021; 40 (119). 10.11604/pamj.2021.40.119.29168
23. Lasinska-Kowara M, Dudziak M, Suchorzewska J. Two cases of postpartum cardiomyopathy initially misdiagnosed for pulmonary embolism. *Can J Anaesth* 2001; 48 (8): 773-7. doi: 10.1007/BF03016693
24. Toutai C, Kallel O, Houssam L, Ismaili N, Elouafi N. When a peripartum cardiomyopathy patient hides various and serious risk factors for recurrent and fatal thromboembolic events even under well-conducted oral anticoagulation. *Cureus* 2020; 12 (12): e12392. doi: 10.7759/cureus.12392

AVISO PARA LOS AUTORES

Medicina Interna de México tiene una nueva plataforma de gestión para envío de artículos. En: www.revisionporpares.com/index.php/MIM/login podrá inscribirse en nuestra base de datos administrada por el sistema *Open Journal Systems* (OJS) que ofrece las siguientes ventajas para los autores:

- Subir sus artículos directamente al sistema.
- Conocer, en cualquier momento, el estado de los artículos enviados, es decir, si ya fueron asignados a un revisor, aceptados con o sin cambios, o rechazados.
- Participar en el proceso editorial corrigiendo y modificando sus artículos hasta su aceptación final.