

## Rectorragia aguda como complicación de viruela símica

### Acute rectal bleeding as a complication of monkeypox.

Daniel Guadalupe Martínez Martínez,<sup>1</sup> Alba Espinoza Altamirano<sup>2</sup>

#### Resumen

**ANTECEDENTES:** La viruela símica es una enfermedad emergente, que puede causar desde un cuadro leve hasta complicaciones graves, mismas que no están totalmente descritas.

**CASO CLÍNICO:** Paciente masculino de 32 años, con VIH, que padeció viruela símica asociada con rectorragia abundante de inicio súbito y choque hipovolémico a seis días de haber iniciado con las lesiones dérmicas. La colonoscopia evidenció úlcera sangrante en el margen anal interno; a pesar de ello, los hallazgos histopatológicos fueron infiltrados inflamatorios y formación de tejido de granulación.

**CONCLUSIONES:** El virus de la viruela símica parece tener un comportamiento variable, es más grave en personas con inmunodepresión; no obstante, algunos síntomas pueden alertar de las posibles complicaciones para proporcionar la intervención oportuna.

**PALABRAS CLAVE:** Viruela símica; hemorragia; choque hipovolémico; VIH.

#### Abstract

**BACKGROUND:** Monkeypox is an emerging disease that can range from a mild condition to serious complications, which have not been fully described.

**CLINICAL CASE:** A 32-year-old male patient, with HIV, who presented with monkeypox and abundant sudden-onset rectal bleeding and hypovolemic shock, six days after the onset of skin lesions. Colonoscopy showed a bleeding ulcer in the internal anal margin, despite this, the histopathological findings were inflammatory infiltrates and granulation tissue formation.

**CONCLUSIONS:** The monkeypox virus seems to have a variable behavior, being more serious in people with immunocompromise; however, some symptoms can alert us to possible complications for timely intervention.

**KEYWORDS:** Monkeypox; Hemorrhage; Hypovolemic shock; HIV.

<sup>1</sup> Médico residente, Departamento de Medicina Interna, Hospital General Regional Ignacio García Tellez, Instituto Mexicano de Seguro Social, Orizaba, Veracruz, México.

<sup>2</sup> Médico adscrito, Área de Viruela símica, Hospital de Infectología, Centro Médico Nacional La Raza Dr. Daniel Méndez Hernández, Instituto Mexicano del Seguro Social, Ciudad de México.

**Recibido:** 14 de noviembre 2022

**Aceptado:** 2 de marzo 2023

#### Correspondencia

Daniel Guadalupe Martínez Martínez  
daniel.9nez@hotmail.com

**Este artículo debe citarse como:** Martínez-Martínez DG, Espinoza-Altamirano A. Rectorragia aguda como complicación de viruela símica. Med Int Méx 2024; 40 (5): 315-319.

## ANTECEDENTES

La viruela símica, causada por un virus que pertenece al género Orthopoxvirus de la familia Poxviridae, es una enfermedad emergente en muchos países. El primer caso reportado en México fue el 28 de mayo de 2022 en un hombre de 50 años que cursó con síntomas leves, desde entonces se ha reportado aumento en la incidencia, aunque la mayoría cursa con un cuadro clínico de alivio espontáneo.<sup>1</sup>

Los Centros para el Control y Prevención de Estados Unidos lanzaron una serie de características clave para identificar a la viruela símica, entre las cuales se describen manifestaciones rectales: heces purulentas o con sangre, dolor o sangrado rectal. Sin embargo, no está documentada la frecuencia con que ocurre cada uno de estos signos y síntomas y, debido a que se trata de una enfermedad emergente en México, no se conocen todas las complicaciones.<sup>2</sup>

Este artículo comunica el caso de un hombre con sospecha de viruela símica que ingresó a urgencias por rectorragia aguda.

## CASO CLÍNICO

Paciente masculino de 32 años con VIH, recibió tratamiento con tenofovir/emtricitabina y efavirenz con lo que logró carga viral indetectable al año de seguimiento, pero abandonó el tratamiento. Tenía coinfección con virus de hepatitis C genotipo 1A tratado con antivirales de acción directa con sofosbuvir-ledipasvir, con lo que logró respuesta viral al final de tratamiento. Mantenía relaciones sexuales con hombres, negó haber tenido relaciones sexuales de cualquier tipo en los 21 días previos al inicio de los síntomas.

Una semana antes de su internamiento tuvo fiebre (38.5-40 °C), mialgias, artralgias, astenia, evacuaciones aumentadas en cantidad y disminuidas en consistencia, sin moco ni sangre; 24

horas después se agregaron pápulas con base eritematosa en las manos, prurito escaso, la fiebre persistió, pero se redujo parcialmente con 300 mg de ibuprofeno (automedicado).

Al siguiente día, aparecieron nuevas lesiones que se extendieron hacia el abdomen y se añadió dolor al evacuar y hematoquecia por lo que acudió al servicio de Urgencias; por la sospecha diagnóstica de viruela símica se practicó estudio de reacción en cadena de la polimerasa: uno en la faringe y tres en las pústulas con resultado positivo. Inicialmente el sangrado desapareció, pero continuó la fiebre más hiporexia y mayor cantidad de lesiones dérmicas. Las previas evolucionaron a vesículas y pústulas; no obstante, a los seis días de haber iniciado con los síntomas tuvo otra urgencia evacuatoria con abundante rectorragia con coágulos (**Figura 1**), por lo que acudió a nuestra institución.

A su ingreso la presión arterial era de 100/60 mmHg, frecuencia cardíaca de 120 latidos por minuto, somnoliento, deshidratado, con lesiones dérmicas peribucales y en la cara, el tórax, el abdomen, la región perianal y el pene, de tipo vesículas, pústulas con centro necrótico, con más de 100 lesiones en total. Los estudios de laboratorio iniciales reportaron hemoglobina 14 g/dL, hematocrito 44.4%, leucocitos 8300/μL, plaquetas 264,000/μL, creatinina 1.22 mg/dL, urea 45 mg/dL, TP 12.8 segundos, INR 1.06, TTPa 19.4 segundos, dímero D 1796 ng/mL.

El paciente requirió tratamiento inicial con soluciones cristaloides; no obstante, debido a la persistencia de la rectorragia, se renovó citometría hemática con disminución de la hemoglobina a 11.5 g/LI, cumplió criterios para choque hipovolémico grado I, por lo que se transfundió una unidad eritrocitaria de 250 mL. La exploración física por parte de coloproctología fue fallida por lo que fue necesario practicar colonoscopia con hallazgos de margen anal interno y conducto con gran úlcera que afectaba

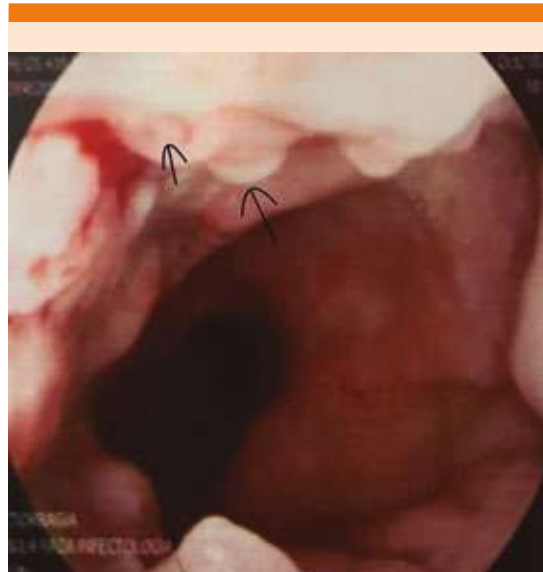

**Figura 1.** Motivo de consulta: rectorragia.

el 50% de la circunferencia, cubierta de fibrina, gran friabilidad; el resto de la región con glándula hipertrófica y congestión severa con vasos visibles. **Figura 2**

Del sitio de la úlcera se tomó biopsia y el resultado de patología fue: mucosa rectal con distorsión arquitectural secundaria a un denso infiltrado inflamatorio (**Figura 3A**), que se caracterizaba por pérdida del epitelio superficial y formación de tejido de granulación e infiltrado inflamatorio en la lámina propia (**Figura 3B**), a su vez, compuesto por tejido de granulación con neutrófilos, linfocitos maduros y células plasmáticas. **Figura 3C**

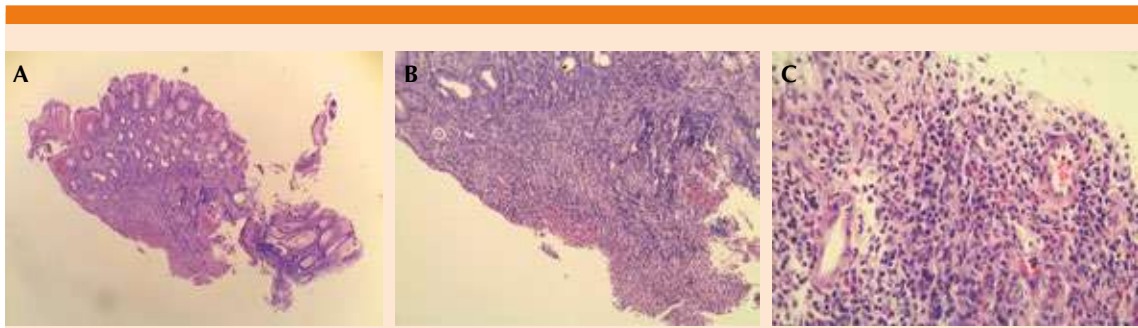
El tratamiento establecido consistió en ayuno, inhibidor de la bomba de protones, mesalazina



**Figura 2.** Úlcera rectal que involucra el 50% de la circunferencia, cubierta de fibrina.

y analgesia sistémica con opioides débiles, con lo que desapareció la rectorragia y a las 24 horas se inició dieta de forma progresiva. La evolución fue favorable, tuvo la primera evacuación a las 48 horas de haber iniciado la dieta (5 días desde su ingreso) sin sangre. Continuó la aparición de nuevas lesiones en pápula que se extendieron a las extremidades superiores e inferiores con afectación de las palmas y las plantas, por lo que se prescribió tratamiento sintomático con analgesia local.

Las cifras de los estudios de laboratorio de seguimiento mostraron: urea 13 mg/dL, Cr 0.72 mg/dL, AST 34 U/L, ALT 48 U/L, GGT 32 U/L, BT 0.3 mg/dL, PT 6.6 mg/dL, Na 133 mmol/L, K 4.1 mmol/L, Cl 99 mmol/L, calcio 7.4 mg/dL, Mg 1.6 mg/dL, Hb 9.1 g/dL, VCM 85 fL, HCM 33 pg, plaquetas 380,000/ $\mu$ L, leucocitos 8600/ $\mu$ L, neutrófilos 5800/uL, VSG 63 mm/h, TP 17.6, INR 1.45, TPT 26.2, CD4 415.7, CD4% 15.1, carga viral de VIH 4740 copias/mL. Se reinició tratamiento antirretroviral. El paciente



**Figura 3.** A. Biopsia de mucosa rectal con distorsión de su arquitectura secundaria a un denso infiltrado inflamatorio. B. Pérdida del epitelio superficial y formación de tejido de granulación e infiltrado inflamatorio en la lámina propia. C. Tejido de granulación con neutrófilos, linfocitos maduros y células plasmáticas.

fue egresado a los 10 días desde su ingreso, aún con lesiones, pero todas en fase de costra; con tolerancia a la dieta normal y evacuaciones formadas sin sangre.

## DISCUSIÓN

La familia Poxviridae consiste en virus de ADN de doble cadena lineales, grandes, con envoltura y complejos. El virus de la viruela y del molusco contagioso son específicos de humanos. La familia Poxviridae tiene dos subfamilias: Chordopoxvirinae, que causa infección en vertebrados, y Entomopoxvirinae, que infecta a insectos. La subfamilia Chordopoxvirinae se subdivide en 18 géneros, incluido el género Orthopoxvirus. Los Orthopoxvirus son virus grandes (tamaño de 140 a 450 nm). La viruela símica pertenece al género Orthopoxvirus y es una de las cuatro especies de Orthopoxvirus patógenos humanos: Variola virus (el agente causal de la viruela), virus Cowpox y el virus Vaccinia.<sup>3</sup>

Debido a que los estudios publicados son escasos, el conocimiento de los mecanismos fisiopatológicos aún es limitado. A pesar de ello, se sabe que el poxvirus codifica diversas clases de proteínas inmunomoduladoras para inhibir la apoptosis, la actividad de los linfocitos T citotóxicos y las células NK; también inhibe la

producción de interferones, quimiocinas, citocinas inflamatorias, complementos y anticuerpos.

La inmunidad celular contra el Poxvirus incluye células inmunitarias citolíticas, especialmente células NK y linfocitos T citotóxicos; el virus de la viruela símica evade las células T CD4+ y CD8+ antivirales, mediante la supresión de la activación de las células T afines a través de la regulación negativa del complejo mayor de histocompatibilidad de clase II,<sup>3</sup> la cual, además, está afectada en pacientes con VIH y carga viral detectable, como el paciente del caso.

Desde el primer caso de viruela símica reportado en México, hasta el 17 de octubre de 2022 se habían notificado 2468 casos confirmados;<sup>4</sup> si bien la manifestación no siempre sigue el mismo curso, tampoco están descritas del todo las complicaciones que pueden ocurrir. En la guía recientemente emitida por la Secretaría de Salud en México, no está contemplada la hemorragia rectal como posible complicación,<sup>5</sup> aunque hay publicaciones recientes que señalan que puede complicarse con encefalitis y neumonitis.<sup>6</sup>

Se ha descrito que el método de transmisión juega un papel importante en la forma de manifestación debido a que se ha documentado dolor anal severo en hombres que tienen sexo

con hombres con prácticas sexuales anales receptivas en el periodo de incubación, así como la evidencia de que pueden manifestar proctitis, úlceras anales y rectales en el curso de infección por la viruela símica;<sup>7</sup> estos síntomas rectales pueden ser muy frecuentes, se han reportado hasta en el 78%.<sup>8</sup>

No obstante, no se encontró reporte de rectorragia aguda por viruela símica en la base de datos de PubMed con el término “monkeypox and rectal bleeding”, “monkeypox and clinical features”, “monkeypox and complications”. Por lo que se considera una complicación inusual hasta el momento, aunque no se confirmó por colonoscopia alguna forma de las lesiones típicas de viruela símica y en los hallazgos histopatológicos tampoco parecía haber una causa que explicara totalmente la rectorragia.

## CONCLUSIONES

Pese al conocimiento limitado de los mecanismos fisiopatológicos de infección a distintos órganos, aparentemente la afectación rectal es frecuente, no solo con dolor rectal, sino también con hemorragia activa, especialmente en el grupo de hombres que tienen sexo con hombres, que viven con VIH y tienen mal control de la enfermedad, como el caso comunicado, en el que el mal control de la infección por el VIH pudo haber llevado a esta complicación.

Es importante reconocer a tiempo esta afección con síntomas tempranos como los manifestados

por el paciente del caso, en el que la intervención oportuna puede conducir a cambios importantes en la evolución del paciente. Se requieren más estudios para conocer los mecanismos en que la viruela símica afecta a distintos órganos.

## REFERENCIAS

1. de Salud, S. (s/f). 252. México confirma primer caso importado de viruela símica. *gob.mx*. <https://www.gob.mx/salud/prensa/252-mexico-confirma-primer-caso-importado-de-viruela-simica>
2. CDC. Clinical recognition. Centers for Disease Control and Prevention. 2022. <https://www.cdc.gov/poxvirus/monkeypox/clinicians/clinical-recognition.html>
3. Soheili M, Nasser S, Afraie M, Khateri S, et al. Monkeypox: Virology, pathophysiology, clinical characteristics, epidemiology, vaccines, diagnosis, and treatments. *J Pharm Pharmaceut Sci* 2022; 25: 297-322. <https://doi.org/10.18433/jpps33138>
4. de Salud, S. (s/f-c). Informes Semanales para la Vigilancia Epidemiológica de Viruela Símica en México. *gob.mx*. 2022. <https://www.gob.mx/salud/documentos/informes-semanales-para-la-vigilancia-epidemiologica-de-viruela-simica-en-mexico>
5. Gobierno de México. Secretaría de Salud. Guía para el manejo médico de los casos de viruela símica en México, 2022.
6. Huang Y, Mu L, Wang W. Monkeypox: epidemiología, patogenia, tratamiento y prevención. *Sig Transduct Target Ther* 2022; 7: 373. <https://doi.org/10.1038/s41392-022-01215-4>
7. Pfäfflin F, Wendisch D, Scherer R, et al. Monkeypox pacientes hospitalizados con dolor anal intenso. *Infección* 2022. <https://doi-org.pbidi.unam.mx:2443/10.1007/s15010-022-01896-7>
8. Tarín-Vicente EJ, Alemany A, Agud-Dios M, Ubals M, et al. Clinical presentation and virological assessment of confirmed human monkeypox virus cases in Spain: a prospective observational cohort study. *Lancet* 2022; 400 (10353): 661-669. [https://doi.org/10.1016/S0140-6736\(22\)01436-2](https://doi.org/10.1016/S0140-6736(22)01436-2)