

# Insuficiencia multiorgánica causada por la infección por el virus Coxsackie B5

## Multiorgan failure caused by Coxsackie B5 virus infection.

Freddy Medina Santos,<sup>1</sup> David Aguilar Andino,<sup>1,2</sup> Andrea N Umaña,<sup>3,4</sup> Karen Sánchez<sup>1</sup>

### Resumen

**ANTECEDENTES:** La manifestación clínica en pacientes infectados con el virus Coxsackie B es muy variable, las más de las veces es asintomática o leve y en menos casos sus síntomas son de una enfermedad grave. La afectación multiorgánica asociada con el virus Coxsackie B5 es muy rara.

**CASO CLÍNICO:** Paciente masculino de 20 años ingresado a Urgencias por ictericia, fiebre alta, dolor abdominal y sepsis; inicialmente se trató como leptospirosis. El estado clínico se deterioró rápidamente hasta el punto de un choque circulatorio, pancreatitis e insuficiencia renal aguda asociada con proteinuria. Posteriormente tuvo insuficiencia respiratoria aguda, quizá debida a una insuficiencia cardíaca secundaria a una miocarditis viral. Requirió soporte vasoactivo, ventilación mecánica no invasiva e internamiento en la unidad de cuidados intensivos. El virus Coxsackie B5 fue la causa más probable diagnosticada mediante la titulación de anticuerpos IgM nueve días después del ingreso.

**CONCLUSIONES:** El caso reportado es raro por su afectación multiorgánica por el virus Coxsackie B5. Éste es causa común de miocarditis y pericarditis y de afectación a otros órganos. Es una insuficiencia multiorgánica de causa desconocida. El virus Coxsackie tiene una amplia variabilidad clínica, va desde una infección asintomática hasta una enfermedad que amenaza la vida, que requiere medidas de apoyo intensivas para asegurar la vida del paciente.

**PALABRAS CLAVE:** Insuficiencia renal; insuficiencia respiratoria; insuficiencia cardíaca; miocarditis; pancreatitis.

### Abstract

**BACKGROUND:** Clinical manifestations in patients infected with coxsackievirus B are highly variable, with most cases being asymptomatic or mild, and fewer cases presenting with symptoms of severe disease. Multiorgan involvement associated with coxsackievirus B5 is very rare.

**CLINICAL CASE:** A 20-year-old male patient admitted to the emergency department with jaundice, high fever, abdominal pain, and sepsis; initially treated as leptospirosis. His clinical status rapidly deteriorated to circulatory shock, pancreatitis, and acute renal failure with proteinuria. He subsequently developed acute respiratory failure, possibly due to cardiac failure secondary to viral myocarditis. He required vasoactive support, noninvasive mechanical ventilation, and admission to the intensive care unit. Coxsackie B5 virus was the most likely cause, diagnosed by IgM antibody titer nine days after admission.

**CONCLUSIONS:** The reported case is rare because of multiorgan involvement by Coxsackie B5 virus, which is a common cause of myocarditis and pericarditis and other organ involvement. It is a multiorgan failure of unknown cause; viral infection should be suspected. Coxsackievirus has a wide clinical variability, ranging from asymptomatic infection to life-threatening disease requiring intensive supportive care to sustain life.

**KEYWORDS:** Renal failure; respiratory failure; Cardiac failure; Myocarditis; Pancreatitis.

<sup>1</sup> Departamento de Medicina Interna.  
<sup>2</sup> Departamento de Epidemiología.  
Hospital Nacional Mario Catarino Rivas,  
San Pedro Sula, Honduras.  
<sup>3</sup> Facultad de Medicina y Cirugía.  
<sup>4</sup> Asociación Científica de Estudiantes  
de Medicina.  
Universidad Católica de Honduras, Cam-  
pus San Pedro y San Pablo (ASOCEM  
UNICAH SPSP), Honduras.

**Recibido:** octubre 2022

**Aceptado:** marzo 2023

### Correspondencia

David Aguilar Andino  
aguilar54david@gmail.com

**Este artículo debe citarse como:**  
Medina-Santos F, Aguilar-Andino D,  
Umaña AN, Sánchez K. Insuficiencia  
multiorgánica causada por la infección  
por el virus Coxsackie B5. Med Int Méx  
2024; 40 (2): 137-144.

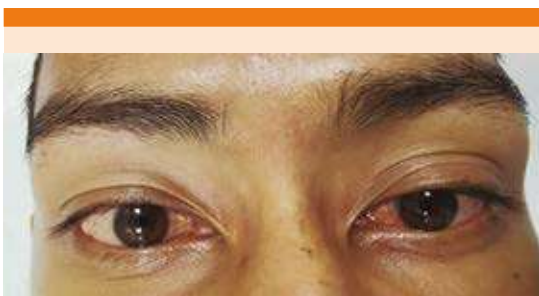## ANTECEDENTES

El virus Coxsackie pertenece al género enterovirus, familia de los picornavirus, que se dividen en dos subgrupos: A y B.<sup>1</sup> El subgrupo del virus Coxsackie B consta de seis serotipos y suele manifestarse como una enfermedad asintomática o leve; pero puede afectar a distintos órganos: páncreas, corazón o el hígado.<sup>2-5</sup> Sin embargo, la afectación de múltiples órganos al mismo tiempo es excepcional.<sup>6</sup>

## CASO CLÍNICO

Paciente masculino de 20 años, sin enfermedades de base. Fue llevado a Urgencias debido a un cuadro febril de una semana de duración, atenuado con analgésicos no esteroideos, sin mejoría. También se quejaba de adenopatías cervicales dolorosas, acompañadas de dolor abdominal de cuatro días de duración, de localización epigástrica, con irradiación a los flancos, de carácter transfixiante intenso. También refirió tener ojos rojos, mialgias intensas y cefalea de un día de duración.

En la exploración física el paciente se encontró con aspecto pálido-ictérico, mal estado general y deshidratado (**Figura 1**). Signos vitales alterados, con presión arterial baja (80/40 mmHg) con aumento de la frecuencia respiratoria (24 rpm),



**Figura 1.** Inyección conjuntival e ictericia en la exploración física al ingreso.

frecuencia cardiaca en reposo de 94 lpm, y saturación de oxígeno del 98% con aire ambiente. Se detectaron adenopatías cervicales palpables y dolorosas. Además, dolor abdominal generalizado a la palpación, sin signos de irritación peritoneal ni visceromegalias. Se observó un llenado capilar lento (8 segundos) y frialdad distal. En los análisis de sangre (**Cuadro 1**) se comprobó la trombocitopenia moderada, leucocitosis con neutrofilia, elevación de la lipasa y amilasa y acidosis metabólica con un gap aniónico elevado.

Al inicio, con una tomografía axial computada simple se descartó que se tratara de una obstrucción de la vía biliar. Debido a las características clínicas y de laboratorio, el paciente ingresó con el diagnóstico de insuficiencia multiorgánica (insuficiencia renal, hematológica y hemodinámica), pancreatitis aguda grave y sospecha de leptospirosis. Se inició la hidratación intravenosa y la administración de ceftriaxona y doxiciclina.

Luego de la interconsulta con el nefrólogo y considerando que no había necesidad de tratamiento sustitutivo renal urgente se recomendó continuar con la hidratación intravenosa. El paciente persistió con el choque por lo que se inició el soporte vasoactivo, mientras se trasladaba a la sala de cuidados intensivos.

A las pocas horas, el estado clínico del paciente comenzó a deteriorarse: taquipnea con estertores bilaterales y disminución de los ruidos respiratorios vesiculares de las bases pulmonares. Se detectó fiebre alta y disminución de la saturación sanguínea periférica en las primeras 24 horas de ingreso. La TAC de tórax reportó infiltración bilateral con probable causa bacteriana y un derrame pleural bilateral (**Figura 2A**). Debido a su rápido deterioro clínico se le indicaron imipenem y vancomicina e inició la administración de oxígeno suplementario con mascarilla facial pues se sospechó una neumonía.

**Cuadro 1.** Hallazgos de laboratorio al ingreso y evolución del paciente hospitalizado (continúa en la siguiente página)

Laboratorio	Ingreso	Día 3	Día 6	Egreso
<b>Hematología</b>				
Glóbulos blancos (10 <sup>3</sup> /μL)	21.1	21.5	11.8	6.5
Neutrófilos segmentados (10 <sup>3</sup> /μL)	19	17.5	8.7	3.5
Eosinófilos (10 <sup>3</sup> /μL)	0.2	0.3	0.2	0.2
Monocitos (10 <sup>3</sup> /μL)	0.4	1.1	0.8	0.9
Linfocitos (10 <sup>3</sup> /μL)	1.2	1.4	1.8	1.7
Hemoglobina (10 <sup>3</sup> /μL)	11.6	10.1	10.0	10.1
Hematocrito (%)	33.1	28.7	30.1	33
Plaquetas (10 <sup>3</sup> /μL)	80	168	282	484
<b>Química sanguínea</b>				
Glucosa (mg/dL)	80	101	91	83
Creatinina (mg/dL)	7.1	1.1	0.5	0.6
Nitrógeno ureico en sangre (mg/dL)	84	38	10	10
Bilirrubina total (mg/dL)	5.53	2.19	1.05	1.01
Bilirrubina directa (mg/dL)	4.43	1.65	0.60	0.68
CPK (IU/L)	52	80	NA	NA
CPK-MB (IU/L)	18	12	NA	NA
Fosfatasa alcalina (UI/L)	316	207	NA	NA
Amilasa (UI/L)	511	361	NA	230
Lipasa (UI/L)	1391	912	NA	355
AST (UI/L)	70	48	69	54
ALT (UI/L)	96	60	68	80
Sodio (mEq/L)	131	149	137	140
Potasio (mEq/L)	4.58	3.72	3.65	4.89
Cloro (mEq/L)	92	111	104	103
Calcio (mg/dL)	8.2	7.8	7.7	NA
Fósforo (mg/dL)	4.4	3.7	NA	NA
Proteína C reactiva (mg/dL)	148.6	NA	14.98	NA
Triglicéridos (mg/dL)	521	278	NA	NA
Colesterol total (mg/dL)	150	122	NA	NA
HDL (mg/dL)	12	14	NA	NA
LDL (mg/dL)	20	10	NA	NA
<b>Microbiología</b>				
Cultivo de orina para bacterias	Tomado	Negativo	NA	NA
Cultivo de orina para hongos	NA	NA	Tomado	Negativo
Hemocultivo para bacterias	NA	NA	Tomado	Negativo
Hemocultivo para hongos	NA	NA	Tomado	Negativo
<b>Química urinaria</b>				
Prueba de proteínas en orina de 24 horas (mg/24 horas)	NA	2259	NA	NA
<b>Gasometría arterial</b>				
PO <sub>2</sub> (mmHg)	7.42	7.45	NA	NA
PCO <sub>2</sub> (mmHg)	173.4	54.6	NA	NA
HCO <sub>3</sub> (mmol/L)	26.8	32.5	NA	NA
Anión gap	17.1	21.3	NA	NA
	22.3	21.6	NA	NA

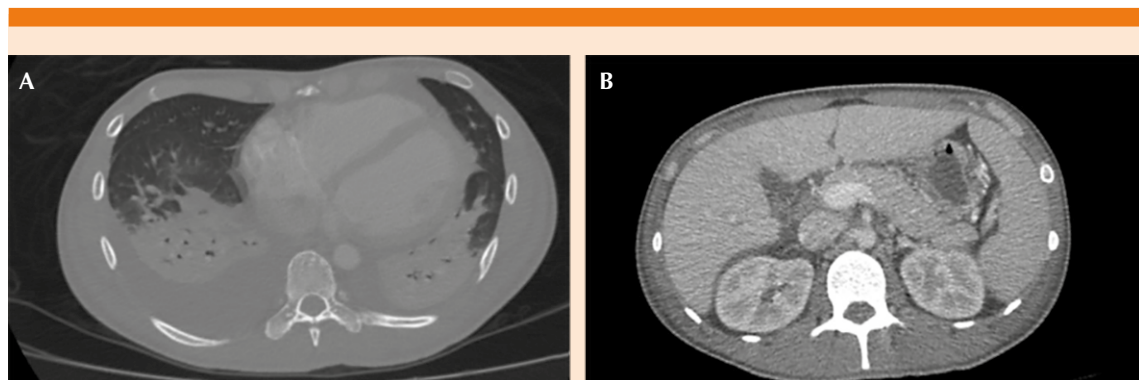
**Cuadro 1.** Hallazgos de laboratorio al ingreso y evolución del paciente hospitalizado (continuación)

Laboratorio	Ingreso	Día 3	Día 6	Egreso
<b>Serología</b>				
Leptospira	NA	Negativo	NA	NA
SARS CoV-2 ELISA	IgG positivo	NA	NA	NA
VIH	NA	Negativo	NA	NA
HbsAg	NA	Negativo	NA	NA
Chagas	NA	Negativo	NA	NA
Panel respiratorio para influenza A y B	NA	Negativo	NA	NA
Virus de herpes tipo 1	NA	NA	NA	Negativo
Citomegalovirus	NA	NA	NA	Negativo
Toxoplasmosis	NA	NA	NA	Negativo
Epstein-Barr	NA	NA	NA	Negativo
<b>Marcadores cardiacos</b>				
Troponina (ng/L)	NA	54.6	NA	39.9
Pro-BNP	NA	6832	NA	1101
<b>Inmunología</b>				
Anticardiolipina	NA	NA	NA	Negativo
ANA	Negativo	NA	NA	NA
ANCA	Negativo	NA	NA	NA

NA: no evaluado; CPK; creatina fosfocinasa; CPK MB: creatina fosfocinasa MB; AST: aspartato aminotransferasa; ALT: alanina aminotransferasa; HDL: lipoproteína de alta densidad; LDL: lipoproteína de baja densidad; VIH: virus de la inmunodeficiencia humana; Pro-BNP: Pro péptido natriurético cerebral; ANA: anticuerpos antinucleares; ANCA: anticuerpos citoplasmáticos antineutrófilos.

Al siguiente día la función renal mejoró y la TAC abdominal contrastada confirmó el diagnóstico de pancreatitis (**Figura 2B**). Dos días después del ingreso el paciente continuó con acidosis

metabólica y aumento de la frecuencia respiratoria, por lo que se incrementó la asistencia respiratoria a 15 L/min. Sin embargo, el estado respiratorio no mejoró y el paciente se complicó



**Figura 2.** **A.** TAC de tórax el día del ingreso con derrame pleural bilateral y consolidación alveolar bilateral que sugiere neumonía. **B.** TAC de abdomen que evidencia un aumento difuso del tamaño del páncreas, categorizándolo como una pancreatitis Balthazar C.

con una insuficiencia respiratoria grave con PaFi de 91 mmHg (**Cuadro 1**) por lo que se escaló a cánulas nasales de alto flujo no invasivo. Ese mismo día, el paciente mejoró sus parámetros hemodinámicos, con la omisión del soporte vasoactivo.

Al tercer día del ingreso, debido a la distensión yugular, los estertores bilaterales y la elevación de los biomarcadores cardiacos (**Cuadro 1**), se sospechó un edema agudo de pulmón cardiogénico. Por ello se solicitó la toma de un ecocardiograma que reportó una miocardiopatía de causa desconocida, con reducción de la fracción de eyección del ventrículo izquierdo (FEVI), con dilatación auricular y ventricular izquierda e hipocinesia global. Además, informó la existencia de un derrame pericárdico (**Figura 3**). A pesar de la reducción de la FEVI el paciente no manifestó datos clínicos de hipoperfusión.

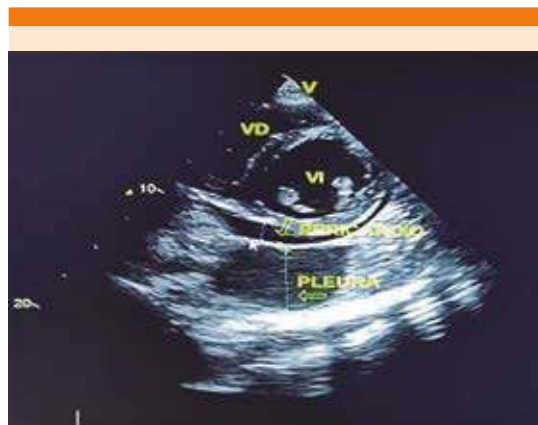Debido a la elevación de la fosfatasa alcalina y de la bilirrubina directa se indicó una colangiopancreatografía por resonancia magnética con el propósito de excluir cualquier enfermedad obstructiva. Por lo tanto, la ictericia se atribuyó a una sepsis. Debido a la afectación cardiaca y pancreática se sospechó una causa infecciosa, sobre todo viral. Se le practicó el panel viral para los patógenos virales más comunes, con reporte

**Cuadro 2.** Puntuaciones de riesgo de gravedad y mortalidad del paciente de 20 años

Laboratorio	Ingreso	Día 3*
PaFi (mmHg)	826	91
Índice SOFA	9 puntos (≤ 33.3%)	9 puntos (≤ 33.3%)
APACHE II	7 puntos (7.6%)	11 puntos (5.1%)
BISAP	3 puntos (3.6%)	2 puntos (1.6%)
Marshall	6 puntos	5 puntos

\* El paciente manifestó insuficiencia respiratoria aguda el tercer día.

Las puntuaciones de gravedad (porcentaje de mortalidad) se calcularon con los datos de laboratorio al ingreso y al tercer día de hospitalización.



**Figura 3.** Ecocardiograma al tercer día de hospitalización que reportó dilatación auricular y ventricular izquierda e hipocinesia global. Además, disfunción sistólica severa, con FEVI del 17% y derrame pericárdico de aproximadamente 150 mL, sin taponamiento cardiaco.

negativo. En la sesión clínica exprofeso se discutió el caso y se consideró al virus Coxsackie como opción, pero en el país no se disponía de la titulación de anticuerpos para ese virus.

Cinco días después del ingreso, el paciente fue dado de alta de la unidad de cuidados intensivos y trasladado a una sala de hospitalización, con mantenimiento de las constantes vitales estables. Se añadió enalapril y bisoprolol como terapia para la miocardiopatía. Al sexto día se practicó otro ecocardiograma que informó una miopericarditis aguda con derrame pericárdico leve y disminución de la función sistólica, con una mejora de la FEVI (38%). El paciente tuvo una buena evolución, sin datos de insuficiencia cardiaca, estable, por lo que fue dado de alta. Antes del alta se le tomó una muestra para el panel de Coxsackie B 1-6, con reporte positivo a los seis días del alta por valoración de anticuerpos IgM para Coxsackie B5 (1:32).

Una semana después del alta el ecocardiograma de seguimiento reportó cámaras cardiacas

de tamaño y forma normales, sin alteración de la contractilidad en reposo con FEVI del 64%. Función diastólica normal. A los diez días y a los tres meses del alta, el paciente fue reevaluado sin secuelas pancreáticas, cardíacas ni hemodinámicas.

## DISCUSIÓN

El paciente del caso tuvo una evolución clínica inusual, no solo por la afectación multiorgánica sino también por la rápida progresión de la enfermedad. El virus Coxsackie B suele causar una infección muy sutil; sin embargo, en ocasiones puede manifestarse una enfermedad importante, como insuficiencia multiorgánica. En nuestro entorno, esta infección viral no se diagnostica con frecuencia en adultos porque los virus Coxsackie B son más comunes en niños,<sup>7</sup> por lo que siempre se descartan enfermedades infecciosas más comunes. Al igual que en el paciente del caso, la leptospirosis fue la primera impresión diagnóstica debido a las similitudes clínicas y a la rápida insuficiencia multiorgánica, tal y como se informó previamente.<sup>8</sup>

La concurrencia de miocarditis y pancreatitis debe hacer sospechar una causa viral. La miocarditis y la pericarditis en adultos pueden estar causadas por muchos virus, como los adenovirus, el parvovirus B19, el herpes virus humano 6, el virus de Epstein Barr, parotiditis y el virus del Nilo Occidental. Las principales causas virales siguen siendo los enterovirus, concretamente el Coxsackie B, que se ha identificado incluso hasta en 50% de los casos cardíacos virales.<sup>2</sup> Los virus Coxsackie B son la causa más común de miocarditis y pericarditis.

Los virus Coxsackie B suelen causar diversas enfermedades de un solo órgano-sistema,<sup>3</sup> pero la combinación de diferentes órganos es muy rara y se ha descrito en algunos casos.<sup>2,4,5,9</sup> Esto podría deberse a que el virus Coxsackie B tiene el potencial de afectar a diferentes sistemas y

órganos,<sup>6</sup> pero la afectación multiorgánica es muy rara; está descrita, sobre todo, en niños.<sup>10</sup> El paciente del caso experimentó dos episodios de insuficiencia orgánica, que incluían insuficiencia cardíaca, pancreática, respiratoria y renal prácticamente al mismo tiempo.

En el paciente del caso, la miocarditis viral fue de alta sospecha debido a la elevación significativa de los marcadores cardíacos y a las características clínicas de disnea, dolor torácico y choque cardiogénico.<sup>11</sup> Además, la miocarditis viral conduce a una dilatación biventricular progresiva, que resulta en insuficiencia cardíaca,<sup>2,12</sup> lo que es consistente con la evolución clínica y los hallazgos ecocardiográficos con el paciente del caso. Él, inicialmente, tuvo una FEVI muy reducida (17%) que mejoró a lo largo de los días y se normalizó enseguida del alta. Esto concuerda con un estudio longitudinal que informó de la eliminación inmunitaria de los virus durante o después de la fase aguda de la miocarditis, que se correlaciona con mejoras en la fracción de eyección del ventrículo izquierdo.<sup>13</sup>

La insuficiencia respiratoria asociada al virus Coxsackie es poco frecuente. En un caso reciente se sospechó que el virus Coxsackie B4 causaba un síndrome de dificultad respiratoria aguda.<sup>14</sup> Sin embargo, en el paciente del caso la insuficiencia respiratoria fue multifactorial, teniendo en cuenta la insuficiencia cardíaca, el derrame pleural y la neumonía concomitante. Todos estos factores contribuyeron al deterioro respiratorio y a la necesidad de ventilación mecánica no invasiva.

Un hallazgo interesante en el paciente del caso fue la afectación renal, que se manifestó inicialmente como lesión renal aguda; sin embargo, al tercer día del ingreso se detectó una glomerulonefritis por proteinuria. Los virus Coxsackie B pueden infectar células mesangiales, lo que depende del subtipo de virus Coxsackie B.<sup>15</sup> *In vitro*, se ha descrito que las células mesangiales

primarias humanas son susceptibles de infección por el virus Coxsackie B1-6.<sup>16</sup> En la práctica clínica está descrita una glomerulonefritis secundaria al virus Coxsackie B en casos pediátricos, que se caracteriza por viruria, proteinuria, hematuria, leucocituria, hipertensión arterial y elevación del nitrógeno ureico en sangre.<sup>17</sup> La proteinuria y la elevación del nitrógeno ureico en sangre coincidieron en el paciente del caso, a pesar de ser un adulto.

La variabilidad clínica de la infección por el virus Coxsackie supone un enorme reto diagnóstico como en el paciente del caso, que se manifestó como un choque séptico tratado erróneamente como neumonía bacteriana adquirida en la comunidad. Los virus Coxsackie tienen la mayor asociación con la sepsis pues principalmente la causan en neonatos, mujeres embarazadas y pacientes inmunodeprimidos.<sup>18</sup> Sin embargo, en el paciente del caso se trató de una presentación muy rara porque tenía un factor de riesgo conocido para sepsis viral.

El tratamiento de la infección por el virus Coxsackie consiste en medidas de apoyo.<sup>6</sup> Al paciente del caso se le proporcionaron medidas intensivas de apoyo. El diagnóstico se estableció con base en el reporte serológico de la muestra tomada antes del alta, que a los pocos días dio reporte positivo. A pesar de que los títulos de anticuerpos no eran tan elevados, se concluyó que el virus Coxsackie B5 era la causa debido a que se descartaron otros orígenes. De hecho, este caso supuso un reto diagnóstico y requirió un enfoque multidisciplinario que ayudó a mejorar el curso clínico y el desenlace del paciente.

## CONCLUSIONES

El caso reportado es raro por su afectación multiorgánica por el virus Coxsackie B5. Éste, es causa común de miocarditis y pericarditis y de afectación a otros órganos. Es una insuficiencia multiorgánica de causa desconocida. El virus

Coxsackie tiene una amplia variabilidad clínica, va desde una infección asintomática hasta una enfermedad que amenaza la vida, que requiere medidas de apoyo intensivas para asegurar la vida del paciente.

## REFERENCIAS

1. Newland JG, Romero JR. Enteroviruses. *International Encyclopedia of Public Health*. Elsevier, 2008; 347-52. <https://doi.org/10.1016/B978-012373960-5.00600-6>.
2. Akuzawa N, Harada N, Hatori T, Imai K, Kitahara Y, Sakurai S, et al. Myocarditis, hepatitis, and pancreatitis in a patient with coxsackievirus A4 infection: A case report. *Virology J* 2014; 11: 1-7. <https://doi.org/10.1186/1743-422X-11-3>.
3. Persichino J, Garrison R, Krishnan R, Sutjita M. Effusive-constrictive pericarditis, hepatitis, and pancreatitis in a patient with possible coxsackievirus B infection: a case report 2016. *BMC Infect Dis* 2016; 16: 375. <https://doi.org/10.1186/s12879-016-1752-3>.
4. Pretagostini R, Quirino L, Pettorini L, Garofalo M, Poli L, Melandro F, et al. Multiple organ failure associated with Coxsackie virus in a kidney transplant patient: Case Report. *Transplant Proc* 2016; 48: 438-40. <https://doi.org/10.1016/J.TRANSPROCEED.2016.02.005>.
5. Lampropoulos K, Bazoukis G, Kolyviras A, Tse G, Saplaouras A, Iliopoulos T. Pancreatitis and myocarditis coexistence due to infection by Coxsackie B1 and B4 viruses Key Clinical Message. *Clinical Case Rep* 2018; 6: 23-26. <https://doi.org/10.1002/ccr3.1277>.
6. Hopkins KA, Abdou MH, Hadi MA. Coxsackie B2 virus infection causing multiorgan failure and cardiogenic shock in a 42-year-old man. *Texas Heart Institute J* 2019; 46: 32-5. <https://doi.org/10.14503/THIJ-17-6361>.
7. Valestra PK, Fornos SH, Gian J, Cunha BA. Coxsackie B5 infection in an adult with fever, truncal rash, diarrhea and splenomegaly with highly elevated ferritin levels. *IDCases* 2016; 6: 14. <https://doi.org/10.1016/J.IDCR.2016.08.006>.
8. Kularathna MDSV, Kularatne SAM, Pathirage M, Nanayakkara PTMA. Severe leptospirosis complicated with multiorgan dysfunction successfully managed with plasma exchange: a case report. *J Medical Case Rep* 2021; 15: 584. <https://doi.org/10.1186/S13256-021-03135-3>.
9. Coplan NL, Atallah V, Mediratta S, Bruno MS, DePasquale NP. Cardiac, pancreatic, and liver abnormalities in a patient with coxsackie-B infection. *Am J Med* 1996; 101: 325-6. [https://doi.org/10.1016/S0002-9343\(97\)89436-3](https://doi.org/10.1016/S0002-9343(97)89436-3).
10. Hunt JC, Schneider C, Menticoglou S, Herath J, Bigio MR. Antenatal and postnatal diagnosis of coxsackie B4 infection: Case Series. *AJP Reports* 2012; 2:1. <https://doi.org/10.1055/S-0031-1296027>.

11. Tschöpe C, Ammirati E, Bozkurt B, Caforio ALP, Cooper LT, Felix SB, et al. Myocarditis and inflammatory cardiomyopathy: current evidence and future directions. *Nature Reviews Cardiol* <https://doi.org/10.1038/s41569-020-00435-x>.
12. Feldman AM, McNamara D. Myocarditis. *N Engl J Med* 2000; 343: 1388-98. <https://doi.org/10.1056/NEJM200011093431908>.
13. Kühl U, Pauschinger M, Seeborg B, Lassner D, Noutsias M, Poller W, et al. Viral persistence in the myocardium is associated with progressive cardiac dysfunction. *Circulation* 2005; 112: 1965-70. <https://doi.org/10.1161/CIRCULATIONAHA.105.548156>.
14. Ikegami S, Jitsuiki K, Nagasawa H, Nishio R, Yanagawa Y. Suspected virus-inducing severe acute respiratory distress syndrome treated by multimodal therapy including extracorporeal membrane oxygenation and immune modulation therapy. *Cureus* 2020; 12. <https://doi.org/10.7759/CUREUS.8768>.
15. Pasch A, Frey FJ. Coxsackie B viruses and the kidney -a neglected topic. *Nephrol Dialysis Transplantation* 2006; 21: 1184-87. <https://doi.org/10.1093/NDT/GFL016>.
16. Conaldi PG, Biancone L, Bottelli A, de Martino T Antonella, Camussi G, Toniolo A. Distinct pathogenic effects of group B coxsackieviruses on human glomerular and tubular kidney cells. *J Virology* 1997; 71: 9180. <https://doi.org/10.1128/JVI.71.12.9180-9187.1997>.
17. Bayatpour M, Zbitnew A, Dempster G, Miller KR. Role of coxsackievirus B4 in the pathogenesis of acute glomerulonephritis. *Can Med Assoc J* 1973; 109: 873.
18. Schlapbach LJ, Teijaro JR, Fisch P, Lin G-L, Mcginley JP, Drysdale SB, et al. Epidemiology and Immune Pathogenesis of Viral Sepsis. *Front Immunol* 2018; 9: 2147. <https://doi.org/10.3389/fimmu.2018.02147>.

### AVISO PARA LOS AUTORES

*Medicina Interna de México* tiene una nueva plataforma de gestión para envío de artículos. En: [www.revisionporpares.com/index.php/MIM/login](http://www.revisionporpares.com/index.php/MIM/login) podrá inscribirse en nuestra base de datos administrada por el sistema *Open Journal Systems* (OJS) que ofrece las siguientes ventajas para los autores:

- Subir sus artículos directamente al sistema.
- Conocer, en cualquier momento, el estado de los artículos enviados, es decir, si ya fueron asignados a un revisor, aceptados con o sin cambios, o rechazados.
- Participar en el proceso editorial corrigiendo y modificando sus artículos hasta su aceptación final.