

Síndrome de anticoagulante lúpico-hipoprotrombinemia en un paciente con síndrome antifosfolipídico

Lupus anticoagulant-hypoprothrombinemia syndrome in a patient with antiphospholipid syndrome.

Jennifer Carolina Sánchez Gutiérrez,¹ Lilian Edith Arias Manzano,² Valeria Espinosa De los Monteros Pérez,³ Carlos Alberto Ruíz Cedillo,⁴ Daphne Rivero Gallegos⁵

Resumen

ANTECEDENTES: El síndrome de anticoagulante lúpico-hipoprotrombinemia es una enfermedad en la que existen anticuerpos antiprotrombina además del anticoagulante lúpico, lo que conduce a deficiencia adquirida del factor II o hipoprotrombinemia. Esto resulta en mayor predisposición a padecer eventos hemorrágicos.

CASO CLÍNICO: Paciente masculino de 58 años de edad con diagnóstico de síndrome antifosfolipídico con eventos trombóticos y hemorrágicos con antecedente de fibrilación auricular persistente e insuficiencia venosa, quien cursó hospitalización en el servicio de Medicina Interna por padecer síndrome anémico y en quien se abordó el algoritmo de sangrado de tubo digestivo. El gammagrama evidenció eritrocitos marcados positivos para sangrado en el duodeno, así como múltiples eventos de trombosis durante su internamiento. El paciente pudo haber padecido una enfermedad autoinmunitaria, se realizaron determinaciones de anticuerpos antifosfolipídicos que resultaron positivos. A pesar de esto, predominó una tendencia hemorrágica desde el inicio, además de tiempos de coagulación prolongados, por lo que se diagnosticó síndrome de anticoagulante lúpico-hipoprotrombinemia.

CONCLUSIONES: El tipo de síndrome de anticoagulante lúpico-hipoprotrombinemia asociado con enfermedades autoinmunitarias es más agresivo y las complicaciones hemorrágicas son una característica común.

PALABRAS CLAVE: Anticoagulante lúpico; antifosfolípidos; trombosis; hipoprotrombinemias.

Abstract

BACKGROUND: Lupus anticoagulant-hypoprothrombinemia syndrome is a disease in which antiprotrombin antibodies exist in addition to lupus anticoagulant, leading to acquired factor II deficiency or hypoprothrombinemia. This results in a greater predisposition to suffer hemorrhagic events.

CLINICAL CASE: A 58-year-old male patient diagnosed with antiphospholipid syndrome with thrombotic and haemorrhagic events with persistent atrial fibrillation and venous insufficiency record, who entered to the internal medicine department due to anemic syndrome and in whom the bleeding algorithm was approached, showing a scintigraphy with positive erythrocytes for duodenal bleeding, as well as several thrombosis events during his admission to the hospital. Taking in consideration that the patient could have been an autoimmune disease carrier, antiphospholipid antibody determinations were carried out, which resulted positive. A bleeding tendency predominated from the beginning as well as prolonged clotting time, therefore, the lupus anticoagulant-hypoprothrombinemia syndrome was diagnosed.

¹ Residente de tercer año de Medicina Interna.

² Residente de segundo año de Medicina Interna.

³ Residente de primer año de Medicina Interna.

⁴ Médico especialista en Medicina Interna.

⁵ Médico especialista en Reumatología. Hospital Regional de Tlalnepantla, ISSEMyM, Estado de México, México.

Recibido: 24 de enero 2022

Aceptado: 12 de agosto 2022

Correspondencia

Jennifer Carolina Sánchez Gutiérrez
jen_ny1994@hotmail.com

Este artículo debe citarse como: Sánchez-Gutiérrez JC, Arias-Manzano LE, Espinosa De los Monteros-Pérez V, Ruíz-Cedillo CA, Rivero-Gallegos D. Síndrome de anticoagulante lúpico-hipoprotrombinemia en un paciente con síndrome antifosfolipídico. Med Int Méx 2023; 39 (6): 961-966.

CONCLUSIONS: The type of lupus anticoagulant-hypoprothrombinemia syndrome associated with autoimmune diseases is more aggressive and hemorrhagic complications are a common feature.

KEYWORDS: Lupus anticoagulant; Antiphospholipid; Thrombosis; Hypoprothrombinemias.

ANTECEDENTES

El síndrome de anticoagulante lúpico-hipoprotrombinemia es una enfermedad en la que existen anticuerpos antiprotrombina además del anticoagulante lúpico, lo que conduce a deficiencia adquirida del factor II o hipoprotrombinemia. Esto resulta en mayor predisposición a padecer eventos hemorrágicos. Los anticuerpos antiprotrombina no son neutralizantes y están dirigidos contra el sitio inactivo de la protrombina (es decir, protrombina I y α -trombina) y, por tanto, no causan inhibición inmediata.^{1,2,3}

El síndrome de anticoagulante lúpico-hipoprotrombinemia es una enfermedad poco frecuente, se habían descrito 92 casos en la bibliografía hasta 2015. La incidencia se asocia mayormente con la población pediátrica, ya que el 55% de los pacientes tienen edad menor a 16 años, con media de 13 años e intervalo de 1-86 años; pocas veces se han reportado casos en la población adulta. Afecta principalmente al sexo femenino (5:1).^{1,4} Este síndrome se ha asociado con enfermedades autoinmunitarias, principalmente lupus eritematoso sistémico y, en segundo lugar, síndrome antifosfolipídico; asimismo, se ha asociado con infecciones virales o bacterianas; enfermedades hematológicas (linfoma, mieloma múltiple) o fármacos (fenitoína o quinidina).^{5,6}

El síndrome antifosfolipídico es una enfermedad autoinmunitaria que se caracteriza por eventos de trombosis venosas y arteriales, así como abortos recurrentes en mujeres, acompañado de la positividad para anticuerpos antifosfolipídicos. Los criterios revisados para la clasificación de síndrome antifosfolipídico incluyen un resultado positivo para al menos uno de los siguientes anticuerpos: anticardiolipina (aCL), anti- β 2-glicoproteína I (β 2GPI) y anticoagulante lúpico.^{1,5} Este último es una inmunoglobulina que interfiere con los ensayos de coagulación *in vitro*, el cual provoca de manera ocasional prolongación del tiempo de protrombina y tromboplastina.^{4,7}

La importancia de comunicar este caso radica en generar evidencia respecto al síndrome de anticoagulante lúpico-hipoprotrombinemia, que es una enfermedad poco frecuente y la asociación con manifestaciones clínicas atípicas de los síndromes autoinmunitarios asociados, como en este caso el síndrome antifosfolipídico, como la hemorragia alveolar difusa, hemorragia suprarrenal y el síndrome antifosfolipídico catastrófico.^{5,8}

CASO CLÍNICO

Paciente masculino de 58 años con antecedente de fibrilación auricular diagnosticada en 2004 en tratamiento con propafenona 150 mg cada 12

horas e insuficiencia venosa superficial en tratamiento con diosmina/hesperidina 450/50 mg, media tableta cada 24 horas, con antecedente de etilismo durante 15 años de manera semanal e índice tabáquico de 2.85. Acudió al servicio de urgencias en julio de 2019 por padecer cefalea generalizada, pulsátil, de intensidad 10/10 en escala visual análoga, que disminuía con analgésicos no especificados, la cual persistió, así como palidez y disnea de pequeños esfuerzos 2 días previos a su ingreso. Los signos vitales a su ingreso fueron: presión arterial 120/60 mmHg, frecuencia cardiaca 60 latidos por minuto, frecuencia respiratoria 18 respiraciones por minuto, temperatura 36.8°C. A la exploración física se mostró alerta, consciente, orientado, con regular estado de hidratación, palidez de mucosas y tegumentos ++, cardiopulmonar sin daño, abdomen asignológico, con hepatomegalia, sin edema, con llenado capilar inmediato. Los exámenes de laboratorio al ingreso fueron: leucocitos 3000/ μ L, neutrófilos 1500/ μ L, linfocitos 700/ μ L, hemoglobina 6.2 g/dL, hematocrito 17.2%, VCM 86 pg/dL, HBCM 30.1 pg/dL, plaquetas 366,000/ μ L, glucosa 154.6 g/dL, urea 51.3 mg/dL, creatinina 0.7 mg/dL, bilirrubina total 0.9 mg/dL, AST 28 mg/dL, ALT 35 mg/dL, albúmina 3.4 g/dL, GGT 32 mg/dL, sodio 138 mEq/L, potasio 4.6 mEq/L, calcio 7.6 mEq/L fósforo 3.6 mEq/L, magnesio 1.6 mEq/L, tiempo de protrombina (TP) 16.30 segundos, tiempo parcial de tromboplastina (TPT) 26.1 segundos, protrombina 53%, índice internacional normalizado (INR) 1.28. Gasometría arterial: pH 7.46, PCO_2 29.9 mmHg, PO_2 83.1 mmHg, HCO_3 21.5, EB -2.5, Lact 0.8, Sat 96.9%.

El electrocardiograma mostró: ritmo sinusal, FC 61 LPM, QRS 94, eje 25°; sin datos patológicos. Radiografía de tórax sin alteraciones. En el servicio de urgencias se inició reanimación hídrica, se transfundieron dos concentrados eritrocitarios y posterior a la estabilización ingresó al servicio de Medicina Interna para abordaje de síndrome anémico.

Durante su internamiento, como parte del abordaje de síndrome anémico y con antecedente de una hospitalización asociada con aparente sangrado del tubo digestivo alto, se realizó endoscopia que reportó gastritis corporal crónica de tipo folicular sin datos de sangrado activo (**Figura 1**) y colonoscopia que se reportó sin evidencia de sangrado activo. El paciente se mantuvo asintomático, por lo que egresó a domicilio continuando protocolo diagnóstico por externo; sin embargo, los siguientes dos meses acudió al servicio de urgencias por síndrome anémico, identificando bicitopenia, caracterizada por patrón de anemia normocítica normocrómica y trombocitopenia moderada (hemoglobina 6.4 g/dL y plaquetas 118,000/ μ L). Una segunda endoscopia y colonoscopia no evidenciaron ningún sitio de sangrado. Se realizó cinética de hierro, que reportó concentraciones de hierro y porcentaje de saturación de transferrina en rangos

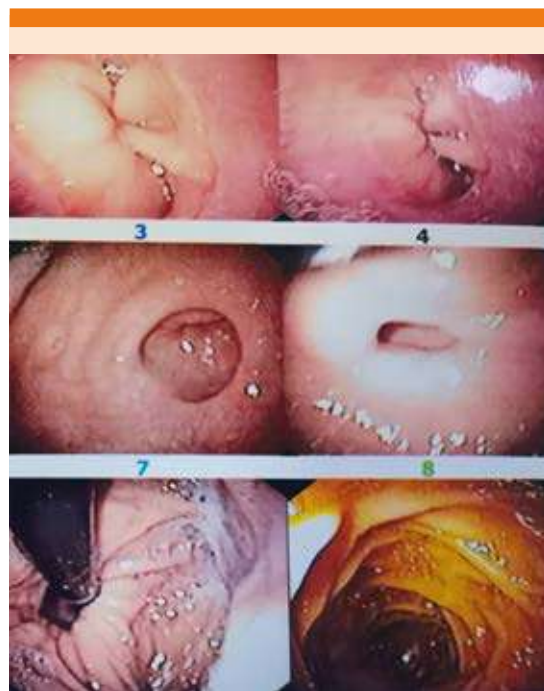

Figura 1. Endoscopia sin evidencia de sangrado activo.

normales, excepto la ferritina en 2508.65 ng/mL (**Cuadro 1**). Fue valorado por un hematólogo de la unidad que realizó aspirado y biopsia de médula ósea que concluyó una médula ósea normocelular con hiperplasia de megacariocitos y dismegacariopoyesis. La gammagrafía con eritrocitos marcados (**Figura 2**) evidenció sangrado intermitente en el duodeno. Durante el mes de internamiento tuvo trombosis del miembro pélvico izquierdo (**Figura 3**), al estar contraindicada la administración de anticoagulantes por el antecedente de sangrado del tubo digestivo, se realizó colocación de filtro de vena cava por el servicio

de angiología sin complicaciones. Posteriormente desarrolló red venosa colateral en el abdomen y telangiectasias en la mano izquierda; el ultrasonido de tejidos blandos reportó trombosis del miembro torácico izquierdo.

Con la evolución clínica señalada, se sospechó la posibilidad de que el paciente cursara con estado procoagulante; se realizó perfil bioquímico para descartar trombofilias (**Cuadro 2**) y finalmente se estableció el diagnóstico de síndrome antifosfolípido, con resultado positivo en dos ocasiones a anticuerpos anticardiolipina, anticoagulante lúpico y b2 glicoproteína, de acuerdo con los criterios de Sapporo, lo que, asociado con un perfil de coagulación con TP y TTPa prolongados, implica disminución de varios factores de coagulación (VIII, IX o II), considerando que se acompañaba de un síndrome de anticoagulante lúpico-hipoprotrombinemia, siendo ésta una afección independiente.

La bibliografía reporta que los eventos trombóticos pueden seguir ocurriendo a pesar del

Cuadro 1. Cinética de hierro

Parámetros	Resultados	Valores de referencia
Hierro sérico	129.26 µg/dL	40-170 µg/dL
Transferrina	104 mg/dL	175-380 mg/dL
Ferritina	2508.65 ng/dL	100-300 ng/dL
Índice de saturación de transferrina	25 mg/dL	20-60%
Capacidad total de fijación de hierro		23-45 mg/dL

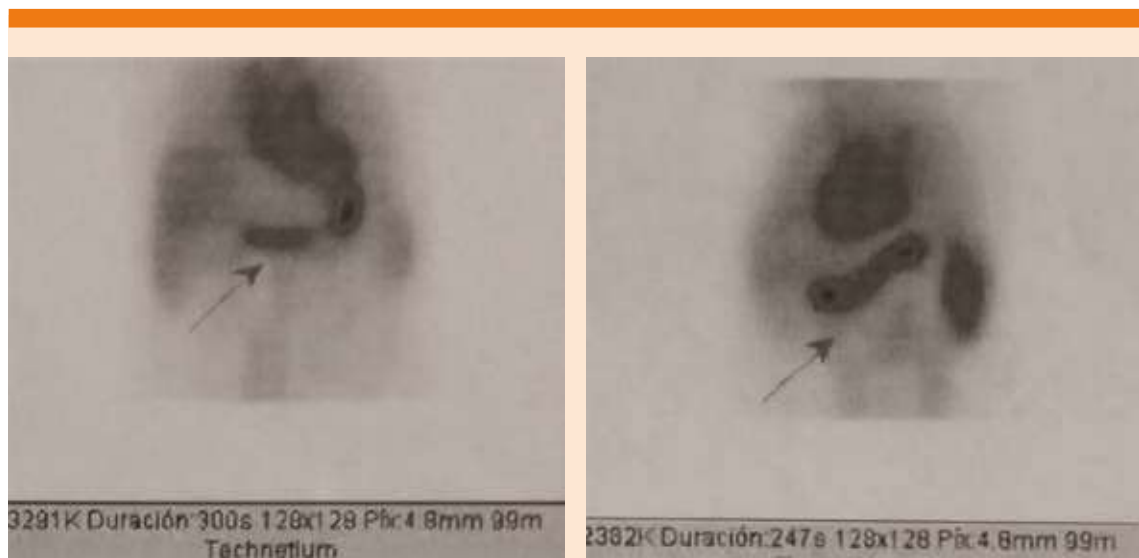


Figura 2. Gammagrama con eritrocitos marcados.

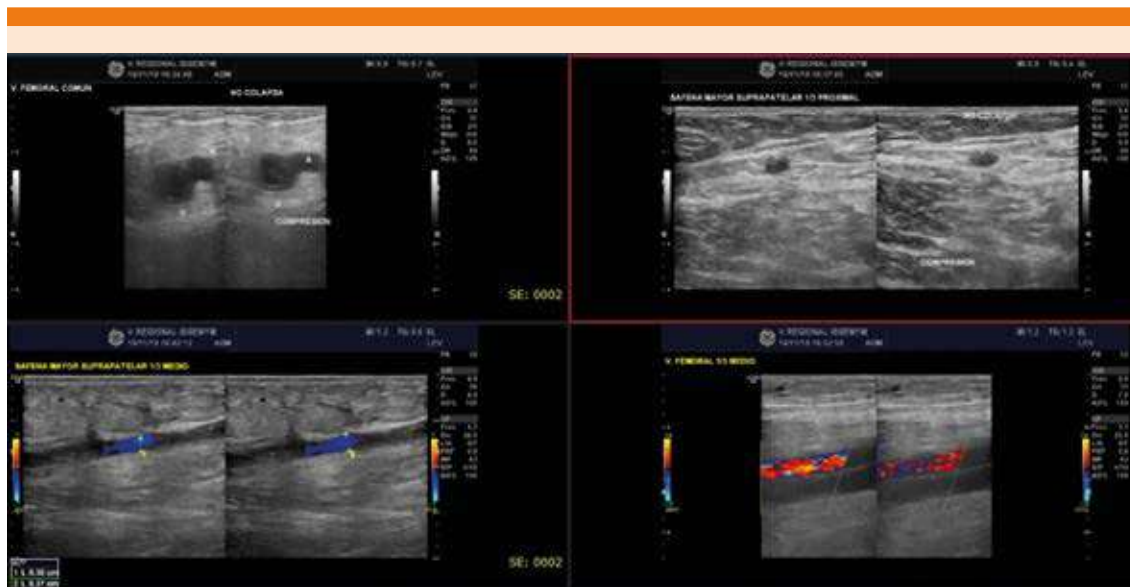

Figura 3. Ultrasonido Doppler.

Cuadro 2. Resultados de los estudios paraclínicos

	Resultados del paciente	Valores de referencia
Factor V Leiden	No detectado	70-120 U/dL
Anticuerpo lúpico	Positivo	Positivo (> 1.2)
Proteína C funcional	Concentraciones normales (53%)	70-150%
Proteína S funcional	Concentraciones normales (58%)	60-150%
Beta 2 microglobulina	Positivo (2.7 mg/L)	0.8-3.0 mg/dL
Antitrombina III	Concentraciones normales (85%)	80-120%
Ac anticardiolipina	Positivo IgG 6.6 IgM 22.4	Negativo IgG < 17 GPL/mL IgM < 15 GPL/mL
Homocisteína en suero	Concentraciones normales (8.3 nmol/L)	5-15 mmol/L
ANAs	Positivo	Negativo

tratamiento, con complicaciones fatales, como trombosis mesentérica, que manifestó el paciente del caso comunicado.

CONCLUSIONES

El síndrome de anticoagulante lúpico-hipoprotrombinemia es una afección poco frecuente

de acuerdo con lo reportado en la bibliografía, con un espectro heterogéneo más frecuente en el sexo femenino, en este caso se reportó en el sexo masculino. El tipo asociado con enfermedades autoinmunitarias es más agresivo y las complicaciones hemorrágicas son una característica común. En el caso del paciente, el curso del síndrome tuvo una manifestación atípica en

la sexta década de la vida, no reportada por la bibliografía actual.

Se reconoce que el síndrome antifosfolípídico se asocia con mayor riesgo de trombosis y complicaciones obstétricas; el síndrome de anticoagulante lúpico-hipoprotrombinemia parece drásticamente diferente en el sentido de que puede causar hemorragias graves que ponen en peligro la vida con predisposición a la trombosis, lo que es especialmente similar al cuadro clínico del paciente.

El diagnóstico se estableció ante la sospecha de eventos trombóticos, así como los siguientes resultados de laboratorio: anticoagulante lúpico positivo, tiempo de TPT y TP prolongados. Según lo reportado, con los corticosteroides como la prednisona a dosis inicial de 1 mg/kg al día deben considerarse el tratamiento de primera línea; sin embargo, se comenta que una vez iniciado el tratamiento, el riesgo de trombosis se eleva en comparación con las manifestaciones hemorrágicas.

REFERENCIAS

1. Pazzola G, Zuily S, Erkan D. The challenge of bleeding in antiphospholipid antibody-positive patients. *Current Rheumatol Rep* 2015; 17 (2). <https://doi.org/10.1007/s11926-014-0481-0>.
2. Forastiero R. Bleeding in the antiphospholipid syndrome. *Hematology* 2012; 17 (sup1): s153-s155. <https://doi.org/10.1179/102453312x13336169156654>.
3. Shah MD. Lupus anticoagulant-hypoprothrombinemia syndrome (LAHPS). Management of bleeding patients. 2016; 163-168. https://doi.org/10.1007/978-3-319-30726-8_18.
4. Pilania RK, Suri D, Jindal AK, Kumar N, Sharma A, Sharma P, Guleria S, Rawat A, Ahluwalia J, Singh S. Lupus anticoagulant hypoprothrombinemia syndrome associated with systemic lupus erythematosus in children: report of two cases and systematic review of the literature. *Rheumatol Int* 2018; 38 (10): 1933-1940. <https://doi.org/10.1007/s00296-018-4127-9>.
5. Carvalho C, Viveiro C, Maia P, Rezende T. Acquired antiprothrombin antibodies: an unusual cause of bleeding. *Case Reports* 2013; bcr2012007948. <https://doi.org/10.1136/bcr-2012-007948>.
6. Fujieda Y, Atsumi T. Has lupus anticoagulant testing had its day? *Nat Rev Rheumatol* 2019; 15 (6): 324-325. <https://doi.org/10.1038/s41584-019-0218-6>.
7. Mulliez SMN, de Keyser F, Verbist C, Vantilborgh A, Wijns W, Beukinga I, Devreese KMJ. Lupus anticoagulant-hypoprothrombinemia syndrome: report of two cases and review of the literature. *Lupus* 2014; 24 (7): 736-745. <https://doi.org/10.1177/0961203314558859>.
8. Carreño-Tarragona G, Morales E, Jiménez-Herrero MC, Cortés-Fornieles E, Gutierrez E, Praga M. Síndrome de anticoagulante lúpico-hipoprotrombinemia: una extraña asociación en el lupus eritematoso sistémico. *Nefrología* 2016; 36 (2): 186-188.

AVISO PARA LOS AUTORES

Medicina Interna de México tiene una nueva plataforma de gestión para envío de artículos. En: www.revisionporpares.com/index.php/MIM/login podrá inscribirse en nuestra base de datos administrada por el sistema *Open Journal Systems* (OJS) que ofrece las siguientes ventajas para los autores:

- Subir sus artículos directamente al sistema.
- Conocer, en cualquier momento, el estado de los artículos enviados, es decir, si ya fueron asignados a un revisor, aceptados con o sin cambios, o rechazados.
- Participar en el proceso editorial corrigiendo y modificando sus artículos hasta su aceptación final.