

# Síndrome de arteria mesentérica superior asociado con pancreatitis aguda

## Superior mesenteric artery syndrome associated to acute pancreatitis.

Carlos B González Sánchez,<sup>1</sup> María José Ortega Chavarría,<sup>2</sup> Cesar A Vega López,<sup>2</sup> Viviana Ramírez Stubbe<sup>3</sup>

### Resumen

**ANTECEDENTES:** El síndrome de arteria mesentérica superior es una causa poco común de dolor abdominal secundario a obstrucción intestinal alta, siendo resultado de la compresión extrínseca de la tercera porción del duodeno entre la aorta y la arteria mesentérica superior. Su manifestación se ha asociado con procedimientos quirúrgicos, pérdida de peso aguda o significativa, así como anomalías anatómicas congénitas o adquiridas; por la localización anatómica puede ser un reto diagnóstico, la clínica y alteraciones bioquímicas pueden orientar hacia una enfermedad visceral. La asociación con pancreatitis aguda se ha descrito en pocos casos.

**CASO CLÍNICO:** Paciente femenina de 25 años con antecedentes de disautonomía del tipo hipotensión ortostática y colecistectomía laparoscópica por colecistitis aguda; quien acudió por padecer dolor abdominal transitorio de predominio en el epigastrio sin respuesta a analgésicos; los estudios de laboratorio arrojaron elevación significativa de enzimas pancreáticas y una tomografía abdominal un páncreas lobulado sin datos de inflamación ni colecciones, pero evidenció una compresión parcial de la tercera porción del duodeno por la arteria mesentérica superior y aorta con un ángulo de 16.2° y distancia aortomesentérica < 10 mm documentada en la fase arterial. Se estableció el diagnóstico final de pancreatitis aguda asociada con síndrome de arteria mesentérica superior.

**CONCLUSIONES:** La descripción de síndrome de la arteria mesentérica superior y pancreatitis aguda raramente se reporta en la bibliografía, de ahí la importancia de la descripción de este caso.

**PALABRAS CLAVE:** Síndrome de arteria mesentérica superior; dolor abdominal; pancreatitis aguda.

### ABSTRACT

**BACKGROUND:** Superior mesenteric artery syndrome is a rare cause of abdominal pain secondary to upper intestinal obstruction, resulting from extrinsic compression of the third portion of the duodenum between the aorta and the superior mesenteric artery. Its presentation has been associated with surgical procedures, acute and/or significant weight loss, as well as congenital or acquired anatomical abnormalities. Due to the anatomical location, it could be a diagnostic challenge, the clinical and biochemical alterations could lead to a visceral pathology. The association with acute pancreatitis has been described in few cases.

**CLINICAL CASE:** A 25-year-old female patient with a history of dysautonomia of the orthostatic hypotension type and laparoscopic cholecystectomy due to acute cholecystitis; who presented with transitory abdominal pain predominantly in the epigastrium without response to analgesics; the laboratory studies showed a significant elevation of pancreatic enzymes and the imaging studies showed a lobulated pancreas with no evidence of inflammation or collections associated with a partial compression of the third portion of the duodenum through the superior mesenteric artery and aorta with an angle of 16.2° and an aortomesenteric distance < 10 mm documented in the arterial

<sup>1</sup> Especialista en Medicina Interna, Gastroenterología y Endoscopia.

<sup>2</sup> Especialista en Medicina Interna.

<sup>3</sup> Médico interno de pregrado. Universidad Anáhuac México. Hospital Ángeles Pedregal, CDMX.

**Recibido:** 9 de diciembre 2021

**Aceptado:** 6 de febrero 2022

### Correspondencia

César Augusto Vega López  
cesarvega.int@gmail.com

### Este artículo debe citarse como:

González-Sánchez CB, Ortega-Chavarría MJ, Vega-López CA, Ramírez-Stubbe V. Síndrome de arteria mesentérica superior asociado con pancreatitis aguda. Med Int Méx 2023; 39 (6): 955-960.

phase of the tomography. An acute pancreatitis associated with superior mesenteric artery syndrome was concluded as the final diagnosis.

**CONCLUSIONS:** The description of superior mesenteric artery syndrome and acute pancreatitis is rarely reported in the literature, hence the importance of the description of this case.

**KEYWORDS:** Superior mesenteric artery syndrome; Abdominal pain; Acute pancreatitis.

## ANTECEDENTES

El síndrome de la arteria mesentérica superior, descrito por Rokitansky en 1861, nombrado como síndrome de Wilkie en 1927, es una enfermedad apenas reportada en el 0.2-1% de los estudios radiológicos por causas de dolor abdominal. Otros nombres conocidos son síndrome del corsé de yeso o síndrome del compás aortomesentérico. La edad de manifestación más frecuente es entre 10 y 39 años, con mayor afectación del sexo femenino, se asocia con bajo peso (síndrome consuntivos, trastornos de la alimentación, posquirúrgico, traumatismos, etc.).<sup>1,2</sup> Los síntomas gastrointestinales se atribuyen a la disminución de la grasa mesentérica que funciona como cojinete, lo que lleva a compresión de la tercera porción del duodeno entre la arteria mesentérica superior y la aorta.<sup>3</sup> La corrección quirúrgica de escoliosis, cirugías abdominales, malrotación intestinal, fijación anómala del ligamento de Trietz, funduplicatura de Nissen, trastornos de la alimentación, síndromes consuntivos, mesenterio corto, entre otros se han descrito como factores de riesgo de su aparición.<sup>4</sup> La arteria mesentérica puede emerger desde T12 hasta L3, en el grueso de la población se encuentra a nivel de L1; de forma habitual el ángulo aortomesentérico suele tener un rango de 40 a 50° en población adulta, con estrecha relación con la vena renal derecha; el

proceso uncinado del páncreas, la tercera porción del duodeno y grasa retroperitoneal; por tanto, cualquier factor que disminuya el ángulo aortomesentérico por debajo de 20° es capaz de producir una compresión con la consecuente manifestación clínica. Los pacientes suelen referir dolor abdominal inespecífico ya sea de inicio súbito o de curso crónico, de características inespecíficas como náusea y vómito, epigastalgia posprandial, saciedad temprana, pérdida de peso, pirosis y vómito biliar, formando parte de un cuadro de obstrucción intestinal proximal.<sup>5</sup> Al ser un padecimiento sin datos clínicos característicos debe corroborarse por estudios de imagen; el ultrasonido de abdomen es un método de detección rápida y de bajo costo con el inconveniente de ser operador-dependiente; la tomografía de abdomen es el estudio de imagen de elección, ya que permite realizar reconstrucciones tridimensionales y múltiples cortes, medición de distancias y ángulos entre estructuras anatómicas.<sup>6</sup>

## CASO CLÍNICO

Paciente femenina de 25 años de edad, con antecedente conocido de disautonomía caracterizada por hipotensión ortostática en tratamiento con medidas higiénico-dietéticas, evento de colecistitis litiasica aguda con manejo quirúrgico laparoscópico, sin aparentes complicaciones,

seis días previos a su valoración, sin otros datos de relevancia.

La paciente acudió al servicio de urgencias por padecer dolor abdominal de inicio en el posquirúrgico mediato, de aparición continua, de tipo transfixivo de predominio en el epigastrio con irradiación al hipocondrio derecho y la región dorsal, mitigándose a la genuflexión y en decúbito lateral derecho, cursando también con limitación de la ingesta de alimentos, conciliación del sueño y actividades diarias; al interrogatorio dirigido comentó haber tenido evacuaciones diarreicas no disintéricas de 48 horas de evolución. Hasta ese momento la paciente mantenía esquema analgésico con butilhioscina, ketorolaco y supositorios de indometacina sin mejoría clínica. Debido al cuadro anterior la paciente se realizó estudio tomográfico contrastado de abdomen de forma ambulatoria con reporte de imagen sugerente de colección en lecho vesicular, cambios posquirúrgicos, engrosamiento parietal del yeyuno y coproestasis.

A la exploración se encontró a la paciente con tegumentos pálidos y mucosas deshidratadas, en taquicardia sinusal de 130 lpm, presión arterial de 100/60 mmHg (en decúbito supino), temperatura de 37.6°C, sin afectación respiratoria, peristalsis aumentada en intensidad y frecuencia, distensión abdominal con timpanismo y dolor intenso a la palpación del cuadrante superior derecho sin datos francos de irritación peritoneal. Bioquímicamente destacó la elevación de velocidad de sedimentación globular 16 mm/h (VSG), gamma-glutamilttransferasa 103.7 U/L (GGT), amilasa 211 U/L y lipasa 328 U/L, procalcitonina de 0.02 µg/L, sin leucocitosis o alteración en electrolitos séricos ni bilirrubinas.

#### **Cuadro 1**

Se realizó consenso médico, en el que se decidió abordar la causa del síndrome doloroso abdominal como pancreatitis aguda secundaria

a colecistectomía; debido a la marcada incapacidad se administraron opiáceos con lo que disminuyó moderadamente la intensidad del dolor. Durante las primeras horas se realizó endoscopia bajo sedación, sin evidenciarse enfermedad esofágica, presencia de dilatación gástrica con 200 cc de contenido biliar, así como dilatación de la segunda porción duodenal; durante el procedimiento endoscópico se colocó sonda nasoyeyunal, con posterior inicio de nutrición enteral semielemental.

Enseguida se solicitó una pancreatotomografía dinámica en la que se observó cabeza pancreática lobulada como variante anatómica, sin colecciones ni lesiones focales o difusas; en fase arterial se visualizó la tercera porción del duodeno parcialmente comprimida por la arteria mesentérica superior y aorta con un ángulo de 16.2° (distancia aortomesentérica < 10 mm); estas mediciones se corroboraron de forma independiente por especialistas en radiología de nuestra institución y por especialistas de CT-Scanner®, donde se llevó a cabo el estudio ambulatorio comentado. **Figuras 1 y 2**

Una vez que se contó con todos estos datos clínicos, bioquímicos y de gabinete se estableció el diagnóstico de pancreatitis aguda asociado con síndrome de arteria mesentérica superior. Se mantuvo en vigilancia intrahospitalaria durante 12 días con manejo analgésico a base de opioides en disminución paulatina y nutrición enteral hasta el cese de los síntomas. Dos días previos al egreso de la paciente se retiró la sonda nasoyeyunal mostrando buena tolerancia a la dieta vía oral y egresó a domicilio con medidas higiénico-dietéticas. Al momento mantiene buena evolución sin nuevos episodios de dolor abdominal secundarios a esta causa.

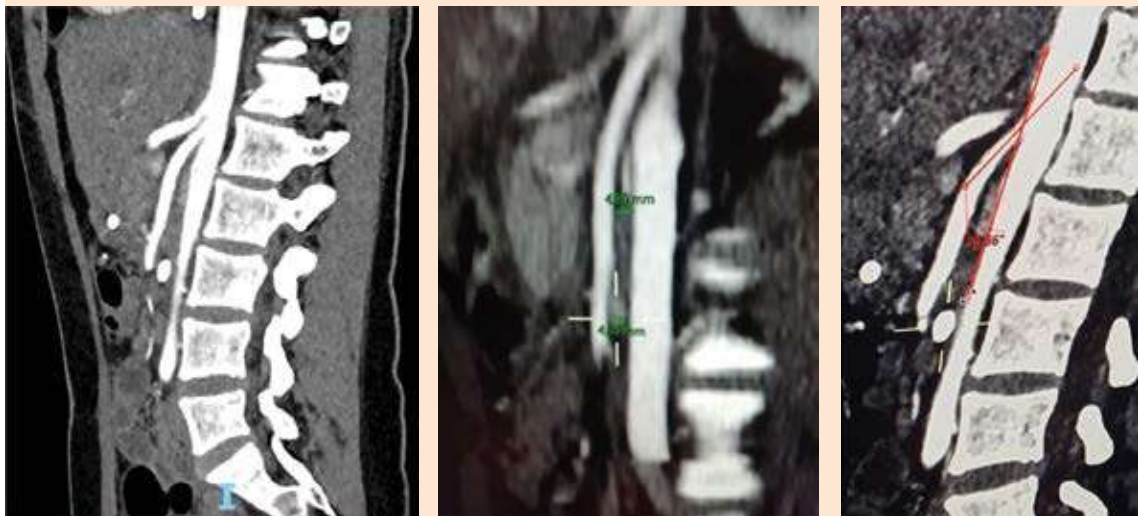
#### **DISCUSIÓN**

Se comenta el caso de una paciente en la tercera década de la vida, quien cursó con síndrome

**Cuadro 1.** Resultados de los estudios de laboratorio

	Amilasa (U/L)	Lipasa (U/L)	GGT (U/L)	FA (U/L)	TGP (U/L)	TGO (U/L)	PCR (mg/dL)
Ingreso	211	328	103.7	61	58.7	18.2	0.78
Segundo día	170	223	77.1	47	40.8	15.8	0.52
Cuarto día	261	305	94.3	52	39.7	17.4	0.64
Octavo día	147	239	74.3	59	31.3	24.7	0.66
Egreso	163	313	64.0	71	41.2	22.2	0.66

GGT: gamma-glutamilttransferasa, FA: fosfatasa alcalina, TGP: alanina aminotransferasa, TGO: aspartato aminotransferasa, PCR: proteína C reactiva.

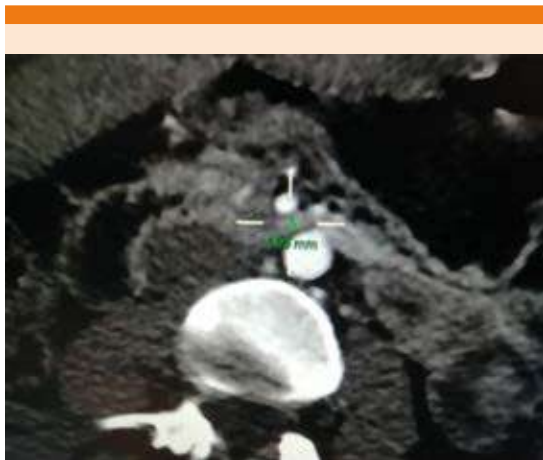


**Figura 1.** Tomografía axial computada de abdomen con contraste IV que muestra distancia entre aorta y arteria mesentérica de 480 mm y 28.9° de ángulo aortomesentérico.

doloroso abdominal posterior a colecistectomía laparoscópica; cabe destacar que previo a este procedimiento ya cumplía con ciertos factores de riesgo de síndrome de arteria mesentérica superior.

El dolor posquirúrgico es multifactorial y atribuible a las incisiones de puertos de trabajo, neumoperitoneo y la colecistectomía en sí;<sup>7</sup> sin

embargo, el cuadro clínico de dolor intenso y continuo que no cedía aun con la administración de 3 diferentes fármacos no daba la impresión de ser únicamente secundario al acto quirúrgico realizado. A la clínica descrita se le agregaron datos bioquímicos con cifras elevadas de amilasa y lipasa, GGT y FA, que pueden imitar un cuadro de pancreatitis aguda por la similitud semiológica.



**Figura 2.** Pancreatotomografía dinámica que evidencia cabeza pancreática lobulada como variante anatómica, sin colecciones ni lesiones focales o difusas, en fase arterial se visualizó la tercera porción del duodeno parcialmente comprimida por la arteria mesentérica superior y aorta con un ángulo de  $16.2^\circ$  (distancia aortomesentérica < 10 mm).

Hubo varios datos que nos llevaron a indagar las diferentes causas de dolor abdominal, la hiperlactatemia tipo A, mala respuesta al tratamiento farmacológico, localización inicialmente difusa y posteriormente localizada en el cuadrante superior derecho, intolerancia a la vía oral y el antecedente de disautonomía. El hallazgo endoscópico orientó hacia el síndrome pospapilar oclusivo secundario a síndrome de la arteria mesentérica superior, siendo considerado responsable de la pancreatitis en este caso.

En cuanto a lo reportado en la bibliografía, se considera que la coexistencia de síndrome de la arteria mesentérica superior y pancreatitis aguda es rara, con poco casos notificados; se ha descrito que el abordaje debe estar encaminado a identificar datos de pancreatitis, ya que la elevación de amilasa se considera inespecífica porque también puede ocurrir en casos de oclusión duodenal sin afección pancreática; se han

descrito posibles mecanismos relacionados con afección pancreática en síndrome de la arteria mesentérica superior, como la existencia de síndrome pospapilar oclusivo con flujo retrógrado de bilis hacia el conducto pancreático con activación de enzimas pancreáticas; también se ha relacionado con la existencia de íleo paralítico parcial o edema peripancreático con afección del espacio aortomesentérico y daño de la porción distal del duodeno.<sup>8</sup>

La paciente fue tratada del cuadro de pancreatitis aguda de forma conservadora; la alimentación enteral resultó en mejoría del estado nutricional, permitiendo aportar el 100% del requerimiento calórico calculado hasta el alivio de la pancreatitis con posterior tolerancia adecuada a la vía oral.

## CONCLUSIONES

Este padecimiento, aunque raro, es causa de dolor abdominal agudo, crónico o ambos, asociado con dilatación gastrointestinal con subsecuente síndrome de oclusión intestinal proximal; la pancreatitis aguda aparece de forma subsecuente, por lo que se requiere la integración de datos clínicos, bioquímicos y de gabinete. El manejo va de acuerdo con la gravedad del cuadro clínico, puede ser conservador (descompresión gastroduodenal, corrección hidroelectrolítica, analgesia, soporte nutricional, etc.) con el que la mayoría de los pacientes tienen una recuperación satisfactoria; el manejo quirúrgico solo se reserva en casos severos. La descripción de síndrome de la arteria mesentérica superior y pancreatitis aguda raramente se reporta en la bibliografía, de ahí la importancia de la descripción de este caso.

## REFERENCIAS

1. Mosalli R, El-Bizre B, Farooqui M, Paes B. Superior mesenteric artery syndrome: a rare cause of complete intestinal obstruction in neonates. *J Pediatr Surg* 2011; 46 (12): e29-31. doi: 10.1016/j.jpedsurg.2011.08.021.

2. Castaño LR, Chams AA, Arango VP, García VA. Síndrome de la arteria mesentérica superior o síndrome de Wilkie. *Rev Col Gastroenterol* 2009; 24 (2): 200-209.
3. Padilla MT, Alvear N. Síndrome de Wilkie, un reto diagnóstico. *Rev Med HJCA* 2016; 8 (1): 65-7.
4. Mathenge N, Osiro S, Rodriguez II, Salib C, Tubbs RS, Loukas M. Superior mesenteric artery syndrome and its associated gastrointestinal implications. *Clin Anat* 2014; 27: 1244-1252. doi: 10.1002/ca.22249.
5. Agrawal S, Patel H. Superior mesenteric artery syndrome. *Surgery* 2013; 153: 601-602.
6. Kennedy KV, Yela R, Achalandabaso MM, Martín PE. Síndrome de la arteria mesentérica superior: consideraciones diagnósticas y terapéuticas. *Rev Esp Enferm Dig* 2013; 105 (4): 236-238. <https://dx.doi.org/10.4321/S1130-01082013000400012>.
7. Wills VL, Hunt DR. Pain after laparoscopic cholecystectomy. *Br J Surg* 2000; 87: 273-84. doi: 10.1046/j.1365-2168.2000.01374.x.
8. Sihuy-Diburga DJ, Accarino-Garaventa A, Vilaseca-Montplet J, Azpiroz-Vidaur F. Acute pancreatitis and superior mesenteric artery syndrome. *Rev Esp Enferm Dig* 2013; 105 (10): 626-8. <https://dx.doi.org/10.4321/S1130-01082013001000009>.

### AVISO PARA LOS AUTORES

*Medicina Interna de México* tiene una nueva plataforma de gestión para envío de artículos. En: [www.revisionporpares.com/index.php/MIM/login](http://www.revisionporpares.com/index.php/MIM/login) podrá inscribirse en nuestra base de datos administrada por el sistema *Open Journal Systems* (OJS) que ofrece las siguientes ventajas para los autores:

- Subir sus artículos directamente al sistema.
- Conocer, en cualquier momento, el estado de los artículos enviados, es decir, si ya fueron asignados a un revisor, aceptados con o sin cambios, o rechazados.
- Participar en el proceso editorial corrigiendo y modificando sus artículos hasta su aceptación final.