

## Hiperparatiroidismo primario; un caso para el internista

### Primary hyperparathyroidism; a case for the internist.

Luis Fernando García Frade Ruiz,<sup>1</sup> Nadia Giovanna Chía Vázquez,<sup>6</sup> Víctor Severo Hernández,<sup>2</sup> Sergio Monraz Pérez,<sup>3</sup> Gabriel Soto Nieto,<sup>5</sup> Omar Coronel Ayala,<sup>4</sup> Armando López Ortiz<sup>7</sup>

#### Resumen

**ANTECEDENTES:** El hiperparatiroidismo primario constituye la causa más frecuente de hipercalcemia y se identifica con mayor frecuencia en mujeres con posmenopausia temprana con hipercalcemia y concentraciones anormales de hormona paratiroidea.

**CASO CLÍNICO:** Paciente femenina de 62 años quien acudió a urgencias en estado de choque séptico secundario a pielonefritis por calcificaciones renales extensas, se inició tratamiento antimicrobiano y con aminos, se solicitó parathormona que resultó muy elevada. Se realizó nefrectomía izquierda tras exclusión por gammagrama, con mejoría, pero persistencia de leucocitosis; se realizaron procedimientos para estudio y tratamiento de derrames pleurales y se estableció el diagnóstico de síndrome de superposición con posterior ureterolitotripsia derecha y más adelante, paratiroidectomía.

**CONCLUSIONES:** No hay guías establecidas de tratamiento del síndrome de superposición. Los pacientes en riesgo alto aptos para tratamiento intensivo deben considerarse para trasplante alogénico.

**PALABRAS CLAVE:** Hiperparatiroidismo primario; pielonefritis; nefrectomía; hipercalcemia.

#### Abstract

**BACKGROUND:** Primary hyperparathyroidism is the most common cause of hypercalcemia and is most frequently identified in early postmenopausal women with hypercalcemia and abnormal parathyroid hormone concentrations.

**CLINICAL CASE:** A 62-year-old female patient who presented to the emergency room in a state of septic shock secondary to pyelonephritis due to extensive renal calcifications, antimicrobial and amine treatment was started, parathyroid hormone was requested, which was very high, and left nephrectomy was performed after exclusion by scintigraphy, with improvement but persistence of leukocytosis, procedures were performed for the study and treatment of pleural effusions, and a diagnosis of overlap syndrome was integrated with right ureterolithotripsy and later, parathyroidectomy.

**CONCLUSIONS:** There are no established treatment guidelines for overlap syndrome. High-risk patients suitable for intensive treatment should be considered for allogeneic transplantation.

**KEYWORDS:** Primary hyperparathyroidism; Pyelonephritis; Nephrectomy; Hypercalcemia.

<sup>1</sup> Internista.

<sup>2</sup> Urólogo.

<sup>3</sup> Neumólogo.

<sup>4</sup> Hematólogo.

Hospital San Ángel Inn Sur, Ciudad de México.

<sup>5</sup> Infectólogo, Hospital San Ángel Inn Universidad, Ciudad de México.

<sup>6</sup> Medicina general.

<sup>7</sup> Médico radiólogo.

Hospital Ángeles Pedregal, Ciudad de México.

**Recibido:** 5 de diciembre 2021

**Aceptado:** 29 de diciembre 2021

#### Correspondencia

Luis Fernando García Frade Ruiz  
doctorfrade@gmail.com

#### Este artículo debe citarse como:

García-Frade Ruiz LF, Chía-Vázquez NG, Severo-Hernández V, Monraz-Pérez S, Soto-Nieto G, Coronel-Ayala O, López-Ortiz A. Hiperparatiroidismo primario; un caso para el internista. Med Int Méx 2023; 39 (6): 940-947.

## CASO CLÍNICO

Paciente femenina de 60 años de edad quien acudió al servicio de urgencias con los siguientes antecedentes de importancia:

*Antecedentes heredofamiliares:* negados.

*Antecedentes personales no patológicos:* tabaquismo pasivo, consumo de alcohol negado, actividad física: negada, viajes recientes: negados, mascotas: negadas, vacunas recientes: negadas.

*Antecedentes personales patológicos:* quirúrgicos: histerectomía, hospitalizaciones: negadas, enfermedades: tratada el último año por distintos médicos como neuralgia posherpética en el flanco izquierdo con diversos AINEs, alergias: negadas, medicamentos: negados.

*Padecimiento actual:* Fue traída al servicio de urgencias por sus familiares por padecer desde hacía aproximadamente 10 días un cuadro febril manejado por un facultativo como probable cuadro de COVID-19, sin mejoría, tras lo cual se agrió debilidad extrema.

A la exploración física se encontró: presión arterial 70/40 mmHg, frecuencia cardiaca: 90 por minuto, frecuencia respiratoria: 22 por minuto,  $SO_2$  92%, temperatura: 36.5°C. Se encontró a la paciente consciente, con marcada palidez de piel y mucosas, deshidratada, con ruidos cardiacos rítmicos, campos pulmonares limpios sin estertores, abdomen plano, blando, con dolor a la palpación en marco cólico, con signo de Giordano positivo bilateral, miembros pélvicos sin edema.

Tras la exploración se solicitaron los siguientes estudios de laboratorio y gabinete:

*Biometría hemática:* hemoglobina 10.7 g/dL, hematócrito 32.7%, eritrocitos  $4.57 \times 10^6/\mu\text{L}$ , VCM

71.6 fl, HCM 23.5 pg, leucocitos 2.9, neutrófilos 91%, bandas 0%, eosinófilos 0%, basófilos 0%, monocitos 2%, linfocitos 5%, plaquetas  $219 \times 10^3/\mu\text{L}$ . TP 15.5 segundos, TPT 28.8 segundos.

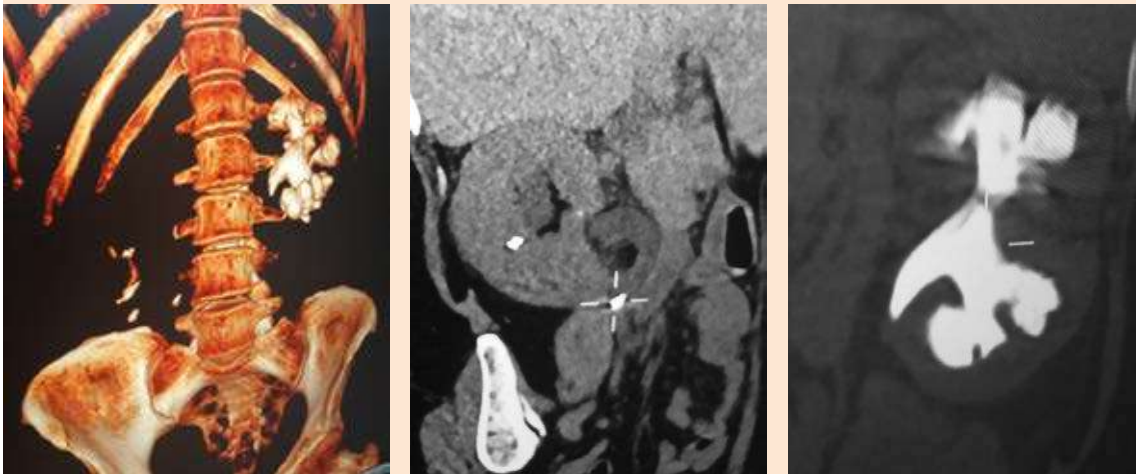
*Química sanguínea:* glucosa 109 mg/dL, BUN 65.9 mg/dL, urea 141 mg/dL, creatinina 3.47 mg/dL, ácido úrico 9.1 mg/dL, albúmina 2.43 g/dL, calcio 9.5 mg/dL, fósforo 2.91 mg/dL, sodio 132 mEq/L, potasio 4.44 mEq/L, cloro 103 mEq/L, bilirrubina total 1.13 mg/dL, bilirrubina directa 0.69 mg/dL, bilirrubina indirecta 0.44 mg/dL, fosfatasa alcalina 198 U/L, TGP 49 U/L, TGO 40.8 U/L, GGT 108.8 U/L, deshidrogenasa láctica 185 U/L, colesterol total 148 mg/dL, triglicéridos 208 mg/dL, HDL 23.6 mg/dL, LDL 83 mg/dL, VLDL 41.5 mg/dL, amilasa 38 U/L, lipasa 34 U/L, proteína C reactiva 249 mg/L.

*Examen general de orina:* pH 6, leucocitos  $500/\mu\text{L}$ , glucosa negativa, proteínas 70 mg/dL, cetonas negativo, Hb 0.2 mg/dL, nitrito positivo. Sedimento: leucocitos 5-10 por campo, eritrocitos 0-5 por campo, cristales: fosfato amorfo escaso, células epiteliales 0-6 por campo, bacterias moderadas, filamento mucoso escaso, levaduras negativo.

La tomografía axial computada (TAC) de abdomen simple mostró litiasis coraliforme izquierda, litiasis renal derecha y litiasis en unión ureteropieléica derecha parcialmente obstructiva, imagen altamente compatible con adenoma paratiroideo derecho. Quiste de ovario izquierdo de 47 mm, líquido libre en fondo de saco de Douglas. Sin datos de hepatoesplenomegalia. **Figura 1**

La tomografía axial computada de tórax simple evidenció atelectasias lineales posterobasales bilaterales, sin datos de neumonía por COVID-19.

Tras lo anterior se estableció el diagnóstico de choque séptico por pielonefritis secundaria a litiasis renoureteral bilateral. Se inició tratamiento con líquidos intravenosos, aminas y



**Figura 1.** Tomografía axial computada simple de abdomen al ingreso que muestra un lito coraliforme izquierdo y múltiples litos renales derechos y renoureteral ipsilateral parcialmente obstructivo.

antimicrobiano de amplio espectro (ertapenem) y se decidió su paso a la terapia intensiva. Al día siguiente se solicitó determinación de parathormona que resultó en 787.2 pg/mL (normal: 31.4 a 90). Una vez alcanzada la estabilidad hemodinámica de la paciente y con una presión arterial de 100/70 mmHg con dosis bajas de norepinefrina y previa impregnación de antimicrobiano, se decidió la colocación de catéter doble J pielovesical derecho.

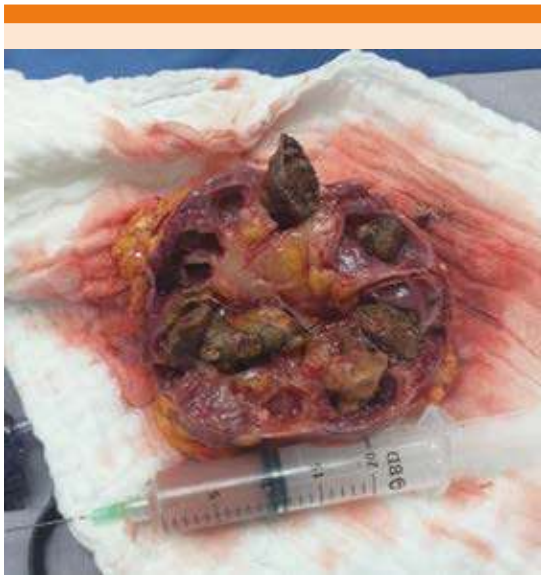A las 48 horas de su ingreso la paciente mostró los siguientes parámetros de laboratorio: hemoglobina 9.0 g/dL, leucocitos 28,500, neutrófilos 98%, plaquetas 127,000, BUN 61, urea 131, creatinina 3.0, sin cambios clínicos importantes y aun con bajos requerimientos de aminas intravenosas; se continuó el manejo establecido, mostrando dos días después los siguientes parámetros de laboratorio: hemoglobina 8.5 g/dL, leucocitos 22,600, neutrófilos 96%, plaquetas 144,000, glucosa 88 mg/dL, urea 99 mg/dL, creatinina 1.78 mg/dL. La TAC de abdomen de control mostró litiasis renal

derecha y coraliforme izquierda sin cambios, con aumento en la cantidad de líquido libre en el hueco pélvico, derrame pleural bilateral y atelectasias asociadas y clínicamente con datos de dificultad respiratoria; se decidió realizar punción de derrame pleural derecho, tras lo cual mostró mejoría en el patrón respiratorio y los siguientes resultados al estudio citoquímico: amarillo turbio, leucocitos 13,300 mm<sup>3</sup>, eritrocitos 900 mm<sup>3</sup>, polimorfonucleares 85%, mononucleares 15%, proteínas total 3010 mg/dL, glucosa 90.27 mg/dL, cloruros 108.51 mEq/L. Células mesoteliales con cambios reactivos asociados con inflamación aguda acentuada, sin observarse células neoplásicas.

Los resultados de estudios solicitados a su ingreso mostraron: urocultivo con desarrollo de *E. coli* BLEE 80,000 UFC/mL, hemocultivo con desarrollo de *E. coli* BLEE y otra cepa de *E. coli*, con PCR para SARS-CoV-2 negativo. Por lo anterior, y de acuerdo con resultados de sensibilidad en el antibiograma, se decidió continuar manejo con meropenem.

Ante la litiasis coraliforme extensa renal izquierda y proceso séptico secundario, se decidió realizar gammagrama renal que reportó riñón izquierdo hipoperfundido con datos de enfermedad ocupativa múltiple y proceso obstructivo. Riñón derecho con perfusión adecuada y datos de enfermedad parenquimatosa. Función renal global por debajo de límites normales (50%).

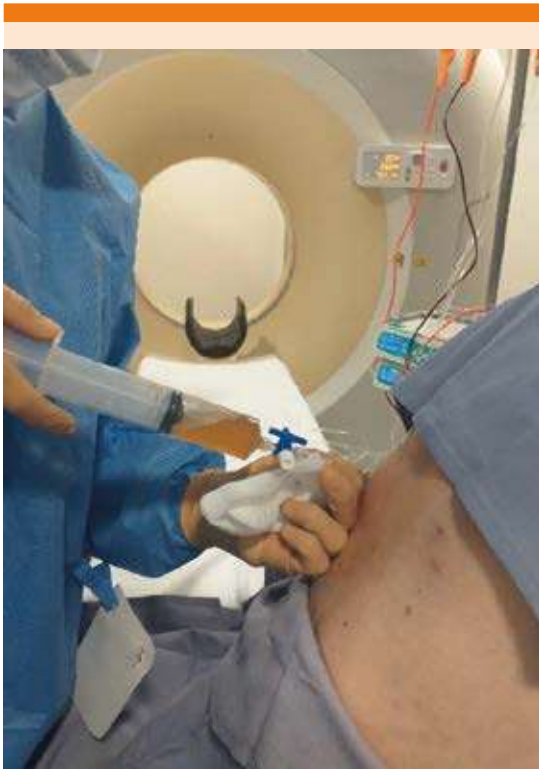La paciente cursó sin fiebre, con persistencia de leucocitos que varió a través de los días de 17,000 a 20,000 (promedio 18,000) con hemoglobina de 7.8 g/dL normocítica normocrómica, 340,000 plaquetas y hemocultivos sin desarrollo. Se decidió transfundir 2 paquetes globulares y realizar nefrectomía izquierda por laparoscopia, con litiasis intrarrenal extensa y líquido purulento en su interior (**Figura 2**), con el posterior reporte de patología de nefrolitiasis (litiasis coraliforme parcial), pielonefritis aguda y crónica acentuada, focalmente abscedada, uréter con inflamación crónica moderada y vasos renales sin cambios significativos.



**Figura 2.** Riñón izquierdo con lito extenso y material purulento en su interior.

Durante la cirugía laparoscópica se encontró escaso líquido de características citrinas en la cavidad abdominal, que de manera ortodoxa se envía a cultivo.

Posterior a la cirugía, la paciente cursó con estabilidad hemodinámica, adecuados volúmenes urinarios y persistencia de leucocitosis en el orden de 17,000 sin fiebre y con proteína C reactiva de 24 mg/L; se realizó ecocardiograma transtorácico que se reportó sin alteraciones y sin vegetaciones, con examen general de orina con 5-10 leucocitos por campo, sin levaduras y se realizó cambio de catéter central. A las 72 horas de la cirugía se reportaron levaduras moderadas en el líquido obtenido de la cavidad abdominal, por lo que se inició tratamiento con anfotericina B durante 72 horas, hasta que se recibió el resultado de desarrollo de *Candida glabrata* y de sensibilidad, por lo que se continuó tratamiento con fluconazol. La paciente cursó con datos de dificultad respiratoria e hipoventilación en el hemitórax izquierdo, por lo que se realizó TAC de tórax que mostró derrame pleural bilateral de predominio izquierdo con atelectasias bilaterales y datos de cisuritis, por lo que se decidió realizar punción de derrame pleural izquierdo, adquiriendo 700 mL con los siguientes resultados tras su análisis: aspecto turbio, color amarillo, pH 7.0, glucosa 49 mg/dL, proteínas 3.4 g/dL, DHL 968 U/L, cloro 103 mmol/L, tinción de Gram negativa, tinción de Wright eritrocitos  $0.01 \times 10^6/\mu\text{L}$ , leucocitos  $0.36 \times 10^3/\mu\text{L}$ , polimorfonucleares 20%, mononucleares 80%. Negativo para malignidad con elementos de reacción inflamatoria aguda y crónica (neutrófilos y linfocitos). No se identificaron microorganismos ni granulomas (**Figura 3**). Con notable mejoría clínica en su patrón respiratorio, sin fiebre y con persistencia de leucocitosis en 15,000, se realizó prueba de Janus cinasa 2 (JAK2). En días posteriores, se realizó radiografía de tórax que mostró la recurrencia de derrame pleural izquierdo con septos en el mismo (**Figura 4**), por lo que se

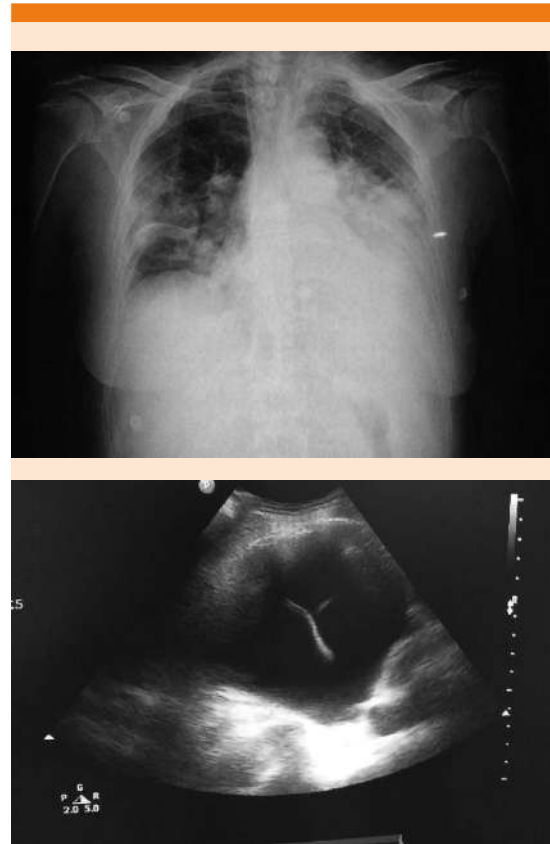


**Figura 3.** Toracocentesis izquierda que muestra las características macroscópicas del líquido pleural.

decidió la colocación de sonda pleural por 48 horas obteniéndose 700 mL más.

Tras lo anterior, la paciente persistió con leucocitosis (18,000) sin fiebre y con franca mejoría clínica, por lo que se decidió realizar punción de médula ósea y biopsia de hueso.

Se egresó a la paciente a su domicilio con oxígeno suplementario, TMP/SMX y ejercicios respiratorios, siendo valorada una semana después en consulta y con los siguientes resultados de laboratorio: leucocitos 20,000, hemoglobina 9.2 g/dL, VCM 90.3, HCM 27.1, plaquetas 634,000, glucosa 99 mg/dL, urea 60 mg/dL, BUN 28 mg/dL, creatinina 0.95 mg/dL, ácido úrico 4.6, fósforo 3.2 mg/dL, sodio 134 mEq/L, potasio



**Figura 4.** Radiografía de tórax que muestra derrame pleural izquierdo y un ultrasonido del mismo que demuestra septos en su interior.

sio 5.1 mEq/L, cloro 97 mEq/L, bilirrubina total 0.24 mg/dl, TGO 34 U/L, TGP 63 U/L, fosfatasa alcalina 336 U/L, DHL 149 U/L y hierro sérico 25 mg/dL con saturación del 13%.

Examen general de orina: amarillo claro, pH 6.5, esterasa leucocitaria 500 leucocitos/ $\mu$ L, nitritos negativos, proteínas 75 mg/dL, hemoglobina 250 eritrocitos/ $\mu$ L, con leucocitos y eritrocitos incontables, bacterias y levaduras ausentes.

Se recibieron los siguientes resultados de hematología: negativo para la mutación V617F del gen JAK2, con biopsia de hueso que mostró

la médula ósea moderadamente hipercelular con hiperplasia mioeloides, con desviación a la izquierda y megacariocítica. Eritropoyesis con maduración megaloblástica, grado de fibrosis MF-1, con depósitos de hierro teñible notablemente incrementados, negativo a procesos infiltrativos y metastásicos. Los hallazgos morfológicos, aunados a la inmunohistoquímica, hacen que este caso pueda corresponder a un síndrome mielodisplásico o a cambios asociados con deficiencias vitamínicas. Sin evidencia de mielofibrosis, pero sí de un incremento en los precursores inmaduros CD34+ y CD117+ por inmunohistoquímica. El estudio de médula ósea mostró hiperplasia megacariocítica. Por lo anterior, se solicitó identificación de cromosoma Filadelfia que se reportó negativo una semana después, con lo que se estableció el diagnóstico hematológico de síndrome de superposición mielodisplásico/mieloproliferativo.

Con lo anterior se decidió iniciar tratamiento con ertapenem y se programó una semana después cambio de catéter doble J y retiro de litos reno-urerales derechos. Previo al procedimiento, se encontró a la paciente con estabilidad cardiopulmonar, molestia a la palpación en puntos uretrales derechos, con signo de Giordano negativo, afebril, con leucocitos 11,400 y hemoglobina 8.2 g/dL. Se realizó TAC simple de tórax como procedimiento de ingreso hospitalario, para descartar neumonía por COVID-19, en la que se apreció esplenomegalia, no mostrada anteriormente.

Se realizó procedimiento por ureteroscopia sin incidentes, con retiro de tres litos renales y un lito ureteral derecho (**Figura 5**). Egresó un día después con talidomida y oximetolona por parte del servicio de Hematología, además de TMP/SMX y fosfomicina durante 7 días.

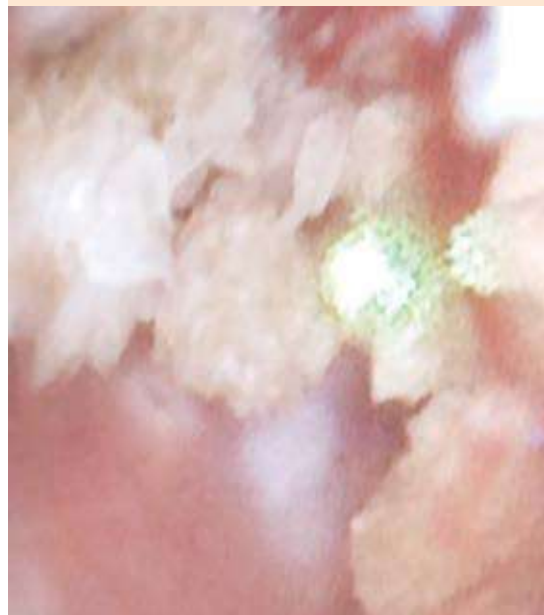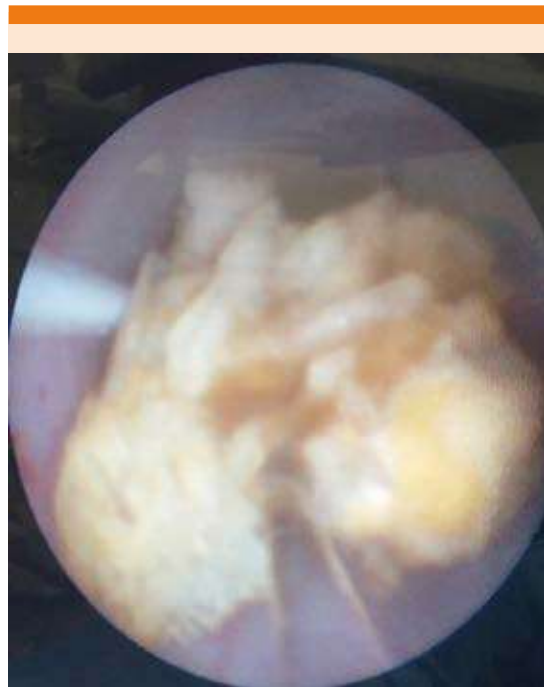


Figura 5. Ureterolitotripsia derecha.

Se valoró en consulta una semana después con los siguientes hallazgos: paciente con campos pulmonares limpios con escasa hipoventilación basal izquierda, hemodinámicamente estable, con saturación de oxígeno al 92% al medio ambiente, sin edema periférico, caminando sin apoyo, con hemoglobina de 8.8 g/dL, leucocitos 8400 y plaquetas 440,000, con franca mejoría clínica y por laboratorio. Meses después la paciente fue sometida a paratiroidectomía.

## DISCUSIÓN

### Hiperparatiroidismo primario

El hiperparatiroidismo primario fue descrito en el decenio de 1930 como severa hipercalcemia y complicaciones esqueléticas y renales graves. La asociación entre hiperparatiroidismo primario y signos (litos renales y fracturas) y síntomas (atribuibles a la hipercalcemia) persistió hasta el decenio de 1970, cuando comenzaron a usarse diagnósticos bioquímicos en Estados Unidos, entonces dio inicio el establecimiento de los diagnósticos a través del hallazgo de hipercalcemia y no por los signos y síntomas.<sup>1</sup>

El hiperparatiroidismo primario constituye la causa más frecuente de hipercalcemia y se identifica con mayor frecuencia en mujeres con posmenopausia temprana con hipercalcemia y concentraciones anormales de hormona paratiroidea (PTH). La relación mujer:hombre es de 4:1, con prevalencia en Estados Unidos del 0.86%.<sup>1</sup>

Su manifestación clínica incluye tres formas: daño de los sistemas renal y esquelético como órgano blanco, leve hipercalcemia asintomática y, más recientemente, concentraciones elevadas de PTH con calcio corregido normal. Los factores que determinan la manifestación clínica incluyen la búsqueda bioquímica utilizada, la prevalencia de deficiencia de vitamina D y la rutina que se tenga en un determinado centro

de medir PTH ante una osteoporosis franca. Cuando es común la búsqueda diagnóstica, la forma asintomática de hiperparatiroidismo primario es la manifestación más común de la enfermedad. En países en los que la búsqueda del diagnóstico no es una práctica común de los sistemas de salud, la enfermedad sintomática y las alteraciones esqueléticas son comunes. El antecedente de eventos de litiasis renal suele ocurrir en el 20% de los enfermos.<sup>1</sup>

El 80% de los casos de hiperparatiroidismo primario obedece a la existencia de un único y benigno adenoma paratiroideo. En el 15 al 20% de los casos se debe a una enfermedad multiglandular, en la que las 4 glándulas paratiroideas tienen hiperplasia, mientras que el carcinoma paratiroideo ocurre en menos del 1% de todos los casos de hiperparatiroidismo primario.<sup>1,2,3</sup>

Cuando la hipercalcemia es mayor de 12 mg/dL o se eleva de forma rápida en varios días, los síntomas suelen consistir en poliuria, polidipsia, estreñimiento, arritmias, anorexia, vómito, deshidratación y alteraciones del estado mental,<sup>1</sup> si bien menos del 20% de los pacientes manifiestan síntomas.<sup>2</sup>

La manifestación clínica del hiperparatiroidismo primario también puede incluir al riñón como órgano blanco; puede ocurrir cualquier combinación de nefrolitiasis, nefrocalcinosis y disminución en la función renal. En el caso del hiperparatiroidismo primario leve, la función renal no se ve afectada.<sup>2</sup> En el esqueleto puede ocurrir cualquier combinación de fracturas por fragilidad, deformidades esqueléticas y dolor óseo.<sup>1</sup>

También pueden ocurrir manifestaciones neuromusculares, como debilidad muscular proximal, atrofia e hiperreflexia, además de alteraciones cognitivas, como fatiga, ansiedad, falta de concentración, deterioro cognitivo y disminución en la calidad de vida.<sup>1</sup>

La resección quirúrgica es válida para cualquiera de las tres formas de manifestación clínica, por lo que la paratiroidectomía es una opción adecuada, si no existen contraindicaciones médicas para realizarla.<sup>1</sup>

### Síndrome de superposición mielodisplásico/ mieloproliferativo inclasificable

#### Generalidades

Es un cuadro con signos de proliferación y cambios displásicos que no puede ser asignado a ninguna otra categoría.

#### Características clínico-fisiopatológicas

Tiene incidencia desconocida, con edad media de manifestación de 72 años y predomina en el sexo masculino.

En sangre periférica suele haber hallazgos inespecíficos sin basofilia ni monocitosis. Puede haber trombocitosis  $> 450 \times 10^9/L$  (18 a 32%) o leucocitosis igual o mayor a  $13,000/mm^3$ . La trombocitopenia se asocia con peor pronóstico.

El cuadro clínico es el más heterogéneo, similar a la leucemia mieloide crónica atípica. Son frecuentes los síntomas constitucionales; puede haber esplenomegalia. El curso es desfavorable con mediana de supervivencia de 12 a 24 meses.

La médula es hiper celular, los pacientes pueden tener hiperplasia megacariocítica acompañada de intensa mielofibrosis (típica de MPN).

*Molecular:* JAK2 (20-30%). Ausencia de rearrreglos *BCR- ABL1* o *PDGFR*, del (5q), *inv(3)* y sin características definidas de los cuadros anteriormente descritos. *Citogenético:* inespecífico. La mitad tiene cariotipo normal. La alteración más frecuente es la trisomía 8 (15%).

En cuanto al tratamiento, no hay guías establecidas de tratamiento. Los pacientes en riesgo alto aptos para tratamiento intensivo deberían considerarse para trasplante alogénico (nivel de evidencia: 2A). Se han reportado tratamientos con hipometilantes, interferón alfa, ciclosporina, inhibidores de JAK2, talidomida, lenalidomida y ATG (timoglobulina). No hay certeza de que alguno de estos tratamientos repercuta en la evolución de la enfermedad (nivel de evidencia: 3).

#### REFERENCIAS

1. Silva BC, Cusano NE, Bilezikian JP. Primary hyperparathyroidism. *Best Pract Res Clin Endocrinol Metab* 2018. doi: 10.1016/j.beem.2018.09.004.
2. Insogna K. Primary hyperparathyroidism. *N Engl J Med* 2018; 379: 1050-9. doi: 10.1056/NEJMcp1714213.
3. Gonzalez J, Vijnovich Baron, Varela AI. Desafíos diagnósticos y terapéuticos en las neoplasias mieloproliferativas/ mielodisplásicas: dudas y certezas clínicopatológicas. *Hematología* 2019; 23 (Congreso Argentino de Hematología): 221-229.