

## Divertículos de Killian-Jamieson: causa rara de disfagia

### Killian-Jamieson diverticula: A rare cause of dysphagia.

María José Ortega Chavarría,<sup>1</sup> Carlos Benjamín González Sánchez,<sup>2</sup> Jesús Esteban Apodaca Parra,<sup>3</sup> Angela Pavon Galeazzi,<sup>4</sup> Cesar Augusto Vega López<sup>1</sup>

#### Resumen

**ANTECEDENTES:** El divertículo esofágico de tipo Killian-Jamieson generalmente se manifiesta como una protrusión de la pared lateral cervical del esófago proximal, se origina en el espacio de Killian-Jamieson considerado un sitio anatómico débil, localizado inferior al músculo cricofaríngeo y lateral al músculo longitudinal del esófago cervical.

**CASO CLÍNICO:** Paciente masculino en la octava década de la vida, con disfagia de larga evolución sin abordaje o tratamiento médico. Se identificó como causante de la enfermedad la existencia de divertículo esofágico de tipo Killian-Jamieson.

**CONCLUSIONES:** Los divertículos esofágicos de Killian-Jamieson son mucho menos frecuentes que los divertículos de Zenker; la diferenciación entre ambos es esencial para el tratamiento apropiado.

**PALABRAS CLAVE:** Divertículo; divertículo esofágico; divertículo de Zenker; disfagia.

#### Abstract

**BACKGROUND:** Killian-Jamieson diverticulum generally shows a protrusion of the lateral cervical wall of the proximal esophagus, it is originated in Killian-Jamieson space, considered a weak anatomical site, located below the cricopharyngeal muscle and lateral to the cervical esophagus longitudinal muscle.

**CLINICAL CASE:** A male patient in his eighth decade of life, with large evolution dysphagia without approach or medical treatment. The causing of disease was the presence of an esophagus diverticulum of the Killian-Jamieson type.

**CONCLUSIONS:** Killian-Jamieson diverticulum is much less frequent than the Zenker diverticulum; the difference between them is essential to the appropriate treatment.

**KEYWORDS:** Diverticulum; Esophagus diverticulum; Zenker diverticulum; Dysphagia.

<sup>1</sup> Medicina Interna.

<sup>2</sup> Especialista en Medicina Interna, Gastroenterología y Endoscopia.

<sup>3</sup> Médico interno de pregrado, Universidad Anáhuac, Querétaro.

<sup>4</sup> Residente de primer año de Imagenología diagnóstica y terapéutica, Universidad Autónoma de México. Hospital Ángeles Pedregal, Ciudad de México.

**Recibido:** 26 de noviembre 2021

**Aceptado:** 18 de enero 2022

#### Correspondencia

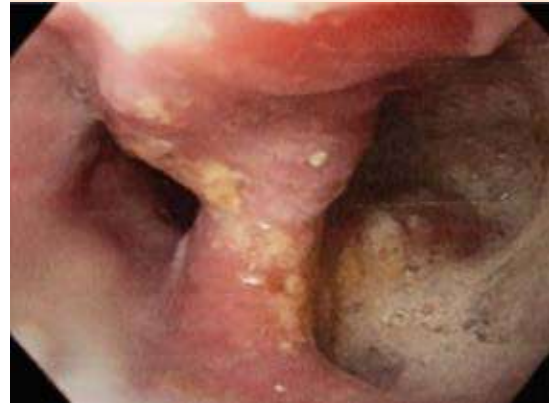César Augusto Vega López  
cesarvega.int@gmail.com

**Este artículo debe citarse como:** Ortega-Chavarría MJ, González-Sánchez CB, Apodaca-Parra JE, Pavon-Galeazzi A, Vega-López CA. Divertículos de Killian-Jamieson: causa rara de disfagia. Med Int Méx 2023; 39 (6): 933-935.

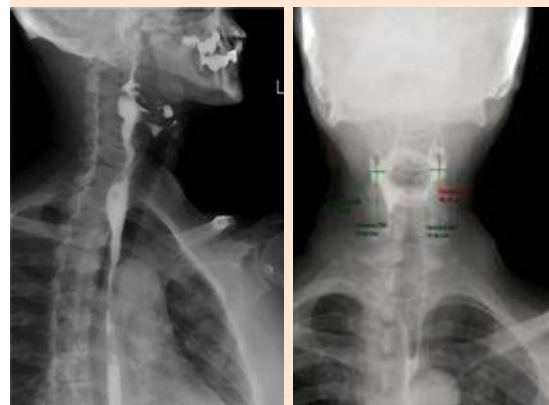
## CASO CLÍNICO

Paciente masculino en la octava década de la vida, quien se refería previamente sano, al interrogatorio dirigido comentó que en la infancia fue diagnosticado con secuelas de polio a nivel esofágico, lo que aparentemente le condicionaba disfagia orofaríngea de predominio a la ingesta de alimentos secos, para lo que había desarrollado movimientos cervicales compensatorios como auxiliares de la deglución. Fue valorado en el servicio de urgencias por padecer un cuadro de 72 horas de intolerancia a la vía oral, náusea y vómito gastrobiliar en más de 10 ocasiones, posterior a consumo copioso de alimentos; fue tratado de manera externa con sintomáticos y administración parenteral de antagonista selectivo del receptor 5HT<sub>3</sub> sin mejoría. A la exploración física se encontraba con taquicardia sinusal, datos de deshidratación mucotegumentaria, eritema de orofaringe, sin datos de agudización o enfermedad abdominal.

Se inició abordaje con estudio tomográfico simple de cuello y tórax, con reporte de engrosamiento concéntrico y progresivo de la porción torácica del esófago, cambios atróficos con osteofitos marginales anteriores en diferentes segmentos cervicales; posteriormente se realizó endoscopia diagnóstica, ya que a pesar del manejo parenteral con antiemético persistía con náusea. Los hallazgos fueron panesofagitis ulcerada, hernia hiatal tipo 1 fija en tórax y pinzamiento valvular grado 3 (**Figura 1**). Se mantuvo en vigilancia intrahospitalaria con inicio progresivo de dieta enteral y 48 horas posteriores al manejo con inhibidor de la bomba de protones y protector de mucosa con horario se logró realizar esofagograma (**Figura 2**). Al no encontrar datos de broncoaspiración ni trastornos severos en la deglución se egresó a domicilio con dieta específica y suplementación nutricional; se descartó la opción quirúrgica-endoscópica al no representar incapacidad funcional. El



**Figura 1.** Endoscopia que muestra herniación de la mucosa en la pared antero-lateral del esófago cervical, por debajo del músculo cricofaríngeo.



**Figura 2.** Esofagograma. Reporte de divertículos de Killian-Jamieson, divertículos bilaterales: derecho de 20.12 x 12.42 mm e izquierdo de 11.13 x 20.56 mm pseudodivertículo lateral izquierdo.

paciente ha evolucionado adecuadamente con las medidas higienodietéticas y se mantiene asintomático.

## DISCUSIÓN

Los divertículos de Killian-Jamieson fueron descritos por primera vez en 1983 por Ekberg y Nylander, hasta ahora se mantienen como causa rara de divertículos faringoesofágicos de manifestación clínica variable. Este tipo de divertículos se consideran deformidades por pulsión, en reportes epidemiológicos se ha referido que la edad de diagnóstico es alrededor de 58 años, de predominio en mujeres, primariamente unilaterales y laterales izquierdos, solo alrededor del 25% se encuentran de forma bilateral.<sup>1,2</sup>

Los divertículos de Killian-Jamieson suelen ser asintomáticos siendo un hallazgo incidental por estudios de imagen; empero el dato clínico, de encontrarse presente, es la disfagia, seguida de regurgitación, globus, tos, dolor o aumento de volumen del cuello, disfonía y halitosis; estos últimos se asocian principalmente con divertículos más grandes (tamaño medio de 2.5 cm); no se conoce exactamente la fisiopatología, aunque la debilidad de la musculatura esofágica con disfunción secundaria de la deglución parece tener un papel fundamental. Otras teorías de desarrollo se centran en la obstrucción del flujo de salida del esófago proximal por una contracción inadecuada de las fibras musculares circulares, dismotilidad esofágica secundaria a restos alimenticios, principalmente.<sup>3</sup> En 2001, Rubesin y Levine revisaron una serie de 16 pacientes con divertículos de Killian-Jamieson y 26 con divertículos de Zenker, encontraron que solo el 19% de los pacientes con divertículos de Killian-Jamieson eran sintomáticos en comparación con el 62% de los sujetos con divertículos de Zenker.

El abordaje diagnóstico puede incluir diferentes métodos, como el ultrasonido, esofagograma con medio baritado, esofagoscopia y tomografía axial computada. El esofagograma con bario

por lo general se utiliza para el diagnóstico y en ocasiones se requiere el uso adicional de tomografía axial computada de cuello y tórax para delimitar el origen real del divertículo; la localización más descrita es por debajo del músculo cricofaríngeo, por lo que la miotomía no es un método adecuado para su manejo. Las alternativas de tratamiento son quirúrgicas o endoscópicas, diverticulectomía endoscópica en la que se crea una comunicación entre el divertículo y la luz del esófago para el drenaje del divertículo; debe tenerse en cuenta el riesgo de lesión al nervio laríngeo recurrente, tiene una recidiva hasta 5 veces superior a la de la técnica quirúrgica.<sup>4</sup>

## CONCLUSIONES

El divertículo de Killian-Jamieson es una afección clínica rara con una manifestación clínica muy variable, frecuentemente asintomática. El abordaje correcto requiere múltiples subespecialidades para lograr mejoría clínica, así como la elección de la mejor opción de tratamiento; al momento el mejor recurso es la prescripción de sintomáticos y el abordaje quirúrgico-endoscópico solo en casos seleccionados.

## REFERENCIAS

1. Zanwar VG, Gambhire PA, Choksey AS, Rathi PM. Killian-Jamieson diverticulum: cervical oesophageal diverticulum. *J Assoc Physicians India* 2015; 63: 65-66.
2. Haddad N, Agarwal P, Levi JR, Tracy JC, Tracy LF. Presentation and management of Killian Jamieson diverticulum: a comprehensive literature review. *Ann Otol Rhinol Laryngol* 2020; 129: 394-400. <https://doi.org/10.1177/0003489419887403>.
3. Stewart KE, Smith DK, Woolley SL. Simultaneously occurring Zenker's diverticulum and Killian-Jamieson diverticulum: case report and literature review. *J Laryngol Otol* 2017; 131: 661-666. doi: 10.1017/S0022215117001268.
4. Yang D, Draganov PV. Endoscopic Killian-Jamieson diverticulotomy using a scissor-type electro-surgical knife. *Endoscopy* 2018; 50: 175-176. doi: 10.1055/a-0601-6467.