

## Hematoma subcapsular hepático poscolangiopancreatografía retrógrada endoscópica

### Subcapsular hepatic hematoma postendoscopic retrograde cholangiopancreatography.

Eduardo Tuta Quintero, Juan Pablo Bernal, David Segura Aguirre, Diego Sierra Barbosa

#### Resumen

**ANTECEDENTES:** El hematoma subcapsular hepático secundario a la colangiopancreatografía retrógrada endoscópica es una complicación infrecuente, relacionada con una lesión en el parénquima hepático con la guía metálica utilizada durante el procedimiento endoscópico. El diagnóstico del hematoma hepático poscolangiopancreatografía es fundamentalmente imagenológico con seguimiento mediante la evolución clínica, pruebas de laboratorio e imágenes diagnósticas. El diagnóstico oportuno permite iniciar un manejo médico conservador, lo que repercute favorablemente en los desenlaces clínicos de los pacientes.

**CASO CLÍNICO:** Paciente masculino de 87 años de edad con hematoma subcapsular hepático ocasionado durante la instrumentación de la colangiopancreatografía retrógrada endoscópica en el contexto de un síndrome biliar obstructivo por sospecha de coledocolitiasis.

**CONCLUSIONES:** El diagnóstico oportuno permite iniciar un manejo médico conservador, lo que repercute favorablemente en el desenlace clínico de los pacientes.

**PALABRAS CLAVE:** Hematoma; colangiopancreatografía retrógrada endoscópica; coledocolitiasis.

#### Abstract

**BACKGROUND:** Hepatic subcapsular hematoma secondary to endoscopic retrograde cholangiopancreatography is an infrequent complication, related to a lesion in the liver parenchyma with the metallic guide used during the endoscopic procedure. The diagnosis of post-cholangiopancreatography liver hematoma is fundamentally imaging with follow-up through clinical evolution, laboratory tests and diagnostic images.

**CLINICAL CASE:** An 87-year-old male patient with hepatic subcapsular hematoma caused during the instrumentation of endoscopic retrograde cholangiopancreatography in the context of an obstructive biliary syndrome due to suspected choledocholithiasis.

**CONCLUSIONS:** Timely diagnosis allows the initiation of conservative medical management, having a favorable impact on the clinical outcomes of the patients.

**KEYWORDS:** Hematoma; Endoscopic retrograde cholangiopancreatography; Choledocholithiasis.

Facultad de Medicina, Universidad de La Sabana, Chía, Colombia.

**Recibido:** 6 de noviembre 2021

**Aceptado:** 12 de marzo 2022

#### Correspondencia

Eduardo Tuta Quintero  
Eduardotuqu@unisabana.edu.co

**Este artículo debe citarse como:** Tuta-Quintero E, Bernal JP, Segura-Aguirre D, Sierra-Barbosa D. Hematoma subcapsular hepático poscolangiopancreatografía retrógrada endoscópica. Med Int Méx 2023; 39 (5): 826-830.

## ANTECEDENTES

La colangiopancreatografía retrógrada endoscópica es un procedimiento mínimamente invasivo y frecuentemente utilizado en el contexto diagnóstico y terapéutico de enfermedades biliopancreáticas.<sup>1</sup> Las complicaciones relacionadas con la colangiopancreatografía retrógrada endoscópica tienen una incidencia del 2.5 al 8%, entre las cuales se describen la pancreatitis aguda con un 2 al 5%, la perforación del área papilar o del duodeno del 1.1% y el hematoma subcapsular hepático menor del 1%, entre otras.<sup>2,3,4</sup> El hematoma subcapsular hepático en un alto porcentaje de los casos se debe a una lesión en el parénquima hepático generado con la guía metálica utilizada durante el procedimiento endoscópico.<sup>1,2,3</sup> El tratamiento conservador está indicado de acuerdo con la estabilidad hemodinámica y clínica del paciente, por lo que la vigilancia continua a través de signos vitales y exámenes de laboratorio debe ser parte fundamental del manejo.<sup>5,6</sup>

El objetivo de este manuscrito es comunicar el cuadro clínico de un paciente de 87 años de edad con diagnóstico de hematoma subcapsular hepático ocasionado durante la instrumentación de la colangiopancreatografía retrógrada endoscópica en el contexto de un síndrome biliar obstructivo por sospecha de coledocolitiasis.

## CASO CLÍNICO

Paciente masculino de 87 años de edad con antecedente de hipertensión arterial sistémica, colecistectomía vía abierta hacía más de 20 años e infección por el coronavirus causante del síndrome respiratorio agudo severo de tipo 2 (SARS-CoV-2), quien ingresó al servicio de urgencias por padecer un cuadro clínico de dolor abdominal en el hipocondrio derecho y el epigastrio irradiado a la región lumbar, asociado con ictericia generalizada, náuseas y episodios eméticos de contenido alimentario, sin signos

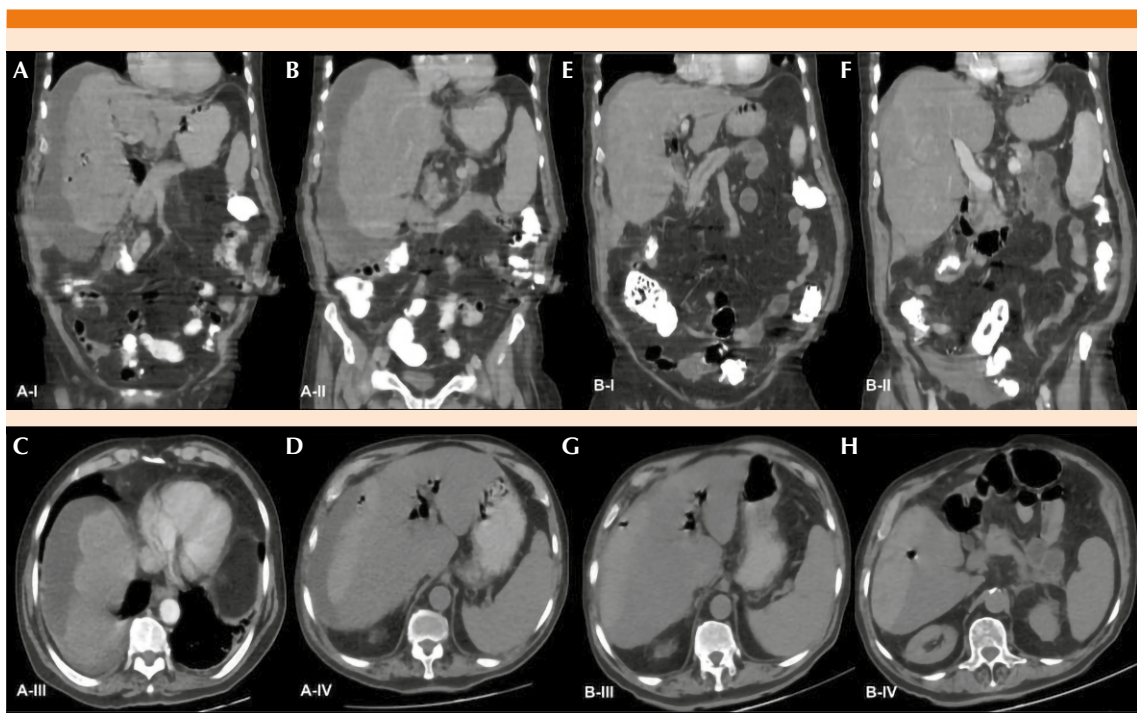
clínicos de colangitis. En los datos de laboratorio de ingreso se evidenció ausencia de leucocitosis, sin neutrofilia, hiperbilirrubinemia a expensas de la bilirrubina directa y enzimas hepáticas dentro de límites normales (**Cuadro 1**). En la ecografía hepatobiliar realizada se evidenciaron cambios poscolecistectomía y dilatación del colédoco de 6 centímetros.

Consecuente al cuadro clínico descrito y ante la no disponibilidad de una colangiorresonancia, se decidió realizar una tomografía computada de abdomen total con el fin de descartar un síndrome biliar obstructivo neoplásico. En la imagen se evidenció dilatación de la vía biliar extrahepática y un diámetro de 7 mm del colédoco con neumobilia, solicitando de manera prioritaria valoración por el servicio de gastroenterología para la realización de una colangiopancreatografía retrógrada endoscópica diagnóstica y terapéutica. Durante el procedimiento se identificó papila en segunda porción del duodeno, leve alteración de la mucosa intestinal y se canuló la vía biliar observando dilatación con defectos de llenamiento después de la administración de contraste; sin embargo, no se visualizó el conducto de Wirsung ni la vesícula biliar. Por último, se realizó papilotomía que evidenció salida de cálculos y barro biliar.

Aproximadamente 72 horas posterior a la intervención endoscópica, el paciente mostró cifras de presión arterial con tendencia a la hipotensión, taquicardia, abdomen levemente distendido y doloroso, sin signos de irritación peritoneal y estudios paraclínicos de control con descenso de la hemoglobina de 14.7 a 9.6 g/dL. Debido a la tórpida evolución clínica, se pasó de sonda nasogástrica con alivio de la distensión abdominal y se realizó un nuevo estudio tomográfico que evidenció un hematoma subcapsular hepático de aproximadamente 22 x 20 x 8.7 cm y volumen de 759 cc **Figura 1A-D**.

**Cuadro 1.** Estudios paraclínicos de ingreso

Leucocitos	10,670 mm <sup>3</sup>	Bilirrubina indirecta	0.38 mg/dL
Neutrófilos	79%	TGO/AST	32.3 U/L
Hemoglobina	14.7 g/dL	TGP/ALT	50.5 U/L
Plaquetas	689,000 mm <sup>3</sup>	Fosfatasa alcalina	84 U/L
Bilirrubina total	1.70 mg/dL	Amilasa	79 U/L
Bilirrubina directa	1.32 mg/dL	Triglicéridos	176 mg/dL



**Figura 1. A-D.** Hígado de forma, tamaño, contornos y densidad normales, sin lesiones focales. Colección de alta densidad subhepática con diámetro mayor CC de 22 x 20 x 8.7 cm y volumen de aproximadamente 759 cc; muestra nivel líquido-líquido y burbujas de aire en su interior. **E-H.** Hematoma subcapsular en el lóbulo derecho que deforma el contorno del parénquima pulmonar subyacente, se extiende desde la cúpula hepática hasta el margen hepático inferior alcanzando dimensiones aproximadas de 14.5 x 14 x 4.5 cm y un volumen de aproximadamente 89 cc, muestra nivel líquido-líquido.

El paciente fue ingresado a la unidad de cuidados intermedios (UCIN) para vigilancia clínica debido a su edad y comorbilidades, pese a no haber requerido ventilación mecánica invasiva o vasopresor. Tras mejoría en las concentraciones

de hemoglobina y sin ninguna otra complicación, fue trasladado a hospitalización donde permaneció una semana más. Una tercera tomografía computada de abdomen previa al egreso hospitalario evidenció reducción del hematoma

subcapsular hepático con dimensiones de 14.5 x 14 x 4.5 cm y volumen de 89 cc (**Figura 1E-H**). Se realizaron seguimientos ambulatorios por cirugía general.

## DISCUSIÓN

Describimos el caso de un paciente con diagnóstico de un hematoma subcapsular hepático asociado con la instrumentación de la colangiopancreatografía retrógrada endoscópica en el contexto de un síndrome biliar obstructivo por coledocolitiasis. Acorde con nuestros criterios de búsqueda, en la bibliografía médica actual existen 39 reportes de casos de hematoma subcapsular hepático poscolangiopancreatografía retrógrada endoscópica donde las principales indicaciones eran riesgo alto de coledocolitiasis; el método diagnóstico más utilizado fue la tomografía computada de abdomen y el manejo médico fue conservador.

El hematoma subcapsular hepático es una complicación infrecuente después de la colangiopancreatografía retrógrada endoscópica, éste se debe a una laceración o lesión accidental en la vía biliar intrahepática con el alambre metálico de la guía, o contusiones hepáticas por excesiva tracción al retirar el balón extractor de la vía biliar distal, esta última como mecanismo descrito en procedimientos en los que no se utiliza la guía.<sup>5</sup> Durante la colangiopancreatografía retrógrada endoscópica realizada a nuestro paciente se usó una guía metálica, probablemente llevando a una lesión del parénquima hepático, hemorragia y posterior formación del hematoma durante la manipulación de la guía en la vía biliar proximal. En ese contexto, puede minimizarse el riesgo de esta complicación al utilizar una guía de menor longitud; sin embargo, no existe evidencia médica que lo respalde.<sup>3,6</sup>

Las manifestaciones clínicas y paraclínicas pueden ocurrir inmediatamente al finalizar la colangiopancreatografía retrógrada endoscópica

hasta 15 días después del procedimiento, con mayor frecuencia sobreviene dolor abdominal, descenso de la hemoglobina o hematocrito, picos febriles, leucocitosis y, en menor medida, signos de choque hipovolémico, como taquicardia e hipotensión.<sup>5,6,7</sup> En el caso descrito, los síntomas iniciaron tres días después de la colangiopancreatografía retrógrada endoscópica, dados por dolor abdominal, taquicardia y descenso de hemoglobina, sin evidencia de signos de respuesta inflamatoria sistémica, llevando a la realización de la tomografía computada de abdomen y el diagnóstico de hematoma hepático.

El tratamiento conservador está indicado en pacientes con estabilidad hemodinámica y clínica.<sup>6</sup> La vigilancia continua a través de signos vitales y exámenes de laboratorio deben ser parte fundamental del manejo.<sup>5</sup> El tratamiento antibiótico de amplio espectro está prescrito de manera profiláctica ante el riesgo de infección por el hematoma y el requerimiento de transfusiones sanguíneas debe tenerse en cuenta por el riesgo de anemia por debajo de 7 g/dL.<sup>8</sup> Debido a que el paciente estaba hemodinámicamente estable, se decidió un tratamiento conservador con vigilancia clínica en UCI sin necesidad de transfusiones de glóbulos rojos. El tratamiento invasivo está indicado en pacientes con inestabilidad hemodinámica, inminencia de ruptura, fracaso del tratamiento conservador y un proceso infeccioso no controlado con el manejo antibiótico.<sup>3,5,9</sup>

## CONCLUSIONES

Comunicamos el caso de un paciente de 87 años de edad con diagnóstico de un hematoma subcapsular hepático poscolangiopancreatografía retrógrada endoscópica, procedimiento endoscópico indicado por alto riesgo de coledocolitiasis. Las manifestaciones clínicas ocurrieron 72 horas después del procedimiento, dado por dolor abdominal y disminución de la hemoglobina; se dio tratamiento conservador con vigilancia

estricta en UCI debido a las comorbilidades y edad del paciente, quien no requirió tratamiento antibiótico durante su estancia hospitalaria. Si bien el hematoma subcapsular hepático es una complicación poco frecuente, es necesario conocer y diagnosticarlo de manera oportuna para iniciar el manejo conservador o quirúrgico a fin de evitar desenlaces fatales.

## REFERENCIAS

1. Krutsri C, Kida M, Yamauchi H, Iwai T, Imaizumi H, Koizumi W. Current status of endoscopic retrograde cholangiopancreatography in patients with surgically altered anatomy. *World J Gastroenterol* 2019; 25 (26): 3313-3333. doi: 10.3748/wjg.v25.i26.3313.
2. Zizzo M, Lanaia A, Barbieri I, Zaghi C, Bonilauri S. Subcapsular hepatic hematoma after endoscopic retrograde cholangiopancreatography: A case report and review of literature. *Medicine (Baltimore)* 2015; 94 (26): e1041. doi: 10.1097/MD.0000000000001041.
3. Pivetta LGA, da Costa Ferreira CP, de Carvalho JPV, et al. Hepatic subcapsular hematoma post-ERCP: Case report and literature review. *Int J Surg Case Rep* 2020; 72: 219-228. doi:10.1016/j.ijscr.2020.05.074.
4. Pinilla-Morales R, Jaime Montoya-Botero J, Ricardo Oliveros-Wilches R, María Eugenia Manrique-Acevedo ME, Mario Rey-Ferro M, Mario Abadía-Díaz M, Ricardo Sánchez-Pedraza R, Garrido-Bohórquez AJ. Colangiopancreatografía retrógrada endoscópica en una institución de referencia en cáncer. *Rev Colomb Gastroenterol* 2020; 35 (4): 430-435. <https://doi.org/10.22516/25007440.512>.
5. García Tamez A, López Cossío JA, Hernández Hernández G, et al. Subcapsular hepatic hematoma: an unusual, but potentially life-threatening post-ERCP complication. Case report and literature review. *Endoscopia* 2016; 28: 75-80. 10.1016/j.endomx.2016.04.001.
6. Carçoço TV, Louro JM, Coelho MI, Costa Almeida CE. Rare case of hepatic haematoma following endoscopic retrograde cholangiopancreatography. *BMJ Case Rep* 2018; 2018: bcr2017222638. doi:10.1136/bcr-2017-222638.
7. Zappa MA, Aiolfi A, Antonini I, Musolino CD, Porta A. Subcapsular hepatic haematoma of the right lobe following endoscopic retrograde cholangiopancreatography: Case report and literature review. *World J Gastroenterol* 2016; 22 (17): 4411-5. doi: 10.3748/wjg.v22.i17.4411.
8. Corazza LR, D'Ambrosio L, D'Ascoli B, Dilorenzo MF. Subcapsular hepatic hematoma. Is it still an unusual complication post ERC? Case report and literature review. *Gastroenterol Hepatol* 2017; 6: 1-7. doi: 10.15406/ghoa.2017.06.00211
9. Fiorini M, Pietrangelo A, Vegetti A. An unfortunate case of post-ERCP complications. *Intern Emerg Med* 2017; 12: 263-5. doi: 10.1007/s11739-016-1474-y.

### AVISO PARA LOS AUTORES

*Medicina Interna de México* tiene una nueva plataforma de gestión para envío de artículos. En: [www.revisionporpares.com/index.php/MIM/login](http://www.revisionporpares.com/index.php/MIM/login) podrá inscribirse en nuestra base de datos administrada por el sistema *Open Journal Systems* (OJS) que ofrece las siguientes ventajas para los autores:

- Subir sus artículos directamente al sistema.
- Conocer, en cualquier momento, el estado de los artículos enviados, es decir, si ya fueron asignados a un revisor, aceptados con o sin cambios, o rechazados.
- Participar en el proceso editorial corrigiendo y modificando sus artículos hasta su aceptación final.