

<https://doi.org/10.24245/mim.v39i5.7024>

## Pancreatitis aguda asociada con hiperparatiroidismo primario

### Acute pancreatitis associated with primary hyperparathyroidism.

Nayeri Reyes Saavedra,<sup>1</sup> Mario A Tenorio Pastrana,<sup>2</sup> José L Aguilar Lira,<sup>3</sup> Mauricio Hinojosa Hernández,<sup>3</sup> Omar Rodríguez Navarro<sup>3</sup>

#### Resumen

**ANTECEDENTES:** La pancreatitis aguda es la enfermedad gastrointestinal más común que requiere admisión hospitalaria. Las causas predominantes son: litiasis biliar (40%), consumo prolongado de alcohol (30%) e hipertrigliceridemia (2-5%). Otras causas menos comunes incluyen la asociada con medicamentos, traumatismo, isquemia, infecciones, enfermedades autoinmunitarias, colangiopancreatografía retrógrada endoscópica e hipercalcemia.

**CASO CLÍNICO:** Paciente femenina de 54 años con diagnóstico de pancreatitis aguda, asociada con bocio, litiasis renal bilateral e hipercalcemia, sin antecedentes patológicos de importancia para el padecimiento actual, por lo que se hizo protocolo de estudio como motivo de pancreatitis aguda, encontrándose hiperparatiroidismo primario por adenoma paratiroideo como causa del padecimiento agudo.

**CONCLUSIONES:** En este caso, la cirugía definitiva evitó la aparición de complicaciones agudas que pudieran llevar a la paciente incluso a la muerte; se espera, además, evitar discapacidad y reingresos por pancreatitis recurrente o crónica.

**PALABRAS CLAVE:** Pancreatitis aguda; hipercalcemia; hiperparatiroidismo; parathormona.

#### Abstract

**BACKGROUND:** Acute pancreatitis is the most common gastrointestinal disease in hospital admissions. The predominant causes are: gallstones (40%), prolonged alcohol consumption (30%) and hypertriglyceridemia (2-5%). Other less frequent causes are related to drugs, trauma, ischemia, infections, autoimmune diseases, endoscopic retrograde cholangiopancreatography and hypercalcemia.

**CLINICAL CASE:** A 54-year-old patient with acute pancreatitis associated to goiter, bilateral renal lithiasis, and hypercalcemia, with no important pathological history for the current disease. Therefore, a study protocol was performed as a reason for acute pancreatitis, finding primary hyperparathyroidism due to a parathyroid adenoma as cause of the acute disease.

**CONCLUSIONS:** In this case, definitive surgery avoided acute complications, and could prevent disability and chronic or recurrent pancreatitis readmissions, that could lead the patient even to death.

**KEYWORDS:** Acute pancreatitis; Hypercalcemia; Hyperparathyroidism; Parathyroid hormone.

<sup>1</sup> Departamento de Medicina Interna, Hospital General de Pachuca, Pachuca, Hidalgo, México.

<sup>2</sup> Departamento de Gastroenterología.

<sup>3</sup> Departamento de Medicina Interna. Hospital General de Pachuca, Pachuca, Hidalgo, México.

**Recibido:** 4 de noviembre 2021

**Aceptado:** 28 de noviembre 2021

#### Correspondencia

Nayeri Reyes Saavedra  
nayeri.reyes7@gmail.com

**Este artículo debe citarse como:** Reyes-Saavedra N, Tenorio-Pastrana MA, Aguilar-Lira JL, Hinojosa-Hernández M, Rodríguez-Navarro O. Pancreatitis aguda asociada con hiperparatiroidismo primario. Med Int Méx 2023; 39 (5): 821-825.

## ANTECEDENTES

La pancreatitis aguda es la enfermedad gastrointestinal más común que requiere admisión hospitalaria; aproximadamente un 20% de los pacientes tienen un cuadro moderado-grave con mortalidad del 20-40%.<sup>1</sup> De las múltiples causas, la enfermedad biliar y el consumo de alcohol ocasionan del 80 al 90% de los casos,<sup>2</sup> seguidos de hipertrigliceridemia, medicamentos, traumatismo, isquemia, infecciones, enfermedades autoinmunitarias, colangiopancreatografía retrógrada endoscópica e hipercalcemia.<sup>1</sup> La hipercalcemia está asociada con hiperparatiroidismo y neoplasias malignas en el 90% de los casos.<sup>3</sup> El hiperparatiroidismo primario ocurre en el 0.2-0.5% de la población;<sup>2</sup> la parathormona en cifras elevadas genera incremento del calcio sérico y disminución del fosfato. El hiperparatiroidismo primario tiene mayor incidencia entre la tercera y quinta décadas de la vida, el adenoma paratiroideo es la causa más frecuente (85%), seguido de la hiperplasia paratiroidea (10%) y adenomas múltiples (4%).<sup>2</sup> El diagnóstico se establece con la detección de concentraciones elevadas de parathormona sérica y los adenomas paratiroideos pueden ser detectados en un gammagrama con tecnecio 99 (Tc-99) y sestamibi. Una forma de orientarse a hiperparatiroidismo primario es un índice cloro/fosfato, el resultado mayor a 33 tiene sensibilidad mayor del 90% para el diagnóstico, que se incrementa ante fosfatasa alcalina total mayor de 70 UI/L.<sup>4</sup> El tratamiento del adenoma es la resección quirúrgica con tasa de curación del 100% de los casos. Los estados de hiperparatiroidismo e hipercalcemia son causa infrecuente de pancreatitis aguda, con prevalencia del 1.5-7%<sup>5</sup> e incidencia reportada del 1.5%.<sup>2</sup> Se ha propuesto la formación de depósitos de sales de calcio en el conducto de Wirsung, provocando la conversión de tripsinógeno a tripsina resultando en autodigestión de las células pancreáticas e inflamación local y sistémica subsecuente. Sin embargo, está descrito que las personas con hiperparatiroidis-

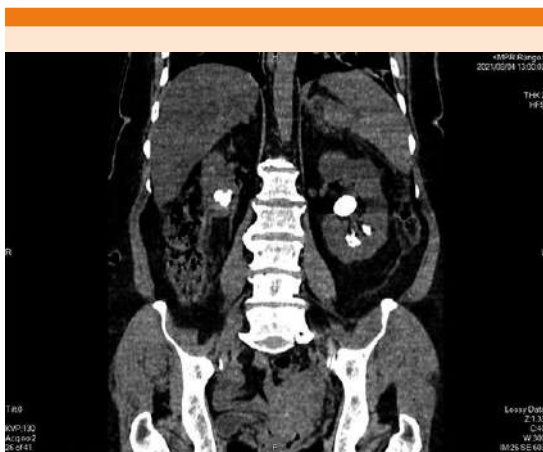
mo primario e hipercalcemia tienen 10 veces más riesgo de pancreatitis aguda.<sup>2</sup> La asociación entre pancreatitis e hipercalcemia continúa siendo controvertida; sin embargo, existe evidencia de que la paratiroidectomía previene los casos de pancreatitis recurrente.<sup>6</sup> La resección quirúrgica está indicada en pacientes sintomáticos y los valores de parathormona se normalizan inmediatamente posterior a la resección del adenoma, pudiendo evidenciar un descenso de las concentraciones séricas, incluso durante el procedimiento quirúrgico.<sup>2</sup>

## CASO CLÍNICO

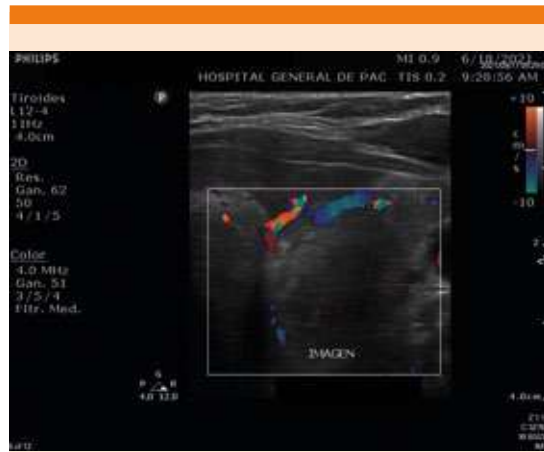Paciente femenina de 54 años de edad con los siguientes antecedentes médicos de importancia: diabetes tipo 2 e hipertensión arterial sistémica con dos años de diagnóstico en tratamiento con metformina y losartán, colecistectomía a los 26 años por colecistitis litiásica, índice de exposición a biomasa de 100 horas/año, sin antecedente de consumo de alcohol. Inició sus síntomas 5 días antes de su ingreso al hospital con un cuadro clínico caracterizado por dolor abdominal localizado en el mesogastrio, de tipo transictivo, irradiado en hemicinturón, escala visual análoga de dolor con intensidad 10/10, vómito de contenido gástrico y fiebre. A la exploración se encontró somnolienta, con los siguientes signos vitales: frecuencia cardiaca de 85 latidos por minuto, frecuencia respiratoria de 20 por minuto, presión arterial de 128/79 mmHg, temperatura de 37.5°C y saturación parcial de oxígeno arterial del 94%; se identificó aumento de tamaño en el lóbulo derecho de la tiroides y ganglios cervicales bilaterales blandos, móviles, no dolorosos, derrame pleural izquierdo con requerimiento de oxígeno por cánulas nasales a 3 L/min, abdomen globoso doloroso a la palpación, peristalsis disminuida en intensidad y frecuencia. En los estudios bioquímicos se obtuvo lipasa sérica > 1200 UI/L, amilasa sérica de 1216 UI/L y calcio sérico de 11.2 mg/dL, leucocitosis con predominio de neutrófilos, lesión

renal aguda grado II, enzimas hepáticas y concentraciones de bilirrubina en rango normal y dislipidemia leve. El ultrasonido de hígado y vías biliares no reportó enfermedad asociada. La tomografía axial computada abdominal evidenció el páncreas aumentado de tamaño, edematoso, de bordes definidos y sin colecciones correspondiente a grado B de la escala de Balthazar, así como litiasis renal bilateral. **Figura 1**

El manejo inicial consistió en fluidoterapia intravenosa, trombotprofilaxis, analgesia, control metabólico y oxígeno suplementario, con lo que mostró mejoría. Durante la hospitalización como parte del protocolo de estudio de la hipercalcemia se calculó un cociente cloro/fósforo con resultado de 61, que fue sugerente de hipercalcemia dependiente de paratohormona. El ultrasonido de tiroides reportó aumento de tamaño en la glándula con una imagen heterogénea vascularizada probable dependiente de la paratiroides inferior derecha, así como ganglios positivos bilaterales (**Figura 2**). Se solicitó determinación de paratohormona y perfil tiroideo obteniendo los siguientes resultados: paratohormona: 123 pg/mL, TSH 10.4 mUI/L, T3T nmol/L,



**Figura 1.** Tomografía axial computada de abdomen simple, corte coronal, que evidencia litiasis renal bilateral.

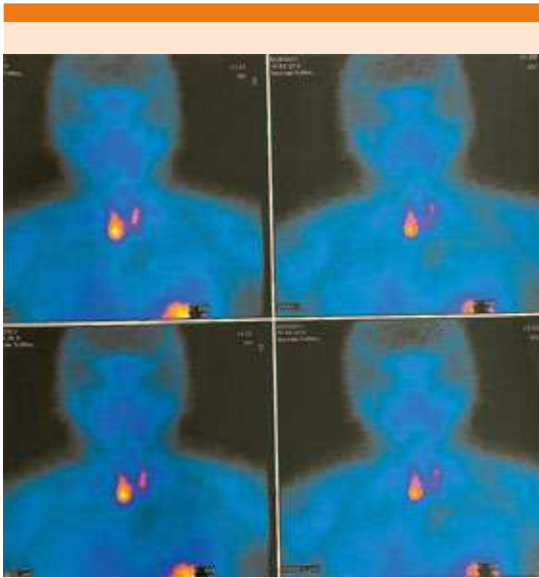

**Figura 2.** Ultrasonido de tiroides con imagen heterogénea dependiente de paratiroides inferior derecha, hipervascularizada.

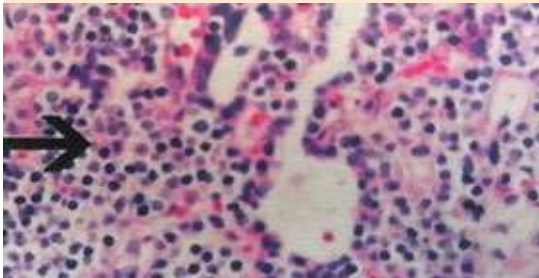
0.4 nmol/L, T3L nmol/L, 2.75 nmol/L, T4T 2.23 nmol/L y T4L 0.69 nmol/L. Se diagnosticó hiperparatiroidismo e hipotiroidismo primario por lo que se inició tratamiento con levotiroxina y se solicitó gammagrama paratiroideo con sestamibi (**Figura 3**) que confirmó el diagnóstico de adenoma paratiroideo, mismo que fue resecado quirúrgicamente sin complicaciones y con conservación de la glándula tiroidea. El reporte de histopatología confirmó el diagnóstico presuntivo (**Figura 4**), el valor de calcio posquirúrgico fue de 9.4 mg/dL y la paratohormona de control fue de 41.2 pg/mL. La paciente fue egresada del hospital y continúa en citas de control en los servicios de gastroenterología, endocrinología, cirugía y urología.

## DISCUSIÓN

Se realizó una revisión bibliográfica mediante búsqueda de información electrónica de varias bases de datos: BINASSS, JAMA, Elsevier, NEJM, Medline, Uptodate y PubMed. Se utilizaron las palabras clave: pancreatitis, hipercalcemia, adenoma, hiperparatiroidismo, paratohormona con



**Figura 3.** Gammagrama paratiroideo con sestamibi con hipercaptación en el polo inferior de la tiroides derecha.



**Figura 4.** Reporte histopatológico del tumor resecado de paratiroides compatible con adenoma paratiroideo.

el objetivo de encontrar referencias posibles que permitieran dar base a esta revisión. Se incluyeron artículos publicados entre 2010 y 2021, en idioma inglés y español.

Erdheim encontró asociación entre estas dos afecciones en 1903, al observar un evento de

pancreatitis necrosante en un paciente con adenoma paratiroideo;<sup>7</sup> sin embargo, se encontraron publicaciones asociando estas dos afecciones a partir de 1940 con Smith and Cooke, quienes reportaron el caso de una mujer que padeció dolor óseo durante 2 años y murió por dolor abdominal severo de 16 días de evolución; el día de su muerte el calcio sérico era de 23 mg/dL y en la necropsia se encontró necrosis pancreática y calcinosis; en el cuello se encontró un adenoma paratiroideo derecho.<sup>8</sup> A partir de entonces se han publicado casos con las mismas características;<sup>6</sup> en esta revisión encontramos aproximadamente 124 casos similares y desde entonces se ha incluido como causa de pancreatitis aguda, incluso crónica.<sup>9</sup> La hipercalcemia como causa de pancreatitis se reporta en menos del 1% de los pacientes; menos del 4% de los casos de hiperparatiroidismo primario padecen pancreatitis aguda;<sup>7</sup> su fisiopatología implica la acumulación tóxica de calcio intracelular, lo que lleva a apoptosis, necrosis celular o ambas, activando cimógenos y perpetuando el daño celular.<sup>10</sup> La mayor parte de eventos de esta enfermedad ocurren en mujeres,<sup>11</sup> por lo que es un factor importante al estudiar a una mujer con pancreatitis una vez que se ha descartado la primera causa que es biliar.<sup>12</sup> Nuestra paciente tenía antecedente de colecistectomía hacía 28 años y sin enfermedad biliar demostrada por ultrasonido, sin antecedente de consumo crónico de alcohol, no tenía dislipidemia importante y los medicamentos que consumía no eran relevantes, por lo que fue obligado encontrar la causa precipitante del evento agudo. Es importante mencionar que, dentro de la fisiopatología de la pancreatitis aguda, el calcio sérico es un marcador pronóstico, lo más común es la hipocalcemia; sin embargo, existen datos en la bibliografía de pancreatitis aguda y calcio normal.<sup>9,13</sup> Entre las cuestiones relevantes a mencionar está la importancia de descartar las causas principales y posteriormente investigar otras causas de pancreatitis no tan comunes, por lo que sugerimos realizar exploración física completa y, de considerarlo necesario,

buscar intencionadamente hiperparatiroidismo o hipercalcemia en los estudios paraclínicos de extensión. Existe evidencia de prevención de pancreatitis recurrente en pacientes a quienes se les practica paratiroidectomía y la única opción de curación es el tratamiento quirúrgico, que es el tratamiento de elección en pacientes con nefrolitiasis bilateral o hipercalcemia severa, mismas que tenía la paciente. Existen reportes de retraso del diagnóstico de pancreatitis por hipercalcemia de 15 meses, en los que el adenoma productor se identificó en el cuarto episodio de pancreatitis aguda.<sup>2,5</sup>

## CONCLUSIONES

En los pacientes con pancreatitis en los que se hayan descartado las causas más comunes debe hacerse un protocolo de estudio riguroso, si se encuentra hipercalcemia debe buscarse intencionadamente un adenoma paratiroideo. El manejo quirúrgico podría evitar la pancreatitis recurrente, crónica o complicaciones secundarias al evento agudo, como insuficiencia pancreática.

## REFERENCIAS

1. Boxhoorn L, Voermans RP, Bouwense SA, Bruno MJ, Verdonk RC, Boermeester MA, et al. Acute pancreatitis. *Lancet* 2020; 396 (10252): 726-34. doi: 10.1016/S0140-6736(20)31310-6.
2. Tun-Abraham ME, Obregón-Guerrero G, Romero-Espinoza L, Valencia-Jiménez J. Acute pancreatitis associated with hypercalcaemia. *Cir Cir (Engl Ed)* 2015; 83 (3): 227-31. DOI: 10.1016/j.circen.2015.09.026.
3. Sabatine MS. Hipocalcemia. En: *The Massachusetts General Hospital Handbook of internal medicine*. Baltimore, MD, Estados Unidos de América: Wolters Kluwer Health; 2017.
4. Delgado-Gomez M, Hoz-Guerra Sonsoles de la, García-Duque M, Vega-Blanco M, Blanco-Urbaneja I. Diagnóstico del hiperparatiroidismo primario. *Rev. ORL* 2020; 11 (3): 347-359.
5. Kundu PK, Basu S, Chakraborty U, Chandra A. Hypercalcaemia in primary hyperparathyroidism: a rare cause of recurrent acute pancreatitis. *BMJ Case Rep* 2020; 13 (12): e237875. <http://dx.doi.org/10.1136/bcr-2020-237875>.
6. Misgar RA, Mathew V, Pandit K, Chowdhury S. Primary hyperparathyroidism presenting as recurrent acute pancreatitis: A case report and review of literature. *Indian J Endocrinol Metab* 2011; 15 (1): 54-6. doi: 10.4103/2230-8210.77588.
7. Biondi A, Persiani R, Marchese M, Cananzi F, D'Ugo D. Acute pancreatitis associated with primary hyperparathyroidism. *Updates Surg* 2011; 63 (2): 135-8. <https://doi.org/10.1007/s13304-011-0048-9>.
8. Cope O, Culver PJ, Mixter CG Jr, Nardi GL. Pancreatitis, A diagnostic clue to hyperparathyroidism. *Ann Surg* 1957; 145 (6): 857-63. doi: 10.1097/00006558-195706000-00007.
9. Kumar A, Kumar PG, Pujahari AK, Sampath S. Hypercalcaemia related pancreatitis. *Med J Armed Forces India* 2010; 66 (4): 385-6. doi: 10.1016/S0377-1237(10)80025-5.
10. Frick TW. The role of calcium in acute pancreatitis. *Surgery* 2012; 152 (3 Suppl 1): S157-63. <https://doi.org/10.1016/j.surg.2012.05.013>.
11. Garro Urbina V, Thuel Gutiérrez M. Diagnóstico y tratamiento de pancreatitis aguda. *Rev Medica Sinerg* 2020; 5 (7): e537. <https://doi.org/10.31434/rms.v5i7.537>.
12. Laínez AG, García WU. Pancreatitis aguda: Evidencia Actual. *Arch Med* 2018; 14 (1): 1-10.
13. Simsir IY, Sarer Yurekli BP. A striking finding during intraoperative jugular vein sampling in a case of parathyroid adenoma with low-normal serum intact parathyroid hormone levels. *J Clin Case Rep* 2016; 6 (6). DOI: 10.4172/2165-7920.1000817.