

<https://doi.org/10.24245/mim.v39i4.6897>

Síndrome de Ogilvie secundario a hipotiroidismo: asociación poco frecuente

Ogilvie's syndrome secondary to hypothyroidism: An infrequent association.

Raúl Carrillo Esper,¹ Francisco Javier Ramírez Rosillo,² Laszlo Batoczki Macfu³

Resumen

ANTECEDENTES: El hipotiroidismo se caracteriza por deficiencia de hormona tiroidea, su prevalencia varía del 0 al 7% en Estados Unidos y del 3 al 5% en Europa. La pseudoobstrucción colónica aguda ocurre generalmente en pacientes hospitalizados, con incidencia aproximada de 100 casos por cada 100,000 ingresos hospitalarios. La fisiopatología es multifactorial, destacan el desequilibrio en la inervación autonómica del colon, alteraciones sistémicas como la sepsis y desequilibrio hidroelectrolítico.

CASO CLÍNICO: Paciente femenina de 79 años en quien se diagnosticó una asociación poco frecuente: hipotiroidismo con síndrome de Ogilvie.

CONCLUSIONES: Aunque poco frecuente, la asociación entre hipotiroidismo y síndrome de Ogilvie deberá tomarse en cuenta en pacientes que en el posoperatorio muestren dilatación colónica.

PALABRAS CLAVE: Hipotiroidismo; síndrome de Ogilvie; pseudoobstrucción colónica.

Abstract

BACKGROUND: Hypothyroidism is characterized by a deficiency of thyroid hormone, its prevalence varies from 0 to 7% in the United States and from 3 to 5% in Europe. Acute colonic pseudo-obstruction is generally associated to hospitalized patients, with an approximate incidence of 100 cases for every 100,000 hospital admissions. Its pathophysiology is multifactorial, highlighting an imbalance in the autonomic innervation of the colon, systemic alterations such as sepsis and hydroelectrolytic imbalance.

CLINICAL CASE: A 79-year-old female patient in who an infrequent association was diagnosed: hypothyroidism with Ogilvie's syndrome.

CONCLUSIONS: Although rare, the association of hypothyroidism and Ogilvie's syndrome should be considered in patients who show colonic dilatation in the post-operative period.

KEYWORDS: Hypothyroidism; Ogilvie's syndrome; Colonic pseudo-obstruction.

¹ Academia Nacional de Medicina, jefe de la División de Áreas Críticas.

² Jefe del Servicio de Terapia Intensiva.

³ Médico adscrito al Servicio de Terapia Intensiva.

Instituto Nacional de Rehabilitación Luis Guillermo Ibarra Ibarra, Ciudad de México.

Recibido: 21 de septiembre 2021

Aceptado: 17 de noviembre 2021

Correspondencia

Raúl Carrillo Esper
cmx@revistacomexane.com

Este artículo debe citarse como: Carrillo-Esper R, Ramírez-Rosillo FJ, Batoczki-Macfu L. Síndrome de Ogilvie secundario a hipotiroidismo: asociación poco frecuente. Med Int Méx 2023; 39 (4): 703-708.

ANTECEDENTES

El hipotiroidismo se caracteriza por deficiencia de hormona tiroidea. Su prevalencia en la población en general varía del 0 al 7% en Estados Unidos y del 3 al 5% en Europa. Un metanálisis estimó la prevalencia de hipotiroidismo no diagnosticado en aproximadamente el 5% de la población. Esta enfermedad afecta predominantemente a mujeres mayores de 65 años. El hipotiroidismo no tratado se asocia con varias complicaciones, la más grave es el coma mixedematoso.¹ La pseudoobstrucción colónica aguda se caracteriza por dilatación colónica aguda sin evidencia de obstrucción mecánica. Fue descrita por William Ogilvie en 1948. La pseudoobstrucción colónica aguda ocurre generalmente en pacientes hospitalizados con enfermedad terminal, traumatismo o cirugías mayores. Tiene incidencia aproximada de 100 casos por cada 100,000 ingresos hospitalarios, con mortalidad de aproximadamente el 8%. La fisiopatología es multifactorial, destacan el desequilibrio en la inervación autonómica del colon y alteraciones sistémicas como la sepsis y el desequilibrio hidroelectrolítico.²

La asociación entre hipotiroidismo y el síndrome de Ogilvie es poco frecuente. El objetivo de este artículo es describir un caso en quien ocurrió esta asociación y revisar la bibliografía.

CASO CLÍNICO

Paciente femenina de 79 años con antecedente de hipertensión arterial sistémica de 26 años de diagnóstico, en tratamiento con lisinopril 10 mg vía oral cada 24 horas, sin otro antecedente médico de importancia. Ingresó al servicio de urgencias por padecer fractura de cadera derecha secundaria a caída. Se realizó artroplastia total de cadera derecha, egresando por mejoría a domicilio. Tres semanas después del procedimiento la paciente reingresó por padecer infección del sitio quirúrgico, por lo que se realizó lavado

y desbridamiento. La paciente tuvo evolución tórpida, con deterioro neurológico caracterizado por somnolencia y crisis convulsivas, motivo por el cual ingresó a la unidad de cuidados intensivos. A su ingreso tenía hipocalemia (2.93 mmol/L [3.50-5.10 mmol/L]), sepsis por infección del sitio quirúrgico y neumonía basal. Se inició reposición de potasio, antibiótico y vasopresor. Durante su hospitalización la paciente tuvo distensión abdominal, disminución de la peristalsis, estreñimiento y vómito, por lo que se colocó sonda nasogástrica y se solicitó TAC abdominal, en la que se observó distensión significativa de colon, con lo que se estableció el diagnóstico de síndrome de Ogilvie (**Figura 1**). Por lo anterior se colocó sonda rectal, se continuó con la reposición de potasio y se administró neostigmina. A pesar del tratamiento la paciente tuvo evolución tórpida, dependiente de vasopresor, con edema generalizado, mayor deterioro neurológico y datos de hipoperfusión tisular. Ante la sospecha de hipotiroidismo, se solicitó perfil tiroideo que reportó: T4 libre 0.47 ng/dL (0.63-1.34 ng/dL), T4 total 0.67 µg/dL (5.91-12.56 µg/dL), T3 total 0.2 ng/mL (0.64-1.81 ng/mL), TSH 14.49 mUI/L (0.30-5.00 mUI/L). Con el diagnóstico de hipotiroidismo se inició tratamiento sustitutivo hormonal con levotiroxina 100 µg cada 24 horas, e hidrocortisona 300 mg en infusión para 24 horas. La paciente tuvo leve alivio de la distensión abdominal y mejoría en el estado de alerta; sin embargo, tuvo deterioro del estado de alerta y datos de insuficiencia orgánica múltiple.

DISCUSIÓN

El hipotiroidismo es frecuente e incluye varias disfunciones de aparatos y sistemas, entre ellos el aparato gastrointestinal. Entre las diversas alteraciones destacan la disminución de la peristalsis y el estreñimiento. En el hipotiroidismo severo, estos pacientes pueden padecer pseudoobstrucción intestinal. La causa de ésta es multifactorial, entre los mecanismos descritos destacan la neuropatía autonómica, la alteración

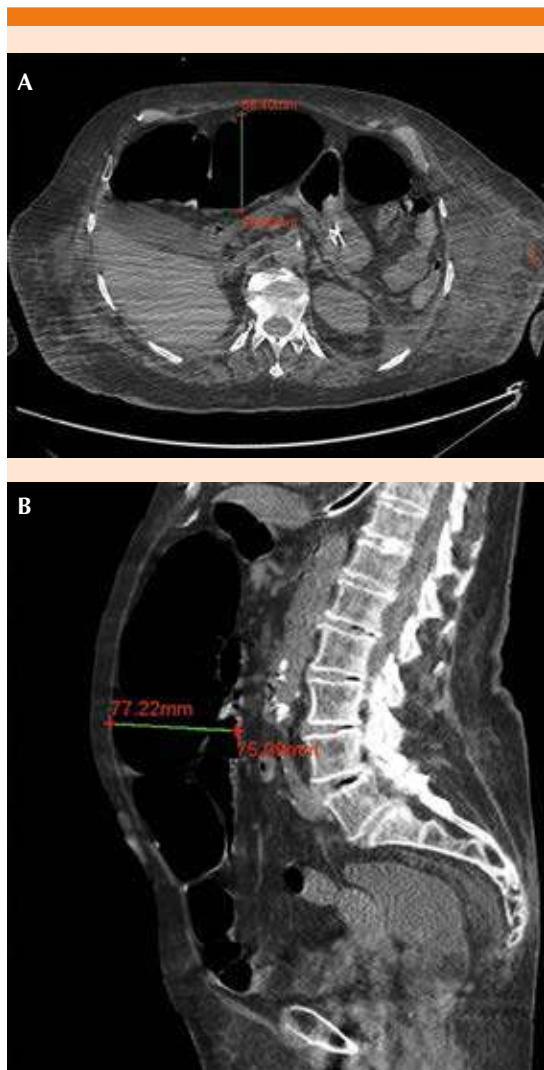


Figura 1. Tomografía axial computada en corte axial (A) y sagital (B) de abdomen que muestra dilatación del colon.

en la transmisión de impulsos en la unión mioneuronal, isquemia intestinal y miopatía intestinal.³ La deposición de mucopolisacáridos en el intersticio conlleva a la disociación de los plexos mesentérico y de Auerbach, de la musculatura, llevando a atonía con posterior degeneración de las fibras nerviosas. La deficiencia de hormona tiroidea disminuye el flujo de transporte transe-

pitelial, al inhibir el intercambio aniónico Cl^-/HCO_3^- , provocando un efecto subsecuente en la motilidad intestinal. Asimismo, hay deficiencia de óxido nítrico, que es responsable de la alteración en la motilidad intestinal. El aumento de la presión intraluminal lleva a la isquemia, causando daño longitudinal de la serosa, herniación de la mucosa y perforación, la del ciego es la más común. El síndrome de Ogilvie asociado con hipotiroidismo es poco frecuente y recibe el nombre de íleo mixedematoso.⁴ La indicación de inicio de tratamiento de reemplazo hormonal con levotiroxina es cuando el paciente tiene concentraciones de hormona estimulante de tiroides (TSH) mayor de 10 mUI/L.⁵

La pseudoobstrucción colónica aguda o síndrome de Ogilvie es una afección poco frecuente. Tiene baja prevalencia y elevada mortalidad. Fue reportada por primera vez en dos pacientes con infiltración maligna de los ganglios paravertebrales. Se ha descrito como complicación del hipotiroidismo, en especial en su forma grave. La isquemia, perforación colónica o ambas ocurren entre el 10 y el 20%, con mortalidad asociada de, incluso, el 45%. Vanek y su grupo reportaron 400 casos de pseudoobstrucción colónica aguda; aproximadamente un 50% de los casos tenían afecciones agudizadas y el 50% restante eran pacientes posoperados. Se describen varios factores etiológicos que denotan disminución de la función motora a nivel del colon. La actividad motora del colon es regulada a diferentes niveles: músculo liso del colon, actividad de marcapasos generada por las células intersticiales de Cajal, control intrínseco vía el sistema nervioso entérico, arcos prevertebrales y espinal reflejo y modulación extrínseca por el sistema nervioso autónomo y sistemas hormonales.⁶ Las manifestaciones clínicas del síndrome de Ogilvie varían, incluyen distensión y dolor abdominal (80%), náusea y vómito (60%) y estreñimiento (60%). El diagnóstico depende de la exclusión de causas mecánicas de obstrucción y dilatación del colon por medio de evidencia clínica y por

estudios de imagen. En el síndrome de Ogilvie por lo general están afectados el ciego y el colon derecho, pero puede afectar cualquier segmento del mismo. Los diámetros mayores de 14 centímetros se asocian en gran medida con perforación intestinal. La perforación y la isquemia intestinal son las complicaciones más graves del cuadro.⁷

Se ha estudiado la manera en la que se manifiesta el íleo mixedematoso o pseudovolvulus. Se ha observado pérdida de las haustras del colon, probablemente secundaria a la falta de motilidad. Uno de los mecanismos implicados con mayor frecuencia es la motilidad colónica disminuida secundaria a neuropatía periférica del plexo mientérico. Douglas y su grupo realizaron un estudio en el que se efectuaron autopsias en 10 pacientes con mixedema pseudovolvulus. El hallazgo histopatológico más frecuente fue el infiltrado de mastocitos a través de la muscularis propia y la submucosa. Además, se encontraron gránulos metacromáticos PAS positivos, así como depósitos de mucopolisacáridos y sustancia mucoide rica en ácido hialurónico a nivel intestinal. Los mastocitos producen ácido hialurónico, lo que progresa hacia sustancia mucoide rica en polisacáridos, lo cual se deposita en las áreas perivasculares. En el intestino esto puede llevar a estreñimiento, progresando a íleo y a la larga a pseudovolvulus. Bastenie realizó estudios que demostraron infiltrados linfocitarios en el plexo de Auerbach, lo que lleva a disminución de la elasticidad y a contractilidad muscular.⁸ Varios medicamentos, como los anticolinérgicos, analgésicos opioides, calcio-antagonistas y psicotrópicos, se han asociado con la pseudoobstrucción colónica aguda, por lo que los pacientes que ingieren este tipo de medicamentos por enfermedades crónico-degenerativas tienen mayor susceptibilidad de manifestar este cuadro.⁹

Las técnicas de diagnóstico por imagen, especialmente la tomografía computada, son esenciales para el diagnóstico definitivo de esta

enfermedad. La radiografía de abdomen muestra dilatación importante del colon, afectando predominantemente al ciego y el colon ascendente y transversal. La tomografía computada de abdomen permite visualizar la totalidad del marco cólico, ayudando a determinar la presencia o ausencia de un punto de transición de calibre, diferenciándola de la obstrucción mecánica. Los hallazgos tomográficos consisten en dilatación del colon proximal, con una zona intermedia de transición en el ángulo esplénico, sin observar ni identificar lesiones estructurales. El ciego generalmente se encuentra distendido, por lo que, de no ser tratado, suele aparecer isquemia o perforación del mismo. El riesgo de perforación espontánea en estos casos es del 3 al 15%, con mortalidad del 50%. En estos casos, se recomienda intervención directa mediante descompresión colonoscópica.¹⁰

Aun cuando el hipotiroidismo es una afección hormonal bastante frecuente, el síndrome de Ogilvie tiene baja prevalencia en la población y la asociación entre las dos afecciones es infrecuente. El manejo en este tipo de casos es conservador. El tratamiento inicial consiste en mantener al paciente en ayuno, colocar sonda nasogástrica, valorar la descompresión mediante la colocación de sonda rectal, no administrar medicamentos que pudieran exacerbar el cuadro, ajustar el manejo hídrico, corregir cualquier desequilibrio hidroelectrolítico subyacente y movilización temprana del paciente. La neostigmina, un agente anticolinesterasa parasimpaticomimético, ha demostrado ser efectivo y es una buena opción como manejo conservador. Se administra por vía intravenosa a dosis de 2 a 5 mg en infusión lenta durante 3 minutos, con estricto monitoreo respiratorio y cardíaco. Si el manejo conservador fracasa, puede realizarse descompresión mecánica con sondas bajo guía fluoroscópica, descompresión colónica con o sin colocación de un tubo y cecostomía por vía percutánea endoscópica. La colonoscopia es un método efectivo para

tratar la pseudoobstrucción colónica aguda. Está contraindicada en cuadros de peritonitis o perforación intestinal.¹¹

En su reporte de caso Bouomrani y colaboradores describen a un paciente de 53 años de edad, sin comorbilidades conocidas, con múltiples ingresos hospitalarios por pseudoobstrucción intestinal, caracterizada radiográficamente por distensión significativa de ciego y colon, sin datos de obstrucción mecánica evidente. En su caso, se reportó hipotiroidismo con TSH de 68 μ UI/mL y T4 libre de 2 pmol/L. En su caso, el tratamiento sustitutivo hormonal a base de levotiroxina propició una evolución clínica favorable con alivio de la enfermedad.¹²

En su caso reporte, Yanamandra y su grupo describieron el caso de una paciente de 60 años de edad, sin comorbilidades aparentes, que ingresó al servicio de urgencias por estreñimiento, vómito y alteración del estado de despierto, caracterizada por somnolencia. A su ingreso tenía concentraciones de sodio de 122 mEq/L, por lo que se diagnosticó encefalopatía secundaria a hiponatremia y se inició reposición de sodio. Asimismo, inició con fiebre, por lo que administraron antibiótico de amplio espectro; sin embargo, nunca se identificó el foco infeccioso. A pesar de las medidas, persistió el aumento del perímetro abdominal y se agregó bradicardia. Debido a los síntomas (bradicardia, hiponatremia y alteraciones neurológicas), se consideró la posibilidad de hipotiroidismo, por lo que se solicitó perfil tiroideo que reportó: T3: 0.37 ng/mL (0.6-1.8 ng/mL), T4: 1.6 μ g/dL (56-13.7 μ g/dL) y hormona estimulante de tiroides (TSH): 341.57 UI/L (0.35-5.5 UI/L). Se inició reemplazo hormonal con tiroxina el día 5 y al día 11 el paciente mostró remisión de los síntomas con inicio de dieta por vía enteral.¹³

En el reporte de caso de Khajehnoori y su grupo se trató de una paciente de 40 años de edad,

posoperada de cesárea. Entre sus antecedentes de importancia destacó cáncer de tiroides (carcinoma papilar de tiroides), tratada con tiroidectomía, trastorno bipolar, apnea del sueño moderada y una cesárea previa. La paciente inició con dolor y distensión abdominal, por lo que se solicitó tomografía de abdomen que evidenció el íleo y las asas intestinales distendidas. Posteriormente tuvo mayor dolor abdominal, fiebre, con peristalsis abolida, sin canalizar gases, por lo que se solicitó una radiografía de abdomen que mostró neumoperitoneo, por lo que fue intervenida de urgencia con laparotomía exploradora, encontrando perforación de ciego, con peritonitis secundaria, con distensión de colon sin datos de malignidad, adherencias ni obstrucción mecánica.¹⁴

En el caso comunicado por Yousif y colaboradores se trató de una paciente de 79 años de edad, con antecedente de enfermedad espinal degenerativa, que se había sometido a una cirugía de columna lumbar 5 días previos. A la exploración física mostró ausencia de peristalsis, distensión y dolor abdominal. La tomografía abdominal mostró ciego de 9.5 cm de diámetro, sin datos de lesión estructural ni obstrucción. Ante la sospecha de síndrome de Ogilvie, se mantuvo a la paciente en ayuno, se colocó sonda nasogástrica, se ajustó manejo hídrico vía intravenosa y se administraron laxantes. A pesar del tratamiento conservador, la paciente continuó con aumento del perímetro abdominal, sin mejoría en los estudios de imagen, por lo que al cuarto día de hospitalización se administró neostigmina. Al principio tuvo discreta mejoría; sin embargo, posteriormente mostró aumento del perímetro abdominal, por lo que se administró nuevamente a los días 6 y 7, con descompresión colónica efectuada el día 9. A pesar de todas las medidas, la paciente continuó con evolución clínica tórpida, por lo que tuvo que ser intervenida quirúrgicamente realizando colectomía.¹⁵

CONCLUSIONES

Aunque poco frecuente, la asociación entre hipotiroidismo y síndrome de Ogilvie deberá tomarse en cuenta en pacientes que en el posoperatorio muestren dilatación colónica.

REFERENCIAS

1. Chaker LC, Bianco A, Joklaas JP, Peeters R. Hypothyroidism. *Lancet* 2017; 390: 1550-1562. doi: 10.1016/S0140-6736(17)30703-1.
2. Wrenn SM, Parsons ChS, Yang M, Malhotra AK. Acute large bowel pseudo-obstruction due to atrophic visceral myopathy: A case report. *Int J Surg Case Rep* 2017; 33: 79-83. doi: 10.1016/j.ijscr.2017.02.040.
3. Shankar JC, Hosmani R, Hebsur N. Hypothyroidism as a rare cause for Ogilvie syndrome. *IOSR-JDMS*. 2015; 4: 32-34. DOI: 10.9790/0853-14433234.
4. Thakur V, Gupta J. K, Gupta A. Abdominal compartment syndrome secondary to mixedema ileus. *Tzu Chi Med J* 2020; 32: 219-221. doi: 10.4103/tcmj.tcmj_31_19.
5. Calissendorff J, Falhammar H. To treat or not to treat sub-clinical hypothyroidism. What is the evidence? *Medicine (Kaunas)* 2020; 56: 40. doi: 10.3390/medicina56010040.
6. Wells Cl, O'Grady G, Bissett IP. Acute colonic pseudo-obstruction: A systematic review of aetiology and mechanisms. *World J Gastroenterol* 2017; 23: 5634-5644. doi: 10.3748/wjg.v23.i30.5634.
7. Haj M, Rockey DC. Ogilvie's syndrome: management and outcomes. *Medicine* 2018; 97: 27-31. doi: 10.1097/MD.00000000000011187.
8. Schulberg SP, Meytes V, Morin N, Ferzli G, Adler E, Kopatsis A, Glinik G. Myxedema pseudovolvulus: case series and review of the literature. *Ann Laparosc Endosc Surg* 2017; 2: 56-59. doi: 10.21037/ales.2017.02.29.
9. Inagaki Y, Matsuo K, Nakano Y, Kondo T. Acute colonic pseudo-obstruction and rapid septic progression after transabdominal preperitoneal hernia repair: a case report. *BMC Surg* 2021; 21: 191-194. doi: 10.1186/s12893-021-01199-y.
10. Moya SE, Pérez NP, Medina SV. Pseudoobstrucción de colon (síndrome de Ogilvie): un importante simulador de obstrucción colónica. *Rapd online* 2020; 43: 3-5.
11. Gentili G, Colella M F, Deluca A, Pérez P L, Rossi P C, Damia O P, Laplumé E, Sarno P. Pseudoobstrucción colónica aguda (Síndrome de Ogilvie) posterior a una nefrectomía radical: reporte de caso. *Rev Urol Colomb* 2021; 30: 135-139.
12. Bouomrani S, Lassoued N, Ben Hamad M, Regaïeg N, Belgacem N, Trabelsi S, Baïli H. Recurrent intestinal obstruction revealing hypothyroidism. *Arch Gastroenterol Hepatol* 2018; 1: 22-25.
13. Yanamandra U, Kotwal N, Menon A, Nair V. Ogilvie's syndrome in a case of mixedema coma. *Indian J Endocrinol Metab* 2012; 16: 447-449. doi: 10.4103/2230-8210.95710.
14. Khajehnoori M, Nagra S. Acute colonic pseudo-obstruction (Ogilvie's syndrome) with caecal perforation after caesarean section. *J Surg Case Rep* 2016; 8: 1-3. doi: 10.1093/jscr/rjw140.
15. Elmofti Y, Makar R, Sheraz F, Houston T, et al. An unfortunate case of acute colonic pseudo-obstruction. *Am J Gastroenterol* 2018; 113: 1614-1618.

AVISO PARA LOS AUTORES

Medicina Interna de México tiene una nueva plataforma de gestión para envío de artículos. En: www.revisionporpares.com/index.php/MIM/login podrá inscribirse en nuestra base de datos administrada por el sistema *Open Journal Systems* (OJS) que ofrece las siguientes ventajas para los autores:

- Subir sus artículos directamente al sistema.
- Conocer, en cualquier momento, el estado de los artículos enviados, es decir, si ya fueron asignados a un revisor, aceptados con o sin cambios, o rechazados.
- Participar en el proceso editorial corrigiendo y modificando sus artículos hasta su aceptación final.