

## Amiloidosis cutánea maculosa por fricción

### Friction macular cutaneous amyloidosis.

Alan García-Hernández,<sup>1</sup> Gloria Serrano-Guadalupe,<sup>2</sup> Roberto Arenas-Guzmán<sup>3</sup>

#### Resumen

**ANTECEDENTES:** La amiloidosis cutánea por fricción, también llamada melanodermia por fricción, es una enfermedad documentada en la dermatología, poco conocida por especialidades clínicas, que puede confundirse con otros padecimientos dermatológicos. Es ocasionada por depósito anormal de amiloide de tipo queratina en la dermis papilar, secundario a la fricción irritativa de la piel.

**CASO CLÍNICO:** Paciente femenina de 44 años, con una dermatosis diseminada al tórax anterior en la zona del escote y los miembros superiores en la cara anterior y posterior con tendencia a la simetría, caracterizada por hiperpigmentación marrón difusa y de aspecto reticular, en quien se diagnosticó amiloidosis cutánea por fricción.

**CONCLUSIONES:** La amiloidosis cutánea primaria es una enfermedad rara y de difícil detección por el clínico, que requiere una historia clínica dirigida y estructurada, así como un interrogatorio intencionado al uso de esponjas y fricción cutánea al bañarse.

**PALABRAS CLAVE:** Melanosis; amiloidosis; fricción; melanodermia.

#### Abstract

**BACKGROUND:** Cutaneous friction amyloidosis, also called friction melanoderma, can be confused with other dermatological conditions. It is caused by abnormal keratin-type amyloid deposit in the papillary dermis, secondary to friction of the skin.

**CLINICAL CASE:** A 44-year-old female patient with a disseminated and symmetrical dermatosis affecting chest in cleavage area and upper limbs, characterized by diffuse brown and reticular hyperpigmentation, in whom cutaneous friction amyloidosis was diagnosed.

**CONCLUSIONS:** Primary cutaneous amyloidosis is a rare disease that is difficult to detect by the clinician, which requires a directed and structured clinical history, as well as an intentional questioning about the use of sponges and skin friction when bathing.

**KEYWORDS:** Melanosis; Amyloidosis; Friction; Melanoderma.

<sup>1</sup> Residente de Medicina Interna.

<sup>2</sup> Servicio de Dermatología.

Clínica Hospital ISSSTE Irapuato, Irapuato, Guanajuato, México.

<sup>3</sup> Departamento de Micología, Hospital General Dr. Manuel Gea González, Ciudad de México.

**Recibido:** 17 de agosto 2021

**Aceptado:** 21 de septiembre 2021

#### Correspondencia

Roberto Arenas  
rarenas98@hotmail.com

**Este artículo debe citarse como:** García-Hernández A, Serrano-Guadalupe G, Arenas-Guzmán R. Amiloidosis cutánea maculosa por fricción. Med Int Méx 2023; 39 (3): 582-585.

## ANTECEDENTES

La amiloidosis es un término general, como depósito anormal extracelular de proteína amiloide, de material homogéneo, que aparece en entornos ácidos y generalmente soluble en plasma. La amiloidosis es proporcional a la extensión de depósito cutáneo para provocar el daño de órganos y tejidos en la variedad sistémica.<sup>1</sup> El daño cutáneo se debe a un depósito escaso de proteína amiloide en la dermis, que se deriva de queratina, daño epidérmico y muerte celular de queratinocitos, además de depósito de apolipoproteína.<sup>2</sup>

Existen diferentes subtipos de amiloidosis cutánea primaria local: amiloidosis macular, amiloidosis maculopapular, liquen amiloide y amiloidosis discrómica.<sup>3</sup>

La melanodermia, también llamada amiloidosis con daño cutáneo por fricción, es ocasionada por estimulación cutánea repetitiva en salientes óseos, dañando la capa basal de la piel conduciendo a la acumulación de amiloide K (de tipo queratina) en la dermis papilar, provocando hiperpigmentación.<sup>4</sup> Actualmente no está clasificada como parte de la amiloidosis cutánea primaria; sin embargo, existe un reporte de liquen amiloideo por fricción.<sup>5</sup>

Al diagnóstico de amiloidosis cutánea hay que descartar amiloidosis sistémica con daño en otros órganos, así como la asociación con mieloma múltiple.<sup>6</sup> Es importante realizar una anamnesis dirigida a antecedentes personales patológicos, ya que los pacientes con enfermedades con estado inflamatorio persistente, insuficiencia renal crónica o artritis reumatoide pueden padecer amiloidosis secundaria.<sup>7</sup>

El objetivo del tratamiento de la amiloidosis cutánea es la interrupción del ciclo prurito-lesión-prurito. Actualmente no existe un tratamiento descrito de primera línea. Para el

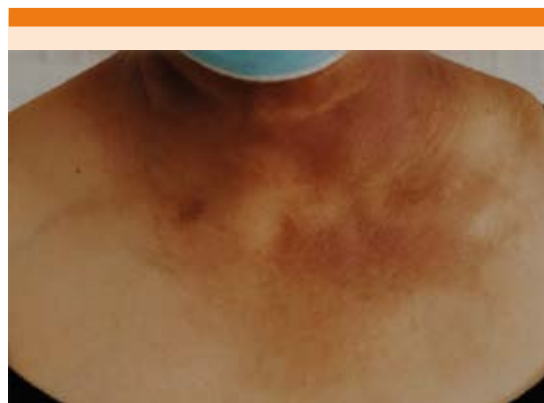alivio de las lesiones se ha prescrito la aplicación tópica de dimetilsulfóxido (DMSO) al 10%, así como carbamiduosa al 40 o 50%.<sup>8</sup>

## CASO CLÍNICO

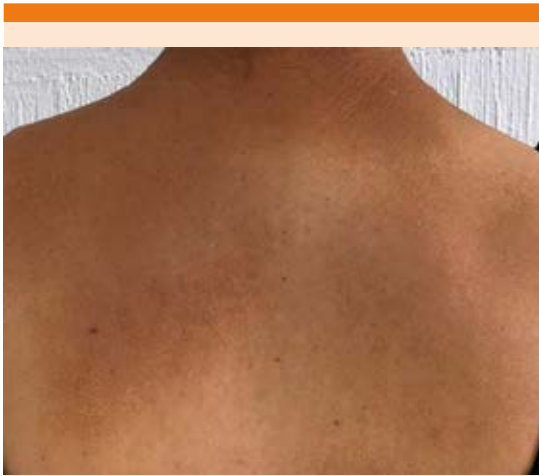Paciente femenina de 44 años, originaria y residente de Irapuato, Guanajuato, México; ama de casa, no refirió convivencia con personas con tuberculosis activa; tenía antecedentes heredofamiliares de diabetes mellitus tipo 2, hipertensión arterial sistémica, infarto agudo de miocardio e hígado graso. Fototipo V (clasificación de Fitzpatrick).

La paciente acudió a la consulta por padecer una dermatosis diseminada al tórax anterior en la zona del escote y los miembros superiores en las caras anterior y posterior con tendencia a la simetría, caracterizada por hiperpigmentación marrón difusa y de aspecto reticular. **Figuras 1, 2 y 3A**

Inició su padecimiento hacía 15 años y lo había asociado con fotoexposición solar indebida; notando diseminación de la hiperpigmentación hacía un año en la región de la nuca, ahora acompañándose de prurito intenso, dolor tipo urente a la exposición con agua en una escala



**Figura 1.** Máculas pigmentadas en la región torácica, cara anterior.

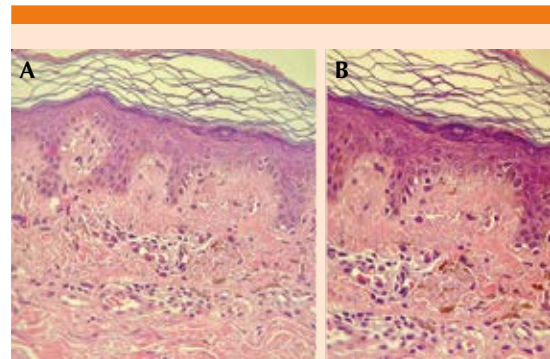


**Figura 2.** Hiperpigmentación en la región dorsal.

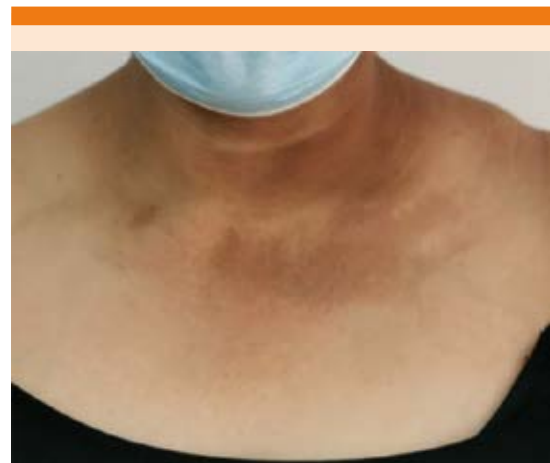análoga del dolor 7/10. Al interrogatorio dirigido refirió el uso de toalla japonesa de fibra vegetal, realizando fricción como aseo personal y tratamiento tópico prescrito por médico dermatólogo con fluocinolona y clioquinol al 0.01% durante 3 meses, sin mejoría.

Se realizó toma de biopsia de piel, con diagnóstico de melanosis por fricción y dermatosis cenicienta, teniendo los hallazgos histopatológicos siguientes: estrato córneo hiperortoqueratósico laminar, epidermis con acantosis leve e irregular con alargamiento y fusión de los procesos interpapilares, así como hiperpigmentación focal de la capa basal. En la dermis papilar se encontraron depósitos globulares de un material amorfo, fisurado y eosinófilo. El resto del corte exhibió un leve infiltrado inflamatorio perivascular superficial de tipo linfocitario con melanófagos (incontinencia del pigmento), estructuras anexiales y lobulillos de tejido adiposo, dando como diagnóstico histopatológico amiloidosis macular. No se practicaron otras tinciones. **Figuras 3B, 4 y 5**

La paciente recibió como tratamiento dimeilsulfóxido al 10% en solución acuosa para aplicación local, así como antihistamínico para



**Figura 3.** Imágenes histológicas.

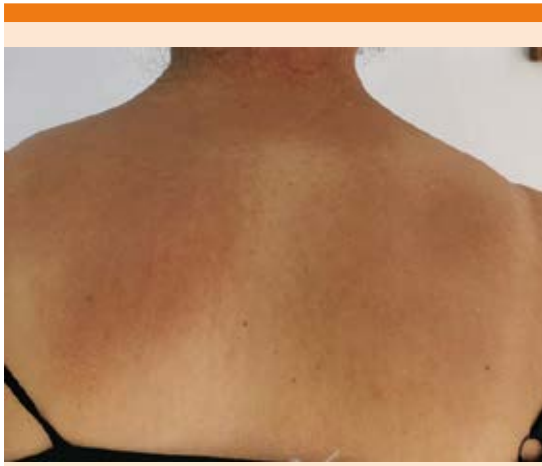

**Figura 4.** Máculas pigmentadas en la región torácica anterior, posterior a un mes de tratamiento.

evitar fricción y acumulación de depósito amiloide. Después de un mes, hubo alivio de las lesiones, continuando con dos meses más con dimeilsulfóxido al 10%, fotoprotector cada 3 horas, así como evitar fricción en las lesiones.

## DISCUSIÓN

Este artículo describe el caso de una paciente que cursó con amiloidosis de daño cutáneo por fricción secundaria a irritación mecánica repetida, esperable para su fototipo de piel V. El



**Figura 5.** Hiperpigmentación en la región dorsal, posterior a un mes de tratamiento.

cuadro clínico fue de curso crónico e insidioso, predominando en las salientes óseas, sin alteraciones del estado general ni en las mucosas. En la paciente se confirmó el dato de fricción intensa con el uso de la toalla japonesa durante el baño.

Se consideran formas cutáneas primarias de amiloide los tipos macular, liquenoide y nodular. Las dos primeras son las más comunes y se caracterizan por el depósito de un tipo de amiloide en la dermis papilar que parece derivado de los queratinocitos adyacentes.

La amiloidosis cutánea primaria es una enfermedad rara y de difícil detección por el clínico, que requiere una historia clínica dirigida y estructurada, así como un interrogatorio intencionado al uso de esponjas y fricción cutánea al bañarse; debe tenerse en cuenta diagnósticos diferenciales como neuralgia parestésica, pitiriasis versicolor, papilomatosis confluyente y reticulada, amiloidosis macular y dermatosis cenicienta, así como también contar con estudio histopatológico que confirme el acúmulo de amiloide. No se realizaron otras tinciones como rojo Congo o tioflavina T, en la primera, cuando se dispone,

hay una birrefringencia verde manzana bajo luz polarizada. Aun en ausencia de artritis reumatoide, discrasias sanguíneas, insuficiencia renal o mieloma múltiple, estamos obligados a su búsqueda sistémica.

No se aconseja el uso de toalla de fibra vegetal para friccionar la piel, tanto a médicos como a usuarios.

### Declaración ética

El estudio con participante humano fue revisado y aprobado por el Comité de Revisión Ética. Se le proporcionó a la paciente escrito de consentimiento informado para participar en este estudio, en el cual aceptó de conformidad para uso de datos, fotografía e imágenes clínicas para reporte de caso.

### REFERENCIAS

1. Muchtar E, Dispenzieri A, Magen H, Grogan M, Mauermann M, McPhail ED, Kurtin PJ, Leung N, Buadi FK, Dingli D, Kumar SK, Gertz MA. Systemic amyloidosis from A (AA) to T (ATTR): a review. *J Int Med* 2021; 289 (3): 268-292. doi: 10.1111/joim.13169.
2. Borowicz J, Gillespie M, Miller R. Cutaneous amyloidosis. *SKINmed* 2011; 9 (2): 96-100. doi: 10.1111/j.1699-0463.1970.tb03309.x.
3. Weidner T, Illing T, Elsner P. Primary localized cutaneous amyloidosis: A systematic treatment review. *Am J Clin Dermatol* 2017; 18 (5): 629-642. doi: 10.1007/s40257-017-0278-9.
4. El-Azhari J, Boui M. Friction melanosis and mode of dress. *Pan African Medical J* 2018; 30: 1-2. doi: 10.11604/pamj.2018.30.215.16239.
5. Yoshida A, Takahashi K, Tagami H, Akasaka T. Lichen amyloidosis induced on the upper back by long-term friction with a nylon towel. *J Dermatol* 2019; 36 (1): 56-59. doi: 10.1111/j.1346-8138.2008.00586.x.
6. Xu J, Wang M, Shen Y, Yan M, Xie W, Wang B, Liu H, Cen X. Effects of amyloid light-chain amyloidosis on clinical characteristics and prognosis in multiple myeloma: A single-center retrospective study. *Cancer Manag Res* 2021; 13: 1343-1356. doi: 10.2147/CMAR.S287922.
7. Corbett CL, Lawton PD. Secondary amyloidosis in indigenous Australians. *Int Med J* 2012; 42 (9): 1043-1046. doi: 10.1111/j.1445-5994.2012.02850.x.
8. Arenas R. Amiloidosis cutánea. En: *Dermatología*. México: McGraw-Hill, 2019: 654-660.