

# Insulinoma pancreático

## Pancreatic insulinoma.

Karen Torres, Ulises Mercado, Flor María Yocupicio, Dulce Renée Soto, Luis Franco Avilés

### Resumen

**ANTECEDENTES:** Los insulinomas son tumores endocrinos pancreáticos típicamente esporádicos, solitarios y de 2 cm de diámetro o menos. El 90% o más de todos los insulinomas son benignos.

**CASOS CLÍNICOS:** Este artículo comunica dos casos de mujeres con síntomas neuroglucopénicos, simpaticoadrenérgicos o ambos, evidencia bioquímica de hipoglucemia e hiperinsulinemia y patología quirúrgica de insulinoma benigno.

**CONCLUSIONES:** El insulinoma es un tumor muy raro. El tratamiento de elección es la resección quirúrgica. Los clínicos deben sospechar el diagnóstico en pacientes con fatiga y confusión, quienes mejoran con la alimentación.

**PALABRAS CLAVE:** Páncreas; insulinoma; tumor neuroendocrino pancreático.

### Abstract

**BACKGROUND:** Insulinomas are pancreatic endocrine tumors typically sporadic, solitary, and < 2 cm in diameter. Ninety percent or more of all insulinomas are benign.

**CLINICAL CASES:** This paper reports the case of 2 women with neuroglycopenic and/or adrenergic symptoms, biochemical evidence of hypoglycemia and hyperinsulinemia, and surgical pathology of benign insulinoma.

**CONCLUSIONS:** Insulinoma is a very rare tumor. The treatment of choice is surgical resection. Clinicians should suspect the diagnosis in patients with fatigue and confusion that improve with eating.

**KEYWORDS:** Pancreas; Insulinoma; Pancreatic neuroendocrine tumor.

Departamento de Medicina Interna y Cirugía, Hospital General Mexicali. Facultad de Medicina, Universidad Autónoma de Baja California, Campus Mexicali, Baja California, México.

**Recibido:** 9 de julio 2021

**Aceptado:** 12 de enero 2022

### Correspondencia

Ulises Mercado  
Abimer2013@gmail.com

**Este artículo debe citarse como:** Torres K, Mercado U, Yocupicio FM, Soto DR, Avilés LF. Insulinoma pancreático. Med Int Méx 2023; 39 (3): 557-563.

## ANTECEDENTES

El insulinoma es el tumor funcionante de los islotes pancreáticos más común. La mayor parte de estos tumores son esporádicos, únicos, miden 2 cm o menos de diámetro, predominan en mujeres (30 y 60 años, 59%), son benignos (más del 90%), aunque las recidivas y las metástasis pueden aparecer, lo que obliga a un seguimiento a largo plazo. Aproximadamente entre el 7.6 y el 12% de los casos se asocian con neoplasia endocrina múltiple de tipo 1 (NEM-1). Esta relación se ha observado cuando los insulinomas son múltiples.<sup>1,2,3</sup>

El insulinoma se manifiesta de forma característica con síntomas de hipoglucemia de ayuno: neuroglucopénicos (confusión, alteraciones de la conducta, crisis convulsivas, pérdida de la conciencia o coma) y pueden o no acompañarse de síntomas simpático-adrenérgicos (palpitaciones, sudoración o temblor). Con estos antecedentes, debe demostrarse el diagnóstico bioquímico de hipoglucemia y concentración elevada de insulina en forma espontánea o inducida tras el ayuno. La tríada clásica de Whipple incluye la existencia de síntomas característicos referidos, la glucemia menor de 40 mg/dL y la desaparición de los síntomas después de la aplicación de glucosa.<sup>4,5</sup> El siguiente paso es localizar el tumor antes del tratamiento quirúrgico, ya que la mayor parte de estos tumores miden 2 cm o menos. La elección del procedimiento depende de la disponibilidad y la experiencia del equipo. Los procedimientos utilizados han sido ecografía transabdominal y endoscópica, tomografía computada, resonancia magnética y arteriografía, entre otras. Una vez establecido el diagnóstico de insulinoma, con o sin localización preoperatoria, el paciente es apto a exploración quirúrgica. Durante el procedimiento se hace una palpación exhaustiva que se ayuda con ecografía intraoperatoria.<sup>4</sup> En este informe describimos dos casos de insulinoma y revisamos los diver-

sos procedimientos para localizar el tumor y la experiencia quirúrgica de los investigadores de México entre 2006 y 2020.

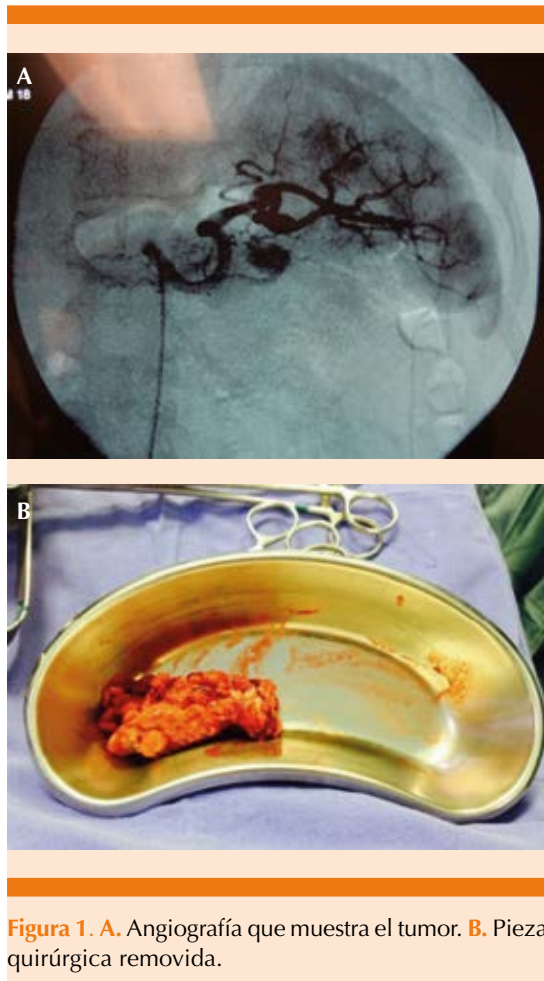
## CASOS CLÍNICOS

### Caso 1

Paciente femenina de 51 años de edad, referida por su médico familiar a este hospital por antecedente de dos años de episodios de confusión, conducta anormal, pérdida del estado de alerta, temblor, sudoración y debilidad. Una glucemia al azar mostró 27 mg/dL. Su médico le administró soluciones con dextrosa al 5% por la vía IV y le indicó que aumentara la cantidad de alimentos. Sin embargo, con la ingestión continua de alimentos tuvo aumento de 15 kg de peso. En uno de sus ingresos, el perfil bioquímico en ayuno reveló glucemia de 43 mg/dL y se decidió mayor investigación por la sospecha de insulinoma. La determinación de insulina en suero fue de 46 UI/mL (3.0-25.0); no se encontraron los resultados de péptido C y proinsulina. Las investigaciones radiológicas incluyeron tomografía axial computada (TAC) y resonancia magnética nuclear de abdomen, que resultaron normales. La angiografía reveló una lesión de 1.5 cm de diámetro en el cuerpo del páncreas (**Figura 1**). Con el diagnóstico bioquímico y la localización del tumor se sometió a cirugía abierta. El ultrasonido intraoperatorio no logró localizar el sitio de la lesión por problemas técnicos. Se decidió realizar pancreatectomía distal luego de que no fue posible la enucleación. El patólogo encontró una tumoración de 1.2 cm de diámetro. El reporte histopatológico fue insulinoma de bajo grado de malignidad. El seguimiento a 11 meses mostró concentraciones de glucosa plasmática en ayuno de 114 a 120 mg/dL.

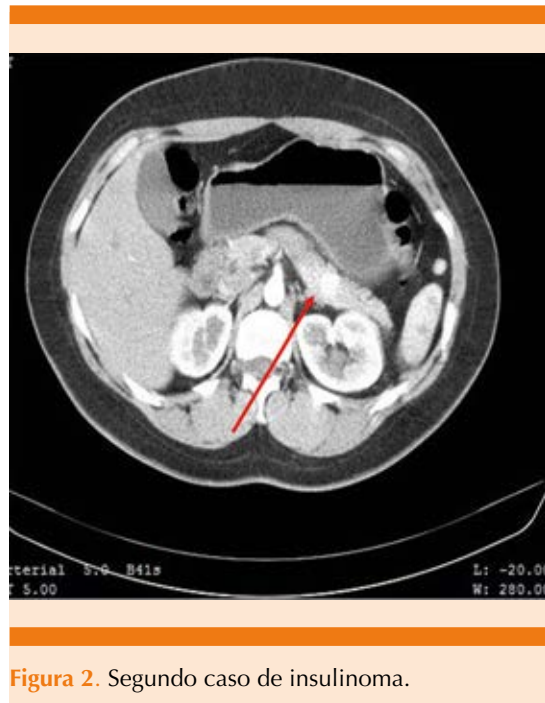### Caso 2

Paciente femenina de 24 años de edad que acudió al hospital por padecer cefalea genera-



**Figura 1.** A. Angiografía que muestra el tumor. B. Pieza quirúrgica removida.

lizada, de inicio agudo, mareos y diaforesis de 4 meses de evolución. En urgencias médicas se encontró con glucemia de 26 mg/dL. La paciente recibió glucosa intravenosa con mejoría notoria. Posteriormente refirió otros cuadros similares con mejoría consumiendo alimentos ricos en carbohidratos. Con estos antecedentes se efectuó un perfil bioquímico para medir la insulina y la proinsulina; ambos resultaron mayores de los límites normales de referencia (**Figura 2**). Las pruebas de función tiroidea fueron normales. El siguiente paso fue localizar el insulinoma. La TAC abdominal con contraste con cortes finos identificó una imagen ovoidea, vascularizada de 1.42 cm en el cuerpo del páncreas, com-



**Figura 2.** Segundo caso de insulinoma.

patible con insulinoma. Una vez localizada la lesión se efectuó pancreatectomía parcial sin complicaciones. El reporte histopatológico fue insulinoma bien diferenciado, de bajo grado (NET G1, clasificación de la OMS). Actualmente la paciente se ha recuperado completamente del procedimiento quirúrgico y se encuentra asintomática.

## DISCUSIÓN

La característica clínica del insulinoma es la hipoglucemia crónica en ayuno con signos y síntomas de neuroglucopenia, que pueden o no acompañarse de respuesta adrenérgica. Whipple y Franz en 1935<sup>5</sup> reportaron 8 casos; en 2 de ellos removieron más de un insulinoma. A estos autores se les atribuye la tríada considerada patognomónica de insulinoma: síntomas neurológicos de hipoglucemia, concentraciones de glucosa menores de 50 mg/dL y rápido alivio con la ingestión de alimentos. La hipoglucemia puede originar síntomas de

neurogluopenia (cambios de personalidad, confusión, mareos, debilidad, convulsiones, coma) y síntomas adrenérgicos (sudoración, taquicardia, palpitaciones, temblor). La demostración de concentraciones elevadas de péptido C e insulina en presencia de hipoglucemia y la ausencia de hipoglucemiantes orales sugiere el diagnóstico. El diagnóstico diferencial incluye enfermedad hepática y enfermedad de Addison, pero éstos no se acompañan de hiperinsulinemia.

Después del diagnóstico bioquímico se realizan estudios de imagen para localizar el tumor y planear el abordaje quirúrgico. La elección del procedimiento depende de cuáles pruebas están disponibles, la experiencia del radiólogo y del grupo de cirugía. La TAC y la resonancia magnética nuclear (RMN) se consideran estudios de imagen no invasivos de primera y segunda línea<sup>2</sup> y los estudios invasivos incluyen el ultrasonido endoscópico y la angiografía. La sensibilidad de TAC y RMN se reporta en el 33-64% y 40-90%, respectivamente.<sup>2</sup> En nuestro centro, la TAC es el estudio inicial. En casos con TAC normal, nosotros solicitamos RMN. Debido a que el ultrasonido endoscópico no está disponible, en uno de nuestros casos se utilizó angiografía para localizar el tumor.

En un estudio retrospectivo de 24 pacientes operados, Téllez-Ávila y colaboradores<sup>6</sup> compararon el ultrasonido endoscópico y la TAC en la evaluación preoperatoria de pacientes con hipoglucemia e hiperinsulinemia en el suero. La prueba dorada fue el tejido removido. Los autores encontraron mayor sensibilidad (100 vs 60%) y beneficio del ultrasonido endoscópico; sin embargo, el ultrasonido endoscópico no puede detectar las metástasis y la TAC no puede omitirse. Ambos estudios se complementan y deben extenderse los estudios de imagen para evitar una pancreatectomía distal

a ciegas, procedimiento no aconsejable.<sup>7-10</sup> En 2017, Chapa-Azuela y su grupo<sup>11</sup> reportaron su experiencia quirúrgica de seis años. La TAC abdominal fue el estudio inicial en los 7 casos y no se reportaron complicaciones posoperatorias. España-Gómez y colaboradores<sup>12</sup> analizaron una serie de 34 pacientes con insulinomas pancreáticos quienes se sometieron a cirugía entre 1995 y 2007: 14 insulinomas fueron removidos por laparoscopia (cuerpo y cola), 13 por cirugía abierta (7 esporádicos; 5 en la cabeza), cuatro con neoplasia endocrina múltiple de tipo 1, dos tumores malignos y 7 conversiones. La TAC fue mejor para detectar insulinomas en el cuerpo y cola, la RMN para tumores en la cabeza, la angiografía para tumores en el cuerpo y cola y el ultrasonido endoscópico el mismo número de tumores en la cabeza y el cuerpo. La glucemia normal se consiguió en todos los casos. La fistula pancreática fue la complicación más frecuente en ambos abordajes (**Cuadros 1 y 2**). La ocurrencia de insulinoma como parte de la neoplasia endocrina múltiple de tipo 1 se observó en 6 casos.

En el **Cuadro 2** se observa el reporte de casos aislados de insulinomas. En 2 casos el insulinoma ocurrió como parte de la neoplasia endocrina múltiple de tipo 1. El insulinoma intraesplénico maligno terminó en esplenectomía. El estudio inmunohistoquímico de la pieza quirúrgica mostró insulina y péptido C.

## CONCLUSIONES

El insulinoma es un tumor muy raro. La revisión de la bibliografía en México de varios años fue de 51 casos, incluyendo los 2 pacientes de nuestro centro. En el 12% de los casos se encontró NEM-1. La mayoría de los casos fueron egresados y las concentraciones de glucemia se normalizaron durante el seguimiento.

**Cuadro 1.** Experiencia quirúrgica de insulinomas pancreáticos por investigadores de México

Autor	Edad/sexo	Núm.	Tríada de Whipple	Estudios de imagen	Localización, tamaño	Procedimiento	Complicación	Asociación
Chapa-Azuela, et al., 2017	5 F, 2 M	7	Sí	TAC	Cabeza 2, cola 3, cuerpo y cuello 1, 1.5 -2.6 cm	Laparoscopia 3 casos, conversión 1, pancreatocetomía distal 4, Whipple 1, esplenectomía 4	Ninguna	
España-Gomez, et al., 2009	20 F, 14 M	34	Sí	Angiografía, USE TAC, RMN	Cuerpo y cola, 2.2 ± 1 cm. Tumores múltiples funcionales y no funcionales	Resección por laparoscopia 14, cirugía abierta 7, conversiones 7	Fístula pancreática en 7 casos	Neoplasia endocrina múltiple de tipo 1 N = 4 2 malignos

USE: ultrasonido endoscópico; TAC: tomografía axial computada; RMN: resonancia magnética nuclear.

**Cuadro 2.** Reporte de casos aislados de insulinomas

Autor	Edad/ Sexo	Núm.	Tríada de Whipple	Imagen no invasivo	Imagen invasivo	Tamaño del tumor	Procedimiento	Asociación
González, et al. 2019 <sup>14</sup>	51/F	1	Sí	TAC RMN	USE	2.0 cm	Enucleación laparoscópica	
Maldonado-García, et al. 2017 <sup>15</sup>	31/F	1	Sí	TAC		1.6 cm	Enucleación laparoscópica	
Víquez-Soto, et al. 2014 <sup>17</sup>	18/F	1	Crisis convulsivas	RMN	USE	2.5 cm	Cirugía abierta	Embarazo de 16 sdg
Hernández-Cárdenas, et al. 2009 <sup>18</sup>	46/M	1	Sí	RMN TAC	USE	7.6 cm	Esplenectomía Insulinoma intraesplénico	Maligno Insulina y proinsulina por IHQ
Leos-García, et al. 2007 <sup>19</sup>	56/F	1	Sí	TAC	USE TAC	2.0 cm	Cirugía abierta	
Ríos-Vaca, et al. 2006 <sup>20</sup>	54/F	1	Sí	RMN US transop		2.0 cm	Enucleación laparoscópica	
Gamboa-Jiménez, et al. 2018 <sup>13</sup>	36/M	1	No	TAC gammagrama RMN	USE	Varios 10 mm- 2.3 cm	Pancreatectomía distal	Adenoma paratiroides e hipofísis
Pinto-Carda, et al. 2015 <sup>16</sup>	26/F	1	-	TAC	USE	Varios 8 x 5 mm 2.0 cm	Pancreatectomía distal	NEM-1 Adenoma paratiroides

IHQ: inmunohistoquímica; TAC: tomografía axial computada; RMN: resonancia magnética nuclear; USE: ultrasonido endoscópico.

## REFERENCIAS

1. Medina-Zamora P, Lucio-Figueroa JO. Insulinoma: revisión actual de manejo y tratamiento. *Revista Médica MD* 2015; 7: 84-90.
2. Okabayashi T, Shima Y, Sumiyoshi T, Kozuki A, Ito S, Ogawa Y, et al. Diagnosis and management of insulinoma. *World J Gastroenterol* 2013; 19: 829-37. doi: 10.3748/wjg.v19.i6.829.
3. Mittendorf EA, Liu, YC, McHenry CR. Giant insulinoma: Case report and review of the literature. *J Clin Endocrinol Metab* 2005; 90: 575-580. <https://doi.org/10.1210/jc.2004-0825>.
4. Marazuela M, Martín-Pérez E, Larrañaga E, Caniego JL, López-Iglesias M, Gómez-Pan A. Diagnóstico y tratamiento del insulinoma: nuestra experiencia en 10 casos. *Endocrinol Nutr* 2005; 52: 338-43. DOI: 10.1016/S1575-0922(05)71029-9.
5. Whipple AO, Frantz VK. Adenoma of islet cells with hyperinsulinism. A review. 1935; 101 (6): 1299-1335. doi: 10.1097/0000658-193506000-00001.
6. Téllez-Ávila FI, Acosta-Villavicencio GY, Chan C, Hernández-Calleros J, Uscanga L, Valdovinos-Andraca F y cols. Diagnostic yield of endoscopic ultrasound in patients with hypoglycemia and insulinoma suspected. *Endosc Ultrasound* 2015; 4: 52-5. doi: 10.4103/2303-9027.151349.
7. Hashimoto A, Walsh RM. Preoperative localization of insulinomas is not necessary. *J Am Coll Surg* 1999; 4: 368-73. doi: 10.1016/s1072-7515(99)00163-5.
8. Mabrut JY, Lifante JC, Sin S, Berger N, Peix JL. [Is preoperative localization of insulinomas necessary?] *Ann Chir* 2001; 9: 850-6.
9. Hirshberg B, Libutti SK, Alexander HR, Bartlett DL, Cochran D, Livi A et al. Blind distal pancreatectomy for occult insulinoma, an inadvisable procedure. *J Am Coll Surg* 2002; 6: 761-4. doi: 10.1016/s1072-7515(02)01177-8.
10. Amiri F, Moradi L. Pancreatic insulinoma: Case report and review of the literature. *Clin Case Rep Rev* 2018; 4: 1-3. doi: 10.15761/CCRR.1000412.
11. Chapa-Azuela O, Roca-Vázquez C, Flores-Rangel GA, Botello-Hernández Z, Fuentes-Reyes R. Insulinomas pancreáticos. Experiencia de seis años en la clínica de Cirugía hepatopancreatobiliar del Hospital General de México. *Cir Gen* 2017; 39: 1-10.
12. España-Gómez MN, Velazquez-Fernandez D, Bezaury P, Sierra M, Pantoja JP, Herrera MF. Pancreatic insulinoma: A surgical experience. *World J Surg* 2009; 33: 1966-1970. doi: 10.1007/s00268-009-0145-9.
13. Gamboa-Jiménez TI, Juárez-Aguilar FG. Insulinoma multicéntrico asociado a neoplasia endocrina múltiple tipo 1: reporte de un caso. *Rev Med Inst Mex Seguro Soc* 2018; 56: 316-9.
14. González QA, Romero GHH, Reina SFJ, Hernández GMA, Pérez RE, Muñoz MGE. Enucleación laparoscópica de insulinoma. *Cir Gen* 2019; 41: 291-293.
15. Maldonado-García EL, Nacud-Bezies YA, Yado LM. Tumores neuroendocrinos: Reporte de un caso de insulinoma. *CienciAcierta* 2017.
16. Pinto-Carta R, Saúl A, Murcio-Pérez E, Téllez-Ávila I. Múltiples insulinomas pancreáticos diagnosticados por ultrasonido endoscópico. *Endoscopia* 2015; 27: 36-41. DOI: 10.1016/j.endomx.2014.12.004.
17. Viruez-Soto JA, Vallejo-Narváez CM, Torres-Morales F, Briones-Vega CG, Ochoa-Carrillo FJ, Briones-Garduño JC. Insulinoma y embarazo. Caso de medicina crítica en ginecología y obstetricia. *Gac Mex Oncol* 2014; 13: 320-324.
18. Hernandez-Cárdenas CM, Dominguez I, Campuzano M, Bezaury P, Iñiguez-Rodríguez M, Gamboa-Domínguez A, Uscanga LF. Malignant insulinoma arising from intrasplenic heterotopic pancreas. *JOP* 2009; 10: 321-323.
19. Leos GA, Villarreal PJZ, Garza-Galindo AA. Insulinoma detectado por ultrasonografía endoscópica: reporte de un caso. *Medicina Universitaria* 2007; 9: 33-37.
20. Ríos-Vaca A, Sierra-Ascencio ME, Reza-Albarrán A, González-Jordan JL, Martínez-Benítez B. Mujer de 54 años con episodios de palpitations, visión borrosa, desorientación e hipoglucemia. *Gac Med Mex* 2006; 142: 502-545