

Criptococosis meníngea en un paciente inmunocompetente

Meningeal cryptococcosis in an immunocompetent patient.

David Felipe Bracho-Navarro,¹ Sandra Marcela Cardona-Moica,² Jaime Alberto Gómez-Ayala,³ María Camila Gómez-Contreras⁴

Resumen

ANTECEDENTES: La criptococosis es la causa más común de meningitis fúngica en todo el mundo y se estima una mortalidad anual de hasta 181,000 casos por esta causa. Afecta principalmente a pacientes con enfermedades de base, como VIH o algún tipo de daño de la inmunidad celular. Si bien es una enfermedad poco común en sujetos inmunocompetentes, puede afectar a este tipo de pacientes y tanto su manifestación subaguda como su diagnóstico tardío incrementan de manera importante la morbilidad y mortalidad en esta población.

CASO CLÍNICO: Paciente masculino de 67 años, aparentemente inmunocompetente, quien inició con cefalea y fiebre, con posterior alteración del estado mental, con diagnóstico microbiológico de criptococosis meníngea, tratado con anfotericina B liposomal y fluconazol que respondió favorablemente al tratamiento sin secuelas neurológicas.

CONCLUSIONES: Es importante la sospecha clínica de esta enfermedad debido a que frecuentes causas de inmunosupresión pueden predisponer al huésped a padecerla.

PALABRAS CLAVE: Criptococosis; meningitis; meningitis criptocócica; meningitis fúngica; inmunocompetencia; *Cryptococcus neoformans*.

Abstract

BACKGROUND: Cryptococcosis is the most common cause of fungal meningitis worldwide and has a mortality of about 181,000 cases annually. It affects mainly HIV-positive patients or people with some cellular immune-response compromise. Even though it is an uncommon disease in immunocompetent subjects it may occur in apparently healthy hosts, in whom it must be recognized because the subacute presentation and the late diagnosis can increase morbidity and mortality on this group.

CLINICAL CASE: A 67-year-old male patient, apparently immunocompetent, who consulted referring headache, fever and mental status altered. He was diagnosed with meningeal cryptococcosis by microbiological analyses and serum antigens, treated with fluconazole and liposomal amphotericin B and he had an adequate clinical response with no further complications (after finished the treatment) or neurological sequelae.

CONCLUSIONS: The clinical suspicion of this entity is very important because multiples causes of immunosuppression result in a major predisposition to the disease.

KEYWORDS: Cryptococcosis; Meningitis; Meningitis, cryptococcal; Meningitis, fungal; Immunocompetence; *Cryptococcus neoformans*.

¹ Médico general, Universidad de Santander UDES. Fundación para la excelencia de la medicina clínica en Colombia (Fundación clínica). Bucaramanga, Santander, Colombia.

² Residente de primer año de Neurología clínica, Universidad del Sinú Seccional, Cartagena, Colombia.

³ Especialista en Medicina Interna, Fundación para la excelencia de la medicina clínica en Colombia (Fundación clínica). Santander, Colombia.

⁴ Residente de primer año de Medicina Interna, Universidad Autónoma de Bucaramanga UNAB, Santander, Colombia.

Recibido: 16 de mayo 2021

Aceptado: 12 de septiembre 2021

Correspondencia

Sandra Marcela Cardona Moica
mcardonam@ut.edu.co

Este artículo debe citarse como: Bracho-Navarro DF, Cardona-Moica SM, Gómez-Ayala JA, Gómez-Contreras MC. Criptococosis meníngea en un paciente inmunocompetente. Med Int Méx 2023; 39 (3): 548-553.

ANTECEDENTES

La criptococosis es la causa más común de meningitis fúngica en todo el mundo¹ y se estima una mortalidad anual de hasta 181,000 casos por esta causa.² *Cryptococcus* spp es un grupo de hongos patógenos con cápsula de polisacáridos que causan enfermedades en los humanos que van desde colonización pulmonar asintomática hasta meningitis o criptococemia que ponen en riesgo la vida.³ La incidencia anual es de aproximadamente 1,000,000 de casos anuales y genera hasta 600,000 muertes.⁴ Las especies patógenas de este grupo son *C. neoformans* y *C. gatii*.⁵ La criptococosis meníngea es la causa más común de meningitis en adultos en países con altas tasas de infección por VIH; sin embargo, en los últimos años ha habido un incremento en el número de casos en personas con otras formas de inmunosupresión, como el tratamiento crónico con corticosteroides, trasplante de órgano sólido, neoplasias hematológicas, sarcoidosis u otros trastornos asociados con disfunción de la respuesta inmunitaria celular. Por otro lado, hasta el 40% de los pacientes VIH-negativos no tienen alguna inmunodeficiencia aparente.⁶ El cuadro clínico es de una meningitis subaguda con cefalea, cambios en la personalidad, alteración del estado mental, fiebre y vómito, con duración media desde el inicio de los síntomas hasta la manifestación de, incluso, 12 semanas en sujetos inmunocompetentes, por lo que es de vital importancia considerarla entre los diagnósticos diferenciales en este grupo, ya que, de no ser tratada de manera oportuna, puede progresar rápidamente a confusión, convulsiones, deterioro del estado de conciencia, coma y muerte.⁵

CASO CLÍNICO

Paciente masculino de 67 años, minero, con antecedentes de hipertensión y alcoholismo, con cuadro clínico de 21 días de cefalea, somnolencia, desorientación e hiporexia asociado con fiebre intermitente. Al ingreso el paciente

estaba somnoliento, desorientado en tiempo y espacio. Funciones cognitivas superiores conservadas. Sin alteraciones de pares craneales, evaluación motora y sensitiva normal. La tomografía axial computada cerebral simple mostró cambios de atrofia cortical y central para la edad (**Figura 1**). Los estudios paraclínicos evidenciaron anemia, linfopenia y elevación de transaminasas (**Cuadro 1**). Se realizó punción lumbar con hallazgos en LCR sugerentes de infección bacteriana, se inició tratamiento antibiótico empírico con ceftriaxona y vancomicina. La resonancia magnética nuclear cerebral evidenció signos de leucoencefalopatía, sin cambios inflamatorios de las meninges o procesos infecciosos del parénquima (**Figura 1**). El cultivo de LCR tuvo crecimiento de levaduras, aparentemente criptococo, por lo que se indicó tratamiento con anfotericina B y fluconazol. La evolución clínica del paciente fue favorable, el reporte final del cultivo de LCR fue positivo para *Cryptococcus neoformans* y antígeno para *Cryptococcus* positivo, se dio continuidad al

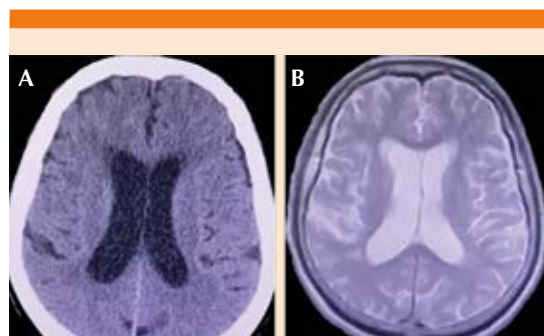


Figura 1. A. Tomografía computada cerebral simple que muestra leve aumento del tamaño del sistema ventricular supratentorial por cambios de atrofia central. **B.** Resonancia magnética nuclear cerebral del paciente. Secuencia T2: se aprecian cambios de atrofia cortical y subcortical difusa con signos de leucoencefalopatía. Negativa para focos de captación de contraste que sugieran cambios inflamatorios de las meninges o procesos infecciosos del parénquima cerebral.

Cuadro 1. Estudios paraclínicos de ingreso y estudios de inmunidad del paciente

Estudio	Resultado	Valor de referencia
ALT-GPT (UI/L)	25	< 41
AST-GOT (UI/L)	47	< 40
Amilasa (UI/L)	44	28-100
Bilirrubina total (mg/dL)	1.04	Hasta 1.0
Bilirrubina directa (mg/dL)	0.41	0.0-0.30
BUN (mg/dL)	25.2	8-23
Creatinina (mg/dL)	1.04	0.67-1.17
Hemoglobina (mg/dL)	13.2	14-17.5
Hematócrito (%)	39.3	40-52
Leucocitos (/mm ³)	10,620	4400-11,300
Neutrófilos (%)	86	50-70
Linfocitos (%)	5.5	25-40
Plaquetas (/mm ³)	302,000	150,000-450,000
VIH	Negativo	
VDRL	No reactivo	
Linfocitos T totales CD3 (cél/μL)	910.61	605-2460
Linfocitos T (CD4-helper) (cél/μL)	539.47	493-1666
Linfocitos T (CD8 supresores) (cél/μL)	376.9	224-1.112
Relación CD4/CD8	1.43	Mayor o igual a 1.0

ALT-GPT: alanin aminotransferasa; AST-GOT: aspartato aminotransferasa; BUN: nitrógeno ureico; PLT: plaquetas; VIH: virus de la inmunodeficiencia humana; VDRL: serología para sífilis.

manejo establecido durante 10 días, tras lo cual tuvo elevación de azoados, por lo que se difirió dicho manejo antimicótico. La punción lumbar de control realizada 14 días luego de iniciado el tratamiento evidenció pleocitosis, hipoglucorraquia e hiperproteinemia y crecimiento de levaduras a 7 días con reporte final positivo para *C. neoformans* (**Cuadro 2**). Ante la disminución de azoados se completó esquema de 14 días con anfotericina B; sin embargo, tuvo insuficiencia renal aguda AKIN I, decidiéndose cambio a

anfotericina B liposomal. La punción lumbar de control un mes después del inicio del esquema antifúngico evidenció persistencia de pleocitosis a expensas de linfocitos, hipoglucorraquia e hiperproteinemia; sin embargo, con cultivo negativo para hongos, por lo que se inició fase de consolidación con fluconazol a dosis de 800 mg (debido a la demora en la negativización del cultivo y a la no administración de flucitosina) y se indicó completar fase de mantenimiento con 400 mg de fluconazol durante un año. El paciente egresó sin complicaciones ni signos de focalización neurológica.

Discusión

La criptococosis es una enfermedad micótica sistémica que afecta en su mayoría a pacientes VIH-positivos o con deficiencia de la inmunidad celular. Es causada por el hongo *Cryptococcus* del que se reconocen dos serotipos patógenos en humanos: *C. neoformans* variedad *grubii* (con amplia distribución en todo el mundo que infecta típicamente sujetos inmunodeprimidos) y *C. gatii* (predomina en regiones tropicales y subtropicales) que se vincula con afecciones pulmonares y enfermedad neurológica en inmunocompetentes.⁷

El organismo, aislado en excremento de aves,⁸ es adquirido mediante inhalación y contenido en granulomas en los nódulos linfáticos pulmonares desde donde se disemina luego de un periodo de latencia.⁹ Si bien el patógeno puede infectar la gran mayor parte de órganos y tejidos, tiene gran predilección por el sistema nervioso central debido a factores de virulencia específicos que facilitan la penetración de la barrera hematoencefálica. La criptococosis meníngea es una afección rara en individuos inmunocompetentes, con un reporte de hasta 3000 casos anuales en Estados Unidos e incidencia aproximada de un caso por 100,000 individuos al año. Estas cifras sugieren que los individuos aparentemente sanos podrían albergar algún tipo de inmu-

Cuadro 2. Estudios de líquido cefalorraquídeo seriados y reporte final de cultivos

	Punción lumbar 1	Punción lumbar 2	Punción lumbar 3
Presión de apertura (cm H ₂ O)	30	30	NA
Tinción de Gram	Negativa	Negativa	Negativa
Reporte final del cultivo	<i>Cryptococcus neoformans</i>	<i>Cryptococcus neoformans</i>	Negativo a 28 días de incubación
ADA (U/L)	15.59	17.94	NA
Tinta china	Negativo	Negativo	NA
KOH	Negativo	Negativo	Negativo
Prueba de látex (A3)	NA	Antígeno para <i>C. neoformans</i> positivo	Antígeno para <i>C. neoformans</i> positivo 1:512*
Cultivo de micobacterias	NA	Negativo para BAAR	NA
VDRL	NA	NR	NA
Leucocitos (/mm ³)	80	210	180
Linfocitos (%)	30	100	100
Glucosa (mg/dL)	5	4.8	32.4
Proteínas (mg/dL)	425.4	502.5	287.7

LCR: líquido cefalorraquídeo; ADA: adenosín deaminasa; BAAR: bacilo ácido-alcohol resistente; VDRL: serología para sífilis, prueba reagínica; NA: no aplica - estudio no realizado en la muestra o no registrado.

odeficiencia primaria rara o enfermedades autoinmunitarias poco comunes.⁵ En el caso comunicado se descartaron antecedentes de inmunosupresión, como VIH, consumo crónico de esteroides, malignidad o enfermedad renal crónica; sin embargo, es importante considerar que determinadas condiciones pueden generar estados leves de inmunosupresión (diabetes, alcoholismo, enfermedad hepática) y predisponer al huésped a infecciones oportunistas.¹⁰

La infección meníngea por este patógeno se manifiesta como una meningoencefalitis subaguda. En un estudio publicado por Pappas y su grupo se encontró que los síntomas predominantes fueron cefalea (73%), síntomas constitucionales (fiebre, pérdida de peso y sudoración nocturna, 68%) y alteración del estado mental (42%).³ Algunos pacientes manifiestan daño visual (diplopía y reducción de la agudeza visual) relacionado con lesión directa del tracto óptico o secundario a hipertensión endocraneana.⁵ La manifestación

insidiosa de la enfermedad, así como la baja sospecha clínica en población inmunocompetente, confieren por lo general un diagnóstico tardío de la enfermedad, lo que incrementa la morbilidad y la mortalidad. En un estudio de Williamson y colaboradores se encontró una mortalidad de, incluso, el 27% en pacientes VIH-negativos (mayor que en población VIH-positiva).⁵

En el abordaje inicial lo principal es descartar lesiones isquémicas, hemorrágicas u ocupantes de espacio mediante estudios imagenológicos del sistema nervioso central (negativos en este paciente). No obstante, debido a la fisiopatología de la enfermedad puede encontrarse hidrocefalia hasta en un 31.3% de los casos. El estudio de LCR revela una presión de apertura elevada, pleocitosis de predominio mononuclear, hipoglicorraquia e hiperproteïnemia, todos ellos positivos en el caso descrito. La tinta china es una herramienta ampliamente utilizada; sin embargo, puede resultar insuficiente, ya que su

sensibilidad depende de la carga fúngica y no es infrecuente un resultado negativo. La prueba de detección de antígeno de *Cryptococcus* tiene menor sensibilidad en pacientes VIH-negativos, por lo que, aunque es útil, no debe usarse para descartar la enfermedad.¹⁰ El cultivo en agar Sabouraud es el patrón de referencia para el diagnóstico de criptococosis meníngea, siendo positivo en más del 90% de casos. Cabe anotar que los hallazgos citoquímicos de LCR (así como una elevación mayor a 10 UI/L de adenosín deaminasa, ADA) obligan a considerar meningitis de origen tuberculoso, que se descartó en este paciente mediante cultivo negativo para BAAR a las 8 semanas de incubación; sin embargo, la enfermedad por micobacterias es una comorbilidad frecuentemente asociada con criptococosis meníngea, sobre todo en pacientes VIH-positivos.⁵

El tratamiento consiste en la administración de anfotericina B y flucitosina durante tres etapas: inducción, consolidación y mantenimiento (**Cuadro 3**); si no es posible la administración de flucitosina, en su lugar puede administrarse fluconazol.¹⁰ La administración de anfotericina B deoxicolato se ha asociado con daño renal,

hipocalemia e hipomagnesemia, especialmente durante la segunda semana de inducción de tratamiento. En el caso de este paciente, quien manifestó elevación de azoados en la segunda semana de tratamiento en fase de inducción, fue necesario el cambio de medicación por anfotericina B liposomal. La anfotericina B liposomal ha demostrado igual eficacia que la anfotericina B deoxicolato y es mejor tolerada; sin embargo, las dosis óptimas aún no se han establecido. La realización de punciones lumbares seriadas es una herramienta efectiva para valorar la depuración de la infección y ajuste de dosis de medicamentos, así como para el manejo en los pacientes con hidrocefalia para el control de los síntomas.⁵ En las fases de consolidación y mantenimiento el medicamento de elección es fluconazol, pero en el caso comunicado, ya que se tomó más de 21 días en negativizar el cultivo de LCR y no se realizó inducción con flucitosina, se indicaron dosis altas del mismo.

El pronóstico de la enfermedad depende del diagnóstico oportuno y la edad de manifestación, entre otros factores; los relacionados con mayor mortalidad son edad mayor de 60 años, comor-

Cuadro 3. Tratamiento de criptococosis meníngea según guías IDSA

	Fase de inducción	Fase de consolidación	Fase de mantenimiento
VIH-positivo	Anfotericina B deoxicolato 0.7-1 mg/kg al día IV más flucitosina 100 mg/kg al día VO por 2 semanas Anfotericina B liposomal 5 mg/kg al día IV más flucitosina 100 mg/kg/día VO durante 2 semanas	Fluconazol 400 mg día VO durante 8 semanas	Fluconazol 200 mg día VO
Trasplante de órgano	Anfotericina B liposomal 3-4 mg/kg al día IV durante 2 semanas o anfotericina B complejo lipídico 5 mg/kg al día IV más flucitosina 100 mg/kg al día VO durante 2 semanas	Fluconazol 400-800 mg día VO durante 8 semanas	Fluconazol 200-400 mg día VO durante 6 a 12 meses
VIH-negativo no trasplantado	Anfotericina B deoxicolato 0.7-1 mg/kg al día IV más flucitosina 100 mg/kg al día VO durante 4 semanas	Fluconazol 400-800 mg día VO durante 8 semanas	Fluconazol 200-400 mg al día VO durante 6 a 12 meses

IDSA: Sociedad Americana de Enfermedades Infecciosas.

bilidades, alteración del estado mental, escasa respuesta inflamatoria con bajo conteo celular en muestras de LCR, insuficiencia multiorgánica, neoplasias hematológicas y enfermedad renal o hepática crónica.³ El paciente de este reporte tuvo un desenlace clínico favorable sin secuelas neurológicas discapacitantes y fue dado de alta para completar la fase final de mantenimiento con fluconazol durante un año.

CONCLUSIONES

La criptococosis meníngea no se trata de una enfermedad única de individuos con defectos en la respuesta inmunitaria celular, se ha demostrado que puede afectar también a sujetos aparentemente inmunocompetentes, aunque el mecanismo causal no se haya dilucidado. Este caso expone la importancia de considerarla entre los diagnósticos diferenciales ante una meningitis linfocitaria subaguda, ya que el inicio temprano del tratamiento específico (antimicótico y drenaje seriado de LCR) puede evitar las complicaciones propias de la enfermedad, como hipertensión endocraneana, y permitir una mayor depuración fúngica que garantice un desenlace favorable a largo plazo, con el menor riesgo de secuelas neurológicas discapacitantes para el paciente.

REFERENCIAS

1. Bloch KC, Bailin SS. Update on fungal infections of the central nervous system: emerging pathogens and emerging diagnostics. *Curr Opin Infect Dis* 2019; 32 (3): 277-84. doi: 10.1097/QCO.0000000000000541.
2. Poley M, Koubek R, Walsh L, McGillen B. Cryptococcal meningitis in an apparent immunocompetent patient. *J Investig Med High Impact Case Rep* 2019; 7: 232470961983457. doi: 10.1177/2324709619834578.
3. Pappas PG, Perfect JR, Cloud GA, Larsen RA, Pankey GA, Lancaster DJ, et al. Cryptococcosis in human immunodeficiency virus-negative patients in the era of effective azole therapy. *Clin Infect Dis* 2001; 33 (5): 690-9. doi: 10.1086/322597.
4. Rajasingham R, Smith RM, Park BJ, Jarvis JN, Govender NP, Chiller TM, et al. Global burden of disease of HIV-associated cryptococcal meningitis: an updated analysis. *Lancet Infect Dis* 2017; 17 (8): 873-81. doi: 10.1016/S1473-3099(17)30243-8.
5. Williamson PR, Jarvis JN, Panackal AA, Fisher MC, Molloy SF, Loyse A, et al. Cryptococcal meningitis: epidemiology, immunology, diagnosis and therapy. *Nat Rev Neurol* 2017; 13 (1): 13-24. doi: 10.1038/nrneurol.2016.167.
6. Ramírez-Ramos C, Galindo J, Correa S, Giraldo-Bahamon G, Rivera J, Solano J, et al. Meningitis criptocócica en pacientes sin infección por VIH: presentación de dos casos y revisión de la literatura. *Rev Chil Infectol* 2018; 35 (6): 716-21. <http://dx.doi.org/10.4067/S0716-10182018000600716>.
7. Desalermos A, Kourkoumpetis TK, Mylonakis E. Update on the epidemiology and management of cryptococcal meningitis. *Expert Opin Pharmacother* 2012; 13 (6): 783-9. doi: 10.1517/14656566.2012.658773.
8. Newsome J, Nguyen D. Cryptococcal meningitis caused by *Cryptococcus neoformans* in an immunocompetent soldier. *Mil Med* 2014; 179 (9): e1059-61. doi: 10.7205/MILMED-D-14-00020.
9. Louro R, Ferreira R, Pinheiro C, Parada H, Faria D, Monteiro E. Fungal meningitis in an immunocompetent patient. *Clin Drug Investig* 2013; 33 (S1): 47-50. doi: 10.1007/s40261-012-0021-5.
10. Poley M, Koubek R, Walsh L, McGillen B. Cryptococcal meningitis in an apparent immunocompetent patient. *J Investig Med High Impact Case Rep* 2019; 7: 232470961983457. doi: 10.1177/2324709619834578.