

## Miocarditis eosinofílica por estrongiloidiasis con hiperinfestación

### Eosinophilic myocarditis due to strongyloidiasis with hyperinfestation.

Carolina Giselle Reynoso, María Eugenia Doppler, Mariano Napoli-Llobera, Horacio German Cestari, Andrea Zappi, Lucía Raquel Kazelian

#### Resumen

**ANTECEDENTES:** La miocarditis eosinofílica es una enfermedad con múltiples causas descritas, que produce infiltración de eosinófilos en el miocardio, asociada o no con hipereosinofilia en sangre.

**CASO CLÍNICO:** Paciente masculino de 85 años de edad, inmunocompetente, con hallazgos clínicos y anatomopatológicos de miocarditis eosinofílica por estrongiloidiasis, causa poco frecuente en la actualidad.

**CONCLUSIONES:** Una de las causas de hipereosinofilia es la estrongiloidiasis que cursa con miocarditis o insuficiencia cardíaca *de novo*. La mayor parte de las infecciones fatales producidas por *Strongyloides stercoralis* podrían evitarse con la detección temprana y el tratamiento de las infecciones crónicas asintomáticas.

**PALABRAS CLAVE:** *Strongyloides stercoralis*; estrongiloidiasis; miocarditis; eosinofilia.

#### Abstract

**BACKGROUND:** Eosinophilic myocarditis is a disease with multiple described causes, which shows infiltration of eosinophils in the myocardium, associated or not with hypereosinophilia in blood.

**CLINICAL CASE:** An 85-year-old male patient, immunocompetent, with clinical and pathological findings of eosinophilic myocarditis due to strongyloidiasis, a currently uncommon cause.

**CONCLUSIONS:** One of the causes of hypereosinophilia is strongyloidiasis that presents with myocarditis or *de novo* heart failure. Most fatal infections caused by *Strongyloides stercoralis* could be prevented with early detection and treatment of asymptomatic chronic infections.

**KEYWORDS:** *Strongyloides stercoralis*; Strongyloidiasis; Myocarditis; Eosinophilia.

Hospital General de Agudos Dr. Cosme Argerich, Buenos Aires, Argentina.

**Recibido:** 29 de marzo 2021

**Aceptado:** 8 de agosto 2021

#### Correspondencia

Carolina Giselle Reynoso  
carolina.gr91@live.com

**Este artículo debe citarse como:** Reynoso CG, Doppler ME, Napoli-Llobera M, Cestari HG, Zappi A, Kazelian LR. Miocarditis eosinofílica por estrongiloidiasis con hiperinfestación. Med Int Méx 2023; 39 (2): 408-411.

## ANTECEDENTES

La miocarditis eosinofílica es una enfermedad con múltiples causas descritas, que produce infiltración de eosinófilos en el miocardio, asociada o no con hipereosinofilia en sangre. El cuadro clínico es muy diverso, desde un periodo asintomático hasta la insuficiencia cardiaca descompensada y muerte súbita.

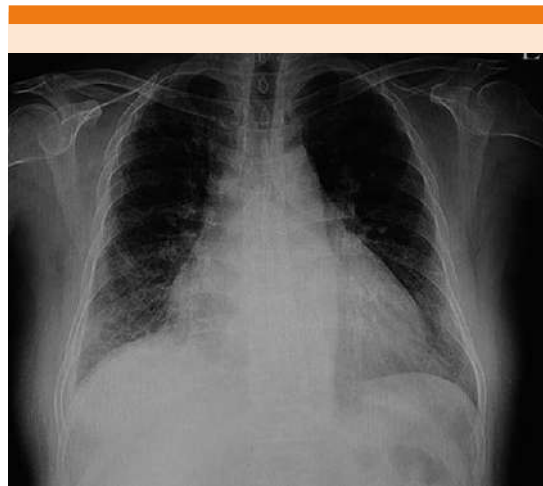El objetivo de este trabajo es describir los hallazgos clínicos y anatomopatológicos de un caso de miocarditis eosinofílica por strongiloidiasis en un paciente inmunocompetente, etiología poco frecuente en la actualidad.

## CASO CLÍNICO

Paciente masculino de 85 años, oriundo de Paraguay, con antecedentes de asma, hipertensión arterial, fibrilación auricular paroxística no anticoagulada y múltiples hospitalizaciones por insuficiencia cardiaca con fracción de eyección preservada, de causa no filiada. Consultó por padecer disnea progresiva de CF II a III/IV y ortopnea de un mes de evolución asociada con tos húmeda con expectoración mucopurulenta y registros febriles con escalofríos.

Al examen físico mostró regular estado general, con caquexia y signos de insuficiencia cardiaca retrógrada biventricular. La radiografía de tórax evidenció un infiltrado alveolar con redistribución de flujo (**Figura 1**). Se interpretó el cuadro como insuficiencia cardiaca descompensada secundaria a neumonía adquirida en la comunidad, por lo que se inició balance negativo con diuréticos endovenosos y tratamiento antibiótico.

Como datos positivos en los estudios complementarios el electrocardiograma mostró BIRD, y en el laboratorio de rutina se detectó leucocitosis (glóbulos blancos 23,000 células/mm<sup>3</sup>) sin eosino-



**Figura 1.** Radiografía de tórax posteroanterior con neumonía en la base pulmonar derecha y redistribución de flujo.

filia (380 eosinófilos), y deterioro de la función renal (urea 129 mg/dL/creatinina 1.62 mg/dL) y hepática (GOT 132, GPT 154).

Se realizaron hemocultivos y cultivo de esputo; se prescribió tratamiento antibiótico empírico sin rescates bacteriológicos. La serología para Chagas-Mazza resultó positiva y las serologías virales, incluido el VIH, fueron negativas. El ecocardiograma transtorácico informó diámetros del VI conservados con deterioro severo de la función sistólica (Fey 23%), hipocinesia global, patrón de relajación pseudonormal con ventrículo derecho de morfología y función normales sin valvulopatías concomitantes.

Durante la hospitalización el paciente evolucionó con respuesta errática al tratamiento médico, con hemorragia digestiva alta, progresión de la insuficiencia cardiaca y parámetros de insuficiencia multiorgánica, produciéndose finalmente el óbito.

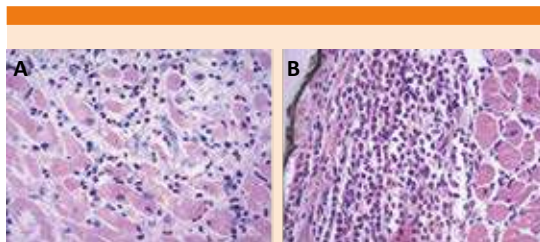
En la autopsia se encontró enfermedad diseminada por strongiloidiasis con hiperinfestación.

A nivel cardiaco se observó infiltración profusa de eosinófilos desde el endocardio al miocardio con elementos parasitarios (miocarditis) y depósitos focales de material amiloide de origen no especificado (**Figura 2**). Se comprobó enfermedad venooclusiva hepática, con infiltración de eosinófilos y presencia de *Strongyloides*. **Figura 3**

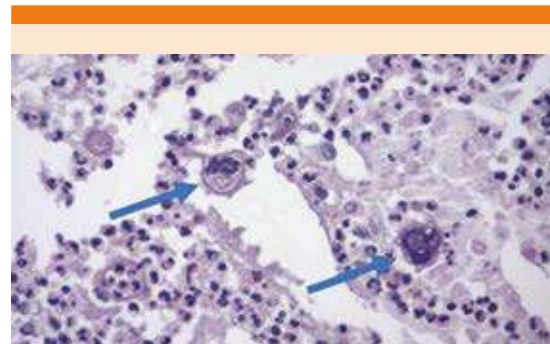
### DISCUSIÓN

La miocarditis eosinofílica es una inflamación aguda del miocardio poco habitual, caracterizada por inflamación miocárdica focal o difusa con eosinófilos infiltrantes que, a menudo, se asocia con eosinofilia en sangre periférica. Hasta la fecha, hay escasos casos publicados e incluyen pacientes con edades comprendidas entre los 2 y los 83 años. Dada la rareza de esta forma de miocarditis, a menudo no se reconoce y se descubre por primera vez en el examen *postmortem*.

Entre las causas de hipereosinofilia está el parásito *Strongyloides stercoralis* por ser el hallado en nuestro paciente. *Strongyloides stercoralis* es un nemátodo endémico en países de clima tropical y subtropical. La infección suele ser asintomática o causar síntomas predominantemente digestivos; en los casos de hiperinfestación produce una estrongiloidiasis diseminada con sobrein-



**Figura 2.** H&E 40x. **A.** Foco de infiltrado inflamatorio en el miocardio. **B.** Endocardio con abundante infiltrado inflamatorio compuesto por numerosos eosinófilos y escasos linfocitos, plasmocitos, neutrófilos y macrófagos. El mismo se extiende al miocardio.



**Figura 3.** H&E 40x. Contenido bronquial en el que se observan dos larvas rabditiformes (flechas) hembras correspondientes a *Strongyloides stercoralis*, seccionadas en su plano transversal.

fecciones bacterianas sistémicas que provocan disfunción multiorgánica con resultado letal.

Una vez en el interior del huésped, la corriente sanguínea transporta a las larvas hasta los pulmones, donde atraviesan los capilares pulmonares alcanzando los alvéolos. Migran a la tráquea y faringe y, mediante deglución, arriban al duodeno atravesando la mucosa donde la hembra deposita los huevos que darán lugar a la eclosión de larvas (no infectivas) que llegan a la luz del intestino y se expulsan con las heces. En el síndrome de hiperinfestación, las larvas presentes en la luz intestinal pueden desarrollarse en larvas infectivas mientras pasan a través del intestino, produciendo una reinfección en el propio huésped y ocasionando una enfermedad crónica de larga duración.<sup>1</sup>

Los factores de riesgo más importantes para que una infección en principio intestinal y en muchas ocasiones asintomática adquiera características de gravedad son la inmunosupresión y la administración de corticosteroides, por su capacidad de alterar la función eosinofílica; así como también el alcoholismo, antecedentes de tuberculosis, malnutrición (presente en nuestro

paciente), cáncer e infección por HTLV1 (*human T-cell leukemia virus type-1*).<sup>2</sup>

El cuadro clínico se caracteriza por síntomas gastrointestinales como náuseas, vómitos, meteorismo, anorexia, diarrea que a veces se alterna con periodos de estreñimiento, dolor abdominal difuso severo o epigastralgia urente y sangrado digestivo alto o bajo, como se observó en el caso comunicado. El pulmón es el segundo órgano afectado con más frecuencia, con síntomas como disnea, hemoptisis, cuadros de asma y neumonías severas. Además, es común observar afectación general, como fiebre, malestar general, debilidad y pérdida de peso.<sup>3,4</sup>

Se ha descrito también afectación cardiaca, como en este paciente que se manifestó como miocarditis, angina de pecho, insuficiencia cardiaca sin otra causa que la explicara, así como también invasión a la paratiroides, las glándulas suprarrenales, la próstata, el páncreas, los nódulos linfáticos, los riñones, la vejiga, los ovarios y el sistema nervioso central.<sup>5</sup> La eosinofilia, hallazgo diagnóstico común en las parasitosis, está usualmente presente en la strongiloidiasis sin hiperinfección, pero frecuentemente ausente en la enfermedad diseminada, como el caso de este paciente. La strongiloidiasis con diseminación produce disfunción multiorgánica y tiene mortalidad del 50% con tratamiento, que puede llegar hasta en 80% en su libre evolución.<sup>6</sup>

El diagnóstico definitivo se logra con la biopsia endomiocárdica, debiendo tener alta sospecha clínica en enfermos inmunosuprimidos con mala evolución clínica infectológica. Si bien el tratamiento convencional de la miocarditis eosinofílica se basa en la administración de corticosteroides, en este grupo particular de pacientes, los esteroides aumentan el riesgo de

infección por *Strongyloides*, situación en la que el tratamiento de elección será la ivermectina.

## CONCLUSIONES

La miocarditis eosinofílica es una enfermedad poco prevalente, que puede asociarse o no con eosinofilia; la manifestación clínica varía la ausencia de síntomas hasta la muerte súbita. Se ha asociado con múltiples causas.

Una de las causas de hipereosinofilia es la strongiloidiasis que cursa con miocarditis o insuficiencia cardiaca *de novo*. Ésta es una infección por nematodos intestinales difícil de tratar debido a los procesos de autoinfección y a la relativa resistencia de las larvas a los anti-parasitarios. La mayor parte de las infecciones fatales producidas por *Strongyloides stercoralis* podrían evitarse con la detección temprana y el tratamiento de las infecciones crónicas asintomáticas.

## REFERENCIAS

1. Corti M, Villafañe M, Trione N, Riso D, Abuín J, Palmieri O. Infección por *Strongyloides stercoralis*: estudio epidemiológico, clínico, diagnóstico y terapéutico en 30 pacientes. Rev Chil Infectol 2011; 28: 217-222. <http://dx.doi.org/10.4067/S0716-10182011000300003>.
2. Heres M, Toranzo M, Cristaldo L, Ceccato A, Fielli M, Bigot M, et al. Hiperinfección por *Strongyloides stercoralis*. RAMR 2017; 3: 250-252.
3. Hernández-Chavarría F. *Strongyloides stercoralis*: un parásito subestimado. Parasitol Día. 2001; 25 (1-2): 40-9. <http://dx.doi.org/10.4067/S0716-07202001000100008>.
4. Barrett J, Broderick C, Soulsby H, Wade P, Newsholme W. Subcutaneous ivermectin use in the treatment of severe *Strongyloides stercoralis* infection: two case reports and a discussion of the literature. J Antimicrob Chemother 2016; 71: 220-5. doi: 10.1093/jac/dkv315.
5. Hughes R, McGuire G. Delayed diagnosis of disseminated strongyloidiasis. Intensive Care Med 2001; 27: 310-312. doi: 10.1007/s001340000798.
6. Siddiqui AA, Berk SL. Diagnosis of *Strongyloides stercoralis* infection. Clin Infect Dis 2001; 33: 1040-47.