

Neoplasia blástica de células dendríticas plasmocitoides

Plasmacytoid dendritic cell blast neoplasia.

Susy Wuotto-Alvarado,¹ Ali Carolina Martínez-Murillo,¹ Mónica Daniela Sánchez-Barrera,¹ Daniel Ramón Hernández-Salcedo,¹ Raúl Valencia-López,¹ Carmen Leticia Castro-Guzmán,² Sonia Toussaint-Caire³

Resumen

ANTECEDENTES: La neoplasia blástica de células dendríticas plasmocitoides es una neoplasia maligna de origen hematopoyético, representa el 0.7% de las neoplasias hematológicas cutáneas primarias. Las lesiones cutáneas son la primera manifestación; el diagnóstico requiere análisis inmunofenotípico y correlación clínica e histopatológica. Hasta el momento no existe tratamiento estandarizado.

CASO CLÍNICO: Paciente masculino de 92 años con dermatosis en la cara, las mucosas, el tronco y las extremidades superiores caracterizada por múltiples máculas y placas eritematovioláceas, asociada con síndrome consuntivo.

CONCLUSIONES: El caso comentado tenía el diagnóstico de neoplasia blástica de células dendríticas plasmocitoides, que es una afección poco frecuente, de difícil diagnóstico, con esperanza de vida reducida y mal pronóstico a corto plazo. Debe establecerse el diagnóstico de manera oportuna, pues de esto dependerá el tratamiento a ofrecer y la supervivencia a corto plazo.

PALABRAS CLAVE: Células dendríticas plasmocitoides; leucemia; dermatosis; inmunohistoquímica.

Abstract

BACKGROUND: Plasmacytoid dendritic cell blast neoplasia is a malignant neoplasm of hematopoietic origin, representing 0.7% of primary cutaneous hematological neoplasms. Skin lesions are the first manifestation. The diagnosis requires immunophenotypic analysis, clinical and histopathological correlation. So far there is no standardized treatment.

CLINICAL CASE: A 92-year-old male patient with dermatosis on the face, mucosa, trunk and upper extremities characterized by multiple macules and erythematous-violaceous plaques, associated with wasting syndrome.

CONCLUSIONS: The aforementioned case reports a diagnosis of plasmacytoid dendritic cell blast neoplasia, which is a rare entity, difficult to diagnose, with a reduced life expectancy and a poor short-term prognosis. A timely diagnosis should be made, since the treatment to be offered and survival in the short term will depend on this.

KEYWORDS: Plasmacytoid dendritic cell; Leukemia; Dermatitis; Immunohistochemistry.

¹ Medicina interna, Hospital Ángeles Clínica Londres. Universidad Nacional Autónoma de México.

² Geriátría. Hospital Ángeles Clínica Londres

³ División de Dermatología, Hospital General Dr. Manuel Gea González, Secretaría de Salud, Ciudad de México.

Recibido: 21 de marzo 2021

Aceptado: 26 de junio 2021

Correspondencia

Susy Wuotto Alvarado
susy.wuotto@gmail.com

Este artículo debe citarse como:

Wuotto-Alvarado S, Martínez-Murillo AC, Sánchez-Barrera MD, Hernández-Salcedo DR, Valencia-López R, Castro-Guzmán CL, Toussaint-Caire S. Neoplasia blástica de células dendríticas plasmocitoides. Med Int Méx 2023; 39 (2): 402-407.

ANTECEDENTES

La neoplasia blástica de células dendríticas plasmocitoides es una neoplasia maligna de origen hematológico que surge de los precursores de las células dendríticas plasmocitoides.¹ Se considera un tumor raro, agresivo y con mala respuesta a quimioterapias convencionales.² Representa aproximadamente el 0.7% de todas las neoplasias hematológicas cutáneas primarias con incidencia general de 0.04 casos por 100,000 habitantes;³ predomina en varones entre la séptima y octava década de la vida; sin embargo, puede ocurrir a cualquier edad, incluida la infancia; se ha observado un patrón bimodal con incidencias más elevadas en menores de 20 años y mayores de 60 años.⁴ La primera descripción de neoplasia blástica de células dendríticas plasmocitoides se atribuye a Kameoka y su grupo,⁵ quienes, en 1998, describieron dos casos de "linfoma" agranular cutáneo CD2-/CD4+/CD56+ y propusieron que representaban una afección distinta a las previamente descritas.¹ En algunos casos ocurría hiperplasia linfoide reactiva, estas células se llamaron linfoblastos, luego células plasmáticas asociadas, células T plasmocitoides y monocitos plasmocitoides antes de que Grouard y colaboradores acuñaran el término actual células dendríticas plasmocitoides en 1997.¹ En 2008 la OMS clasificó a la neoplasia blástica de células dendríticas plasmocitoides como una entidad perteneciente a la familia de leucemia mieloide aguda y en 2016 se concluyó que no cumplía con las características, por lo que se le dio su propia categoría.⁶ Se comunica el caso de un paciente geriátrico con manifestaciones dermatológicas típicas con objetivo de ilustrar las características clínicas e inmunohistoquímicas de esta enfermedad; también se hace una breve revisión bibliográfica.

CASO CLÍNICO

Paciente masculino de 92 años con antecedente de hipertensión arterial sistémica, enfermedad de

Parkinson, hipotiroidismo primario, hiperplasia prostática benigna y portador de marcapasos por síndrome taquicardia-bradicardia. Inició su padecimiento una semana previa al ingreso con astenia, adinamia, somnolencia excesiva, desorientación en tiempo y lugar, disminución en la ingesta de alimentos, refería pirosis y disfagia a sólidos. A la exploración física se encontró una dermatosis diseminada que afectaba la piel cabelluda, la cara, el tronco anterior, posterior, las extremidades y las mucosas, caracterizada por máculas purpúricas, placas eritematovioláceas, nódulos y tumoraciones (**Figura 1**). Los estudios complementarios mostraron anemia (Hb 10.8 g/

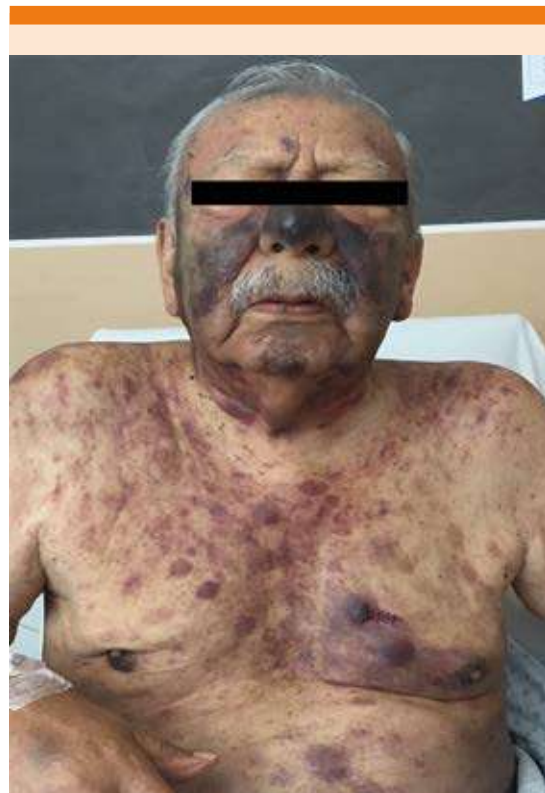

Figura 1. Dermatitis diseminada que afecta la piel cabelluda, la cara, el tronco anterior y posterior, las extremidades y las mucosas, caracterizada por máculas purpúricas, placas eritematovioláceas, nódulos y tumoraciones.

dL), trombocitopenia (63,000/ μ L), hiperuricemia asintomática (12 mg/dL), lesión renal aguda (creatinina 1.91 mg/dL) hiperbilirrubinemia (bilirrubina total 1.96 mg/dL) a expensas de bilirrubina indirecta (1.26 mg/dL) e hiperlactatemia (lactato 3 mmol/L). La biopsia de piel no mostró resultados definitivos (**Figura 2**), por lo que se realizó biopsia de médula ósea con infiltrado de hasta el 79% de células blásticas anormales que correspondían a células blásticas dendríticas plasmocitoides. Los resultados de la inmunohistoquímica mostraron CD123+, CD36+, TCL-1+, CD1a-, CD79a-, CD71-, CD41-, CD61-, CD14-, CD22-, MPO-, TdT-, por lo que se concluyó el diagnóstico de neoplasia blástica de células dendríticas plasmocitoides (**Figura 3A y B**). El paciente cursó con evolución tórpida y falleció cuatro meses después del diagnóstico.

DISCUSIÓN

Las células dendríticas son células que se originan a partir de precursores hematopoyéticos CD34+, sus funciones principales son: la presentación de antígenos, regulación de respuesta inmunitaria y control de los fenómenos de to-

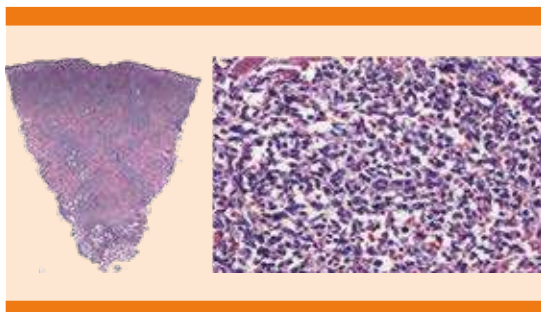


Figura 2. Corte histológico de piel teñido con hematoxilina y eosina. Biopsia de lesiones cutáneas que mostraron infiltrado denso el cual abarca por completo la dermis superficial, media y profunda con extensión al tejido celular subcutáneo e infiltración de anexos cutáneos. Las células neoplásicas exhiben núcleos ovoides y redondos con cromatina fina, nucléolo evidente, numerosas mitosis y escaso citoplasma.

lerancia inmunológica. Existen tres subtipos de estas células: 1) células dendríticas mieloides (DC1); 2) células dendríticas plasmocitoides (DC2) y 3) las células de Langerhans (CL). Cada subtipo de estas células tiene una función, origen y marcadores de superficie específicos. Las DC1 están derivadas de precursores mieloides, existen dos subtipos celulares: las células dendríticas de la dermis y las células dendríticas intersticiales; el inmunofenotipo de estas células es CD11b+/CD11c+/Cd33+. Su principal función es la presentación de antígenos, la producción de IL-12 y favorece la respuesta inmunitaria de tipo Th1. Las DC2 son las únicas células dendríticas derivadas de precursores linfoides, se encuentran en la dermis, la médula ósea, el timo, los ganglios linfáticos, el bazo, las amígdalas y las placas de Peyer. Una vez que se completa el proceso de maduración su función principal es establecerse como residentes de los tejidos periféricos, con expresión de CD4, CD40, CD80, CD86 en su superficie. Las células de Langerhans se derivan de precursores mieloides y son dependientes de TFG-beta; se encuentran en la epidermis y expresan inmunofenotipo S-100+/CD1a+/langerina+/cadherina-E+. Cuando un antígeno es capturado por una de estas células en la piel migra a zonas paracorticales de los ganglios linfáticos en donde se transforma en una célula presentadora de antígeno para linfocitos T.⁷

La causa de la neoplasia blástica de células dendríticas plasmocitoides aún se desconoce; entre las teorías más reconocidas está la proliferación reactiva de células dendríticas plasmocitoides, descrita por primera vez en 1958 por Lennet y Remmele.¹ La neoplasia blástica de células dendríticas plasmocitoides puede ocurrir de forma aislada o asociarse con síndromes mielodisplásicos y mieloproliferativos con coexistencia de varias mutaciones genéticas.⁸ Las anomalías citogenéticas encontradas en pacientes con neoplasia blástica de células dendríticas plasmocitoides incluyen predomi-

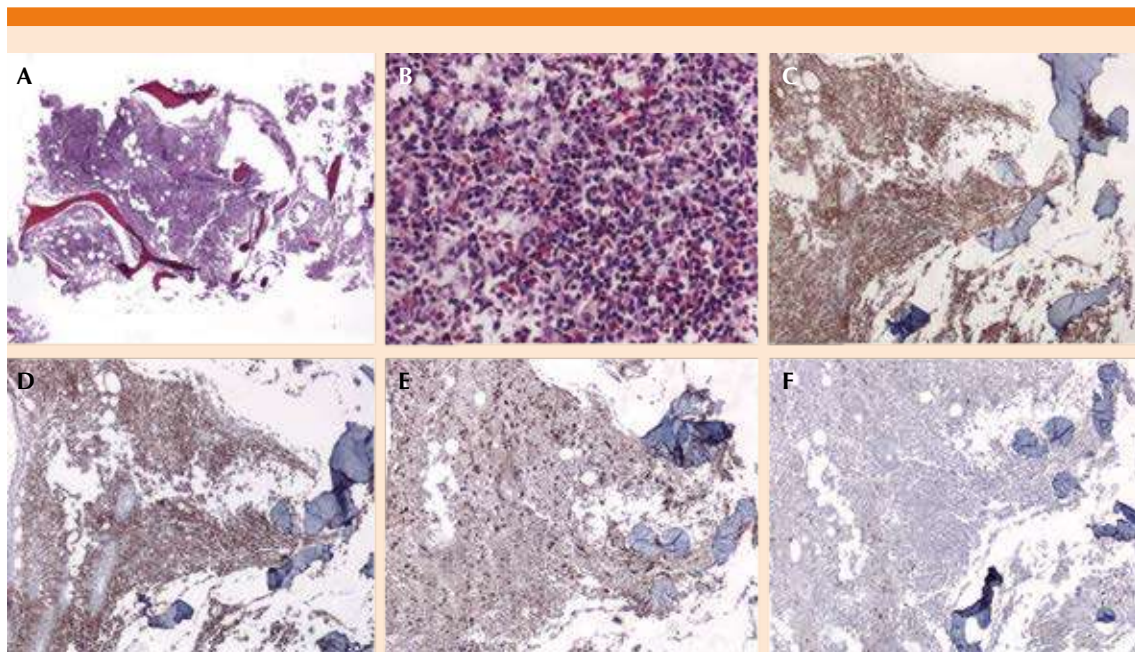


Figura 3. A y B. Muestra de médula ósea teñida con hematoxilina y eosina, se aprecia infiltrado de células neoplásicas mezcladas con elementos hematopoyéticos sin morfología característica. C. CD56 (+). D. CD123 (+). E. CD68 (+). F. TdT (+). Las tinciones de inmunohistoquímica muestran fuerte positividad para CD56, CD68 y CD123, positividad para CD10, MPO y TdT, lo que es compatible con diagnóstico de leucemia de células blásticas dendríticas plasmocitoides.

nantemente pérdidas genómicas en lugar de reordenamientos específicos de genes eliminado regiones, concretamente 9p21.3 (CDKN2A/CDKN2B), 13q13.1-q14.3 (RB1), 12p13.2-p13.1 (CDKN1B), 13q11-q12 (LATS2) y 7p12.2 (IKZF1).⁴ Las lesiones cutáneas representan la primera manifestación clínica en los pacientes con neoplasia blástica de células dendríticas plasmocitoides, ocurren en el 80 al 100% de casos; estas lesiones sobrevienen como una dermatosis diseminada al tronco y las extremidades en forma de nódulos, pápulas o placas infiltradas de diversos tamaños, eritematosas, violáceas, asociadas con púrpura e incluso úlceras.⁹ Las características histológicas consisten en una proliferación difusa en la dermis de células neoplásicas, el infiltrado suele ser extenso y se extiende profundamente en el tejido subcutá-

neo, sin afectar la dermis superior, la epidermis. Otros órganos afectados son la médula ósea, en la que exhibe un patrón de crecimiento difuso con reemplazo de elementos hematopoyéticos, los ganglios linfáticos, donde afectan las áreas medular e interfolicular,¹ la sangre periférica en un 60-90%, el sistema linfático en un 40-50% y el bazo.³ A pesar de que la piel es el órgano afectado con más frecuencia, se han reportado casos sin evidencia de infiltración cutánea.¹⁰ La manifestación clínica en algunas ocasiones puede ser indolente, la enfermedad progresa invariablemente y el pronóstico es malo, independientemente del tipo de manifestación clínica, con mediana de supervivencia general que varía de 9 a 20 meses.¹¹ El diagnóstico de este padecimiento se establece con el estudio histológico, inmunohistoquímico y flujo cito-

métrico. Las células de la neoplasia blástica de células dendríticas plasmocitoides son células medianas con núcleos redondos u ovals, cromatina fina, nucléolos prominentes y escaso citoplasma basófilo pálido. La pseudopodia citoplasmática o cola citoplasmática son términos utilizados para describir estas células. También se han descrito algunos tumores con células microvacuoladas en su citoplasma por probables depósitos de glucógeno, con disposición a lo largo del perfil citoplasmático comparado con un collar de perlas. Muestra positividad inmunohistoquímica para CD4, CD43, CD56, CD68 y CD123 y es negativa para mieloperoxidasa, CD3, CD19 y CD63. La expresión positiva para CD303 y TCL-1 es altamente específica para el diagnóstico de esta enfermedad (**Figura 3C-F**).¹⁰ No existe tratamiento estandarizado, se observan mejores desenlaces con esquema para tratar leucemia linfocítica aguda y consolidación con trasplante alogénico; sin embargo, la supervivencia media es de 12 a 14 meses.¹² En los últimos años se ha estudiado el tagraxofusp como posible terapia para el tratamiento de esta enfermedad. En 2019 se publicó un ensayo clínico en donde se prescribió este medicamento a pacientes con neoplasia blástica de células dendríticas plasmocitoides que no habían recibido ningún tratamiento o estaban en recaída; como resultado se observó respuesta clínica favorable, lo cual definieron como respuesta completa en todos los sitios de afección inicial; fundamentado en este estudio, este medicamento fue aprobado recientemente por la FDA para el tratamiento de la neoplasia blástica de células dendríticas plasmocitoides en adultos y niños mayores de dos años.¹³

CONCLUSIONES

El pronóstico es malo, con media de supervivencia menor a dos años; no se cuenta con tratamiento estándar definido, recientemente se aprobó la terapia con tagraxofusp, proteína de fusión recom-

binante dirigida a CD123. Sin embargo, la poca accesibilidad ha orillado a prescribir múltiples esquemas de quimioterapia, siendo el tratamiento de elección. Se requiere el trasplante de células madre hematopoyéticas para lograr remisiones sostenidas. La mejoría en el conocimiento de las características inmunofenotípicas y moleculares de esta enfermedad abre las puertas a nuevos escenarios terapéuticos prometedores.

REFERENCIAS

1. Khoury JD. Blastic plasmacytoid dendritic cell neoplasm. *Curr Hematol Malig Rep*. 2018;13(6):477–83.
2. Sapienza MR, Pileri A, Derenzini E, Melle F, Motta G, Fiori S, et al. Blastic plasmacytoid dendritic cell neoplasm: State of the art and prospects. *Cancers (Basel)* 2019; 11 (5): 1-16. doi: 10.3390/cancers11050595.
3. Silveira SO, Fernandes CMA, Pinto EB, Einecke YS, Palheta CDSA, Brito CVB, et al. Blastic plasmacytoid dendritic cell neoplasm: An early presentation. *Dermatol Online J* 2019; 25 (2): 0-3.
4. Venugopal S, Zhou S, El Jamal SM, Lane AA, Mascarenhas J. Blastic plasmacytoid dendritic cell neoplasm—current insights. *Clin Lymphoma Myeloma Leuk* 2019; 19 (9): 545-54. doi: 10.1016/j.clml.2019.06.002.
5. Kameoka J, Ichinohasama R, Tanaka M, et al. A cutaneous agranular CD2- CD4+ CD56+ “lymphoma”: report of two cases and review of the literature. *Am J Clin Pathol* 1998; 110: 478-488. doi: 10.1093/ajcp/110.4.478.
6. Guru Murthy GS, Pemmaraju N, Atallah E. Epidemiology and survival of blastic plasmacytoid dendritic cell neoplasm. *Leuk Res* 2018; 73: 21-3. doi: 10.1016/j.leukres.2018.08.014.
7. Piña-Oviedo S, Ortiz-Hidalgo C. Neoplasia hematodérmica CD4+/CD56+. Diagnóstico histopatológico, fisiopatología y avances recientes de un tumor originado en células dendríticas plasmocitoides. *Rev Española Patol* 2007; 40 (1): 11-22. [https://doi.org/10.1016/S1699-8855\(07\)70051-X](https://doi.org/10.1016/S1699-8855(07)70051-X).
8. Sapienza MR, Abate F, Melle F, Orecchioni S, Fuligni F, Etebari M, et al. Blastic plasmacytoid dendritic cell neoplasm: Genomics mark epigenetic dysregulation as a primary therapeutic target. *Haematologica* 2019; 104 (4): 729-37. doi: 10.3324/haematol.2018.202093.
9. Pagano L, Valentini CG, Grammatico S, Pulsoni A. Blastic plasmacytoid dendritic cell neoplasm: Diagnostic criteria and therapeutic approaches. *Br J Haematol* 2016; 174 (2): 188-202. doi: 10.1111/bjh.14146.
10. Lyapichev KA, Sukswai N, Konoplev S, Khoury JD. Blastic plasmacytoid dendritic cell neoplasm with unusual lymphoid features and macrovacuoles. *Ann Hematol* 2019; 98 (9): 2221-2. doi: 10.1007/s00277-019-03675-1.

11. Falcone U, Sibai H, Deotare U. A critical review of treatment modalities for blastic plasmacytoid dendritic cell neoplasm. *Crit Rev Oncol Hematol* 2016; 107 (2016): 156-62. doi: 10.1016/j.critrevonc.2016.09.003.
12. Kerr D, Sokol L. The advances in therapy of blastic plasmacytoid dendritic cell neoplasm. *Expert Opin Investig Drugs* 2018; 27 (9): 733-9. <https://doi.org/10.1080/13543784.2018.1512970>.
13. Pemmaraju N, Lane AA, Sweet KL, Stein AS, Vasu S, Blum W, et al. Tagraxofusp in blastic plasmacytoid dendritic-cell neoplasm. *N Engl J Med* 2019; 380 (17): 1628-37. DOI: 10.1056/NEJMoa1815105.

AVISO PARA LOS AUTORES

Medicina Interna de México tiene una nueva plataforma de gestión para envío de artículos. En: www.revisionporpares.com/index.php/MIM/login podrá inscribirse en nuestra base de datos administrada por el sistema *Open Journal Systems* (OJS) que ofrece las siguientes ventajas para los autores:

- Subir sus artículos directamente al sistema.
- Conocer, en cualquier momento, el estado de los artículos enviados, es decir, si ya fueron asignados a un revisor, aceptados con o sin cambios, o rechazados.
- Participar en el proceso editorial corrigiendo y modificando sus artículos hasta su aceptación final.