

Síndrome de Sweet asociado con cáncer de ovario

Sweet syndrome associated with ovarian carcinoma.

María José Sánchez-Otero,¹ Andrea Flores-Rodríguez,¹ Luis Álvaro Gómez-García,²
Rodolfo Franco-Márquez,³ Jorge Ocampo-Candiani²

Resumen

ANTECEDENTES: La dermatosis neutrofílica febril aguda o síndrome de Sweet tiene una variedad de hallazgos clínicos como fiebre, neutrofilia y dermatosis con infiltrado neutrofílico perivascular. Sus variantes incluyen la idiopática, la inducida por fármacos o asociada con malignidad.

CASO CLÍNICO: Paciente femenina de 59 años de edad con síndrome de Sweet asociado con cáncer de ovario y una dermatosis diseminada que consistía en placas eritematosas en la cabeza y las extremidades.

CONCLUSIONES: Este caso insiste en la importancia de un diagnóstico oportuno y un abordaje multidisciplinario en pacientes con síndrome de Sweet.

PALABRAS CLAVE: Dermatitis neutrofílica febril aguda; síndrome de Sweet; dermatosis; malignidad.

Abstract

BACKGROUND: Acute febrile neutrophilic dermatosis, or Sweet's syndrome has a variety of clinical findings that include fever, neutrophilia and painful erythematous lesions composed of a perivascular neutrophilic infiltrate. Varieties include idiopathic, drug induced, or malignancy associated.

CLINICAL CASE: A 59-year-old female patient with Sweet's syndrome associated to ovarian cancer with disseminated painful erythematous plaques on head and limbs.

CONCLUSIONS: This case emphasizes the importance of prompt diagnosis and a multidisciplinary approach in patients with Sweet's syndrome.

KEYWORDS: Acute febrile neutrophilic dermatosis; Sweet syndrome; Skin diseases; Neoplasms.

¹ Departamento de Medicina Interna.

² Departamento de Patología y Citopatología.

³ Departamento de Dermatología. Hospital Universitario, Universidad Autónoma de Nuevo León, Nuevo León, México.

Recibido: 21 de febrero 2021

Aceptado: 18 de agosto 2021

Correspondencia

María José Sánchez Otero
majosao@hotmail.com

Este artículo debe citarse como: Sánchez-Otero MJ, Flores-Rodríguez A, Gómez-García LA, Franco-Márquez R, Ocampo-Candiani J. Síndrome de Sweet asociado con cáncer de ovario. Med Int Méx 2023; 39 (2): 393-396.

ANTECEDENTES

La dermatosis neutrófila febril aguda, o síndrome de Sweet, tiene una variedad de hallazgos clínicos que incluyen fiebre, neutrofilia y lesiones eritematosas dolorosas compuestas de un infiltrado neutrofílico perivascular. Puede ser idiopática, inducida por fármacos o maligna.¹ El síndrome de Sweet asociado con malignidad ocurre comúnmente con leucemia mieloide aguda y, con menor frecuencia, se asocia con tumores sólidos en la mama, el tubo gastrointestinal y las vías genitourinarias.^{2,3} Anteriormente solo se habían comunicado dos casos asociados con el carcinoma ovárico. Comunicamos un caso de síndrome de Sweet asociado con malignidad ovárica.

CASO CLÍNICO

Paciente femenina de 59 años de edad que manifestó un pico de fiebre e inicio agudo de una dermatosis dolorosa. Había experimentado náuseas, vómitos, sangrado transvaginal, fiebre intermitente y alteración del estado mental dos semanas antes. Tenía antecedentes de litiasis coraliforme y enfermedad renal crónica.

El examen reveló placas eritematosas dolorosas diseminadas en la cabeza y las extremidades, incluyendo superficies acrales como el aspecto dorsal de las manos, las palmas y las plantas sin afectación de la membrana mucosa.

Los hallazgos cutáneos y sangrado transvaginal orientaron hacia un síndrome paraneoplásico. La biopsia de piel evidenció un denso infiltrado neutrofílico perivascular e intersticial. Las pruebas de laboratorio revelaron anemia, leucocitosis neutrofílica y elevación de BUN y creatinina con acidosis metabólica. **Figura 1**

Debido a su uremia, se inició hemodiálisis. Una resonancia magnética pélvica reveló una masa ovárica heterogénea derecha con componentes

sólidos y mixtos, así como nódulos peritoneales. Las concentraciones de CA125 fueron elevadas (572 UI).

La paciente fue tratada con 60 mg de prednisona oral cada 24 horas y esteroides tópicos con remisión completa de la dermatosis. Se realizó resección en bloque del útero, el colon sigmoide y el epiplón. El reporte de patología fue de cistoadenocarcinoma papilar seroso de alto grado con implantes epiplónicos positivos. No se administró quimio o radioterapia coadyuvante.

DISCUSIÓN

Hay pocos casos reportados en la bibliografía de síndrome de Sweet asociado con malignidad. El primer caso se asoció con un carcinoma ovárico de células claras en una mujer de 58 años con fiebre persistente y dermatosis eritematosa dolorosa en el tronco y las extremidades.⁴

Posteriormente, a una mujer de 56 años con una dermatosis similar acompañada de dolor abdominal se le diagnosticó un carcinoma ovárico escasamente diferenciado con metástasis hepática y peritoneal.⁵ En estos casos notificados, las manifestaciones cutáneas fueron un signo importante de carcinoma subyacente.

Los criterios diagnósticos se componen de características constantes y variables como la aparición abrupta de pápulas eritematosas dolorosas, placas o nódulos y el hallazgo histopatológico de infiltrado neutrofílico denso. Las características variables incluyen fiebre mayor de 38°C, lesiones cutáneas atípicas, tasas elevadas de sedimentación de eritrocitos y proteína C reactiva y leucocitosis neutrofílica.⁶ Nuestra paciente tuvo aparición abrupta de placas eritematosas dolorosas y biopsia confirmada de infiltrado neutrofílico intersticial y perivascular denso, fiebre, leucocitosis con neutrofilia y ESR y PCR elevados. **Figura 2**

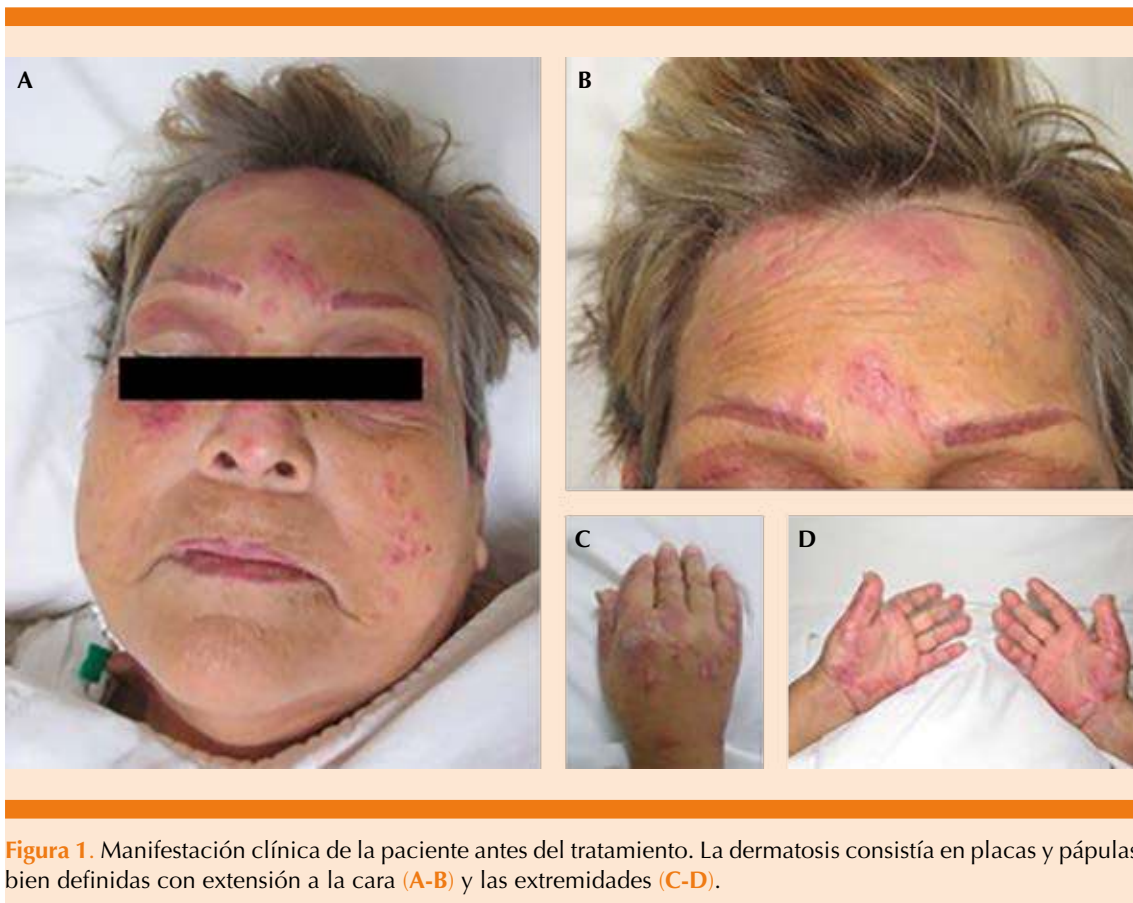

Figura 1. Manifestación clínica de la paciente antes del tratamiento. La dermatosis consistía en placas y pápulas bien definidas con extensión a la cara (A-B) y las extremidades (C-D).

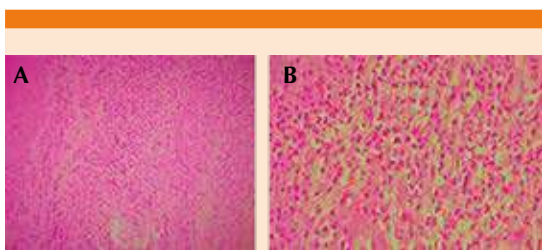


Figura 2. Características histopatológicas. **A.** La epidermis es normal con ligera espongiosis (hematoxilina-eosina, aumento original 40x). **B.** Infiltrado dérmico neutrofílico intenso en la dermis reticular, perivascular y difusa; edema papilar con leucocitoclasia (hematoxilina-eosina, aumento original 100x).

El tratamiento incluye esteroides sistémicos. En la mayoría de los casos, las lesiones de la piel se alivian rápidamente;² sin embargo, para completar el tratamiento, es necesaria la resección quirúrgica. Nuestra paciente refirió dolor inicial que tuvo alivio considerable después del tratamiento.

Hasta el 60% de las dermatosis se manifiestan como signo inicial de malignidad.⁵ Destacamos la importancia del seguimiento de las lesiones cutáneas y la comunicación con otras especialidades; el manejo de nuestra paciente se basó no solo en el tratamiento médico, sino también en la resección quirúrgica.

Las limitaciones de este caso fueron las múltiples comorbilidades de la paciente que complicaron su manejo. Las fortalezas de este estudio se basan en una oportuna biopsia de piel, que conduce al diagnóstico y tratamiento tempranos. La cooperación de la paciente y de su familia fue importante para desarrollar una relación íntima médico-paciente, cumpliendo así sus deseos y mejorando su calidad de vida.

Agradecimientos

Al Dr. Sergio Lozano por la revisión crítica de este manuscrito y toda su ayuda a lo largo de este proceso.

REFERENCIAS

1. Cohen PR. Sweet's syndrome--a comprehensive review of an acute febrile neutrophilic dermatosis. *Orphanet J Rare Dis* 2007; 2: 34. doi:10.1186/1750-1172-2-34
2. Casarin-Costa JR, Rodrigues-Virgens A, de Oliveira-Mestre L, Favoretto-Dias N, et al. Sweet syndrome: Clinical features, histopathology, and associations of 83 cases. *J Cutan Med Surg* 2017; 21 (3): 211-216. doi:10.1177/1203475417690719
3. Von den Driesch P. Sweet's syndrome (acute febrile neutrophilic dermatosis). *J Am Acad Dermatol* 1994; 31 (4): 535-560. doi:10.1016/s0190-9622(94)70215-2.
4. Fader AN, Winder AD, Sandadi S, Debernardo R. Sweet's syndrome: a cutaneous harbinger of ovarian carcinoma. *J Gynecol Oncol* 2012; 23 (4): 288-290. doi:10.3802/jgo.2012.23.4.288.
5. Nofal A, Abdelmaksoud A, Amer H, Nofal E, et al. Sweet's syndrome: diagnostic criteria revisited. *J Dtsch Dermatol Ges* 2017; 15 (11): 1081-1088. doi:10.1111/ddg.13350.
6. Nguyen KQ, Hurst CG, Pierson DL, Rodman OG. Sweet's syndrome and ovarian carcinoma. *Cutis* 1983; 32 (2): 152-4.

AVISO PARA LOS AUTORES

Medicina Interna de México tiene una nueva plataforma de gestión para envío de artículos. En: www.revisionporpare.com/index.php/MIM/login podrá inscribirse en nuestra base de datos administrada por el sistema *Open Journal Systems* (OJS) que ofrece las siguientes ventajas para los autores:

- Subir sus artículos directamente al sistema.
- Conocer, en cualquier momento, el estado de los artículos enviados, es decir, si ya fueron asignados a un revisor, aceptados con o sin cambios, o rechazados.
- Participar en el proceso editorial corrigiendo y modificando sus artículos hasta su aceptación final.