

Hiperleucocitosis como síndrome paraneoplásico de carcinoma sarcomatoide pulmonar de células gigantes

Hyperleukocytosis as paraneoplastic syndrome of pulmonary sarcomatoid giant cell carcinoma.

Kevin Ibarra-Montiel,¹ Willy Nava-Gutiérrez,² José Alfredo Carrizales-Villarreal³

Resumen

ANTECEDENTES: El carcinoma sarcomatoide pulmonar es un tumor maligno poco diferenciado que se reporta solo en forma de casos clínicos. A pesar de que las alteraciones hematológicas son frecuentes en pacientes con cáncer, solo se han descrito un par de casos de hiperleucocitosis en este tipo de cáncer, asociada con mayor agresividad y mal pronóstico.

CASO CLÍNICO: Paciente masculino de 58 años, con antecedentes de exposición ambiental a polvos orgánicos e inorgánicos, así como índice tabáquico de alto riesgo, con tos persistente asociada con síndrome consuntivo; la tomografía de tórax evidenció una imagen sugerente de tumoración mediastinal y los hallazgos de laboratorio fueron compatibles con hiperleucocitosis, por lo que se sospechó neoplasia hematológica; el estudio histopatológico confirmó una tumoración de origen pulmonar.

CONCLUSIONES: La manifestación de un síndrome paraneoplásico poco usual en la evolución de un tumor pulmonar de estirpe histológica muy rara conlleva a confusiones en el abordaje y con ello a retraso en el diagnóstico y tratamiento definitivo.

PALABRAS CLAVE: Síndrome paraneoplásico; células gigantes; tumor pulmonar.

Abstract

BACKGROUND: Sarcomatoid lung carcinoma is a poorly differentiated malignant tumor, which is reported only in the form of clinical cases. Even though hematological alterations are frequent in patients with cancer, only a couple of cases of hyperleukocytosis have been described in this type of cancer, associated with greater aggressiveness and poor prognosis.

CLINICAL CASE: A 58-year-old male patient with a history of environmental exposure to organic and inorganic dusts, as well as a high-risk smoking index, with persistent cough, associated with wasting syndrome; the chest tomography showed an image suggestive of a mediastinal tumor, and the laboratory findings showed hyperleukocytosis, suspecting hematological neoplasia; the histopathological study confirmed a tumor of pulmonary origin.

CONCLUSIONS: The presentation of an unusual paraneoplastic syndrome in the evolution of a very rare histological lineage lung tumor leads to confusion in the approach and a delay in the diagnosis and definitive treatment.

KEYWORDS: Paraneoplastic syndrome; Giant cells; Lung tumor.

¹ Residente de tercer año de Medicina Interna.

² Residente de segundo año de Hematología

³ Médico adscrito al servicio de Hematología

Unidad Médica de Alta Especialidad núm. 25, Centro Médico Nacional del Noreste, IMSS, Monterrey, Nuevo León, México.

Recibido: 10 de febrero 2021

Aceptado: 16 de mayo 2021

Correspondencia

Kevin Ibarra Montiel
kevin_13i@hotmail.com

Este artículo debe citarse como: Ibarra-Montiel K, Nava-Gutiérrez W, Carrizales-Villarreal JA. Hiperleucocitosis como síndrome paraneoplásico de carcinoma sarcomatoide pulmonar de células gigantes. Med Int Méx 2023; 39 (2): 386-392.

ANTECEDENTES

Se estima que los síndromes paraneoplásicos, definidos como trastornos causados por cáncer, pero no como resultado directo de la invasión del cáncer del órgano o tejido afectado, ocurren en un 7 al 15% de pacientes; se asocian más comúnmente con cáncer pulmonar que se reporta en aproximadamente un 10% de los casos.^{1,2,3}

A pesar de que las alteraciones hematológicas, entre las que se incluyen anemia, leucocitosis, trombocitosis y eosinofilia, se observan frecuentemente en pacientes con cáncer, la hiperleucocitosis, definida por conteo de leucocitos mayor a 100,000 células/ μ L, exige un diagnóstico diferencial amplio; sin embargo, es poco común encontrarla en cáncer pulmonar.^{4,5}

Debido a que el carcinoma sarcomatoide pulmonar es un tumor maligno poco diferenciado con baja incidencia, la asociación con un síndrome paraneoplásico del tipo hiperleucocitosis resulta excepcional. Existen pocos casos reportados en la bibliografía mundial en los que se ha descrito que la manifestación con hiperleucocitosis se relaciona con mayor agresividad y mal pronóstico.⁶⁻⁹

CASO CLÍNICO

Paciente masculino de 58 años de edad, originario del noreste de México, de ocupación carpintero y albañil, con índice tabáquico de 112 paquetes/año. Refirió padecer tos de 5 meses de evolución, que se manifestaba de forma intermitente, acompañada de dolor torácico de tipo pleurítico en el hemitórax izquierdo, 4 de 10 en la escala análoga de dolor, mismo que se atenúa con la ingesta de analgésicos; también refirió pérdida ponderal de 8 kg en el último mes, astenia y anorexia. Su presión arterial era de 100/60 mmHg, frecuencia cardíaca 86 latidos/minuto, frecuencia respiratoria de 18 respira-

ciones/minuto, saturación de oxígeno 98% aire ambiente, peso 72 kg. Palidez generalizada, tórax con disminución de ruidos respiratorios a nivel basal bilateral y apical, se integró síndrome de rarefacción pulmonar. Los estudios de laboratorio reportaron leucocitosis de 54,900 células/ μ L, con predominio de neutrófilos, trombocitosis de 627,000 células/ μ L y anemia microcítica hipocrómica con hemoglobina de 9.7 g/dL. En radiografía de tórax destacó opacidad bien definida homogénea de bordes definidos en la región mediastinal que condicionaba ensanchamiento, pedículo vascular de 93 mm, por lo que se decidió realizar tomografía simple y contrastada de tórax en la que se observó una imagen paraaórtica de 78 x 38 mm, de densidad heterogénea, ángulos obtusos en relación con el parénquima, lo que sugirió origen mediastinal, con reforzamiento tras aplicación de medio de contraste (**Figura 1**) y afectación ganglionar de estaciones 4R, 4L y 10L.

Se realizaron dos bronoscopias, ninguna fue concluyente, el cepillado y lavado bronquial con reporte histopatológico de proceso inflamatorio agudo y crónico. Se programó para

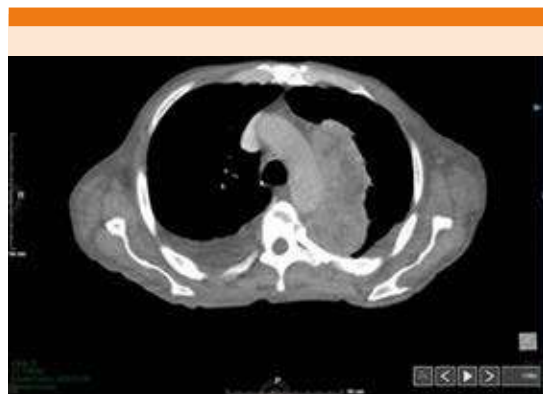

Figura 1. Tomografía de tórax contrastada. Imagen paraaórtica de 78 x 38 mm con reforzamiento heterogéneo a la aplicación de medio de contraste de hasta 86 HU.

toma de biopsia; sin embargo, los estudios de laboratorio prequirúrgicos evidenciaron hiperleucocitosis de 105,500 células/ μ L a expensas de neutrofilia (**Cuadro 1**), el resto de los estudios mostró anemia. Se decidió hospitalización y se inició manejo con hidroxurea a dosis de 500 mg vía oral cada 8 horas e hiperhidratación como prevención de lisis tumoral, realizando abordaje por probable neoplasia hematológica del tipo leucemia aguda asociada con tumoración mediastinal. El frotis de sangre periférica mostró abundantes blastos polimorfonucleares. La biopsia de médula ósea (BMO) fue negativa para neoplasia (**Figura 2**); BCR-ABL no detectado para traslocación, en la inmunohistoquímica no se detectó población linfoide madura clonal. El panel viral para VIH, hepatitis B y C fueron negativos; el ultrasonido abdominal no mostró datos de hepato-esplenomegalia. Con estos estudios se descartó enfermedad de origen hematológico y se continuó con abordaje de tumoración mediastinal; medición de alfafetoproteína (AFP) 5.27 ng/mL, CA 19-9 < 0.8 UI/mL, gonadotropina coriónica humana fracción B (GCH-B) 1.05 mUI/mL. Sin embargo, a 10 días del internamiento el paciente evolucionó hacia el deterioro clínico, con disnea de medianos esfuerzos, su frecuencia cardíaca era de 108 latidos/minuto, frecuencia respiratoria 24 respiraciones/minuto y la presión arterial de 84/55 mmHg; el nuevo control de estudios de laboratorio mostró datos de anemia

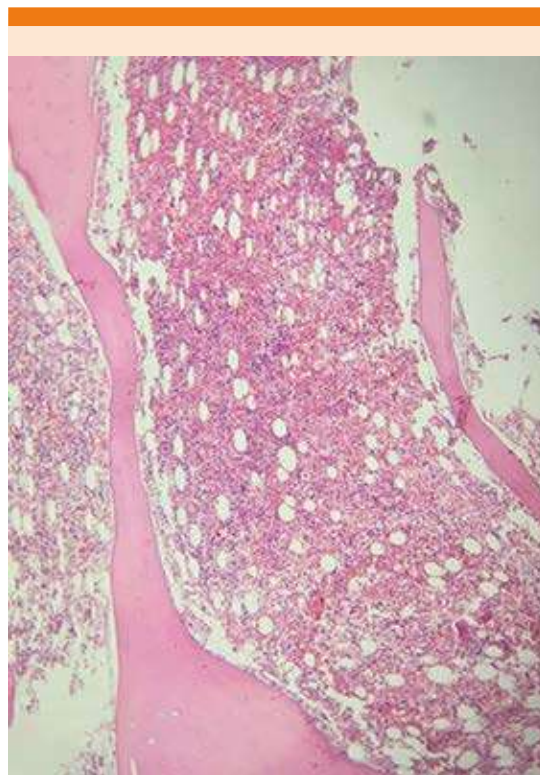


Figura 2. Objetivo 10x. Médula ósea hipercelular para la edad, negativa para proceso neoplásico.

severa (**Cuadro 1**), requiriendo transfusión de concentrados eritrocitarios; sin embargo, el deterioro fue progresivo, con disminución del

Cuadro 1. Evolución de los parámetros de biometría hemática

Resultados de laboratorio	Consulta externa	Ingreso hospitalario	10 días de hospitalización
Leucocitos (células/ μ L)	54,900	105,500	88,400
Neutrófilos (células/ μ L)	43,920	91,700	86,000
Linfocitos (células/ μ L)	2196	3100	2980
Monocitos (células/ μ L)	555	1300	1200
Hemoglobina (g/dL)	9.7	7.3	5.8
Volumen corpuscular medio (fL)	76	91	88
Hemoglobina corpuscular media (pg)	22	28	24
Plaquetas (células/ μ L)	627,000	287,200	146,000

estado de alerta, requerimiento de oxígeno suplementario hasta llegar a la insuficiencia respiratoria aguda y datos de choque; a pesar de reanimación con hemoderivados y vasopresor, el paciente falleció.

En los hallazgos *postmortem*, macroscópicamente se observó un tumor de 11 x 6.5 cm localizado en la parte medial del lóbulo pulmonar superior (**Figura 3**), y microscópicamente se observaron células neoplásicas gigantes multinucleadas, altamente pleomórficas, anaplásicas, con abundantes mitosis.

DISCUSIÓN

Se estima que en todo el mundo durante 2018, cerca de 18.1 millones de personas fueron diagnosticadas con cáncer, de las cuales 9.6 millones han muerto por esta causa. El cáncer más frecuente es, sin duda, el cáncer de pulmón representando un 11.6 % de todos los casos.¹⁰

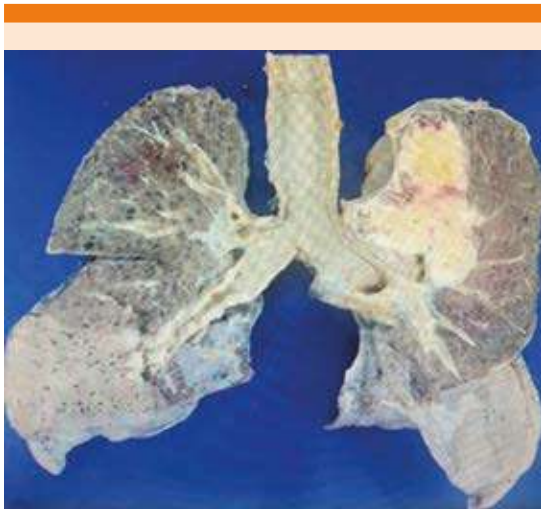

Figura 3. Corte coronal *postmortem* de ambos pulmones y tráquea. Tumor de 11 x 6.5 cm localizado en la parte medial del lóbulo pulmonar superior izquierdo. El resto de los pulmones muestra áreas difusas de fibrosis.

Según GLOBOCAN, las tasas de incidencia del cáncer pulmonar estandarizadas por edad estimadas en 2018 en todo el mundo para ambos sexos y todas las edades fueron de 22.5 por 100,000 habitantes; ocupa el primer lugar en mortalidad en todo el mundo, lo que concuerda con los reportes de la Organización Mundial de la Salud (OMS).

México no está exento de dicho problema de salud, solo que la incidencia se relega hasta el noveno puesto con 5.8 por 100,000 habitantes, y ocupa el sexto lugar en mortalidad con 4.9 por 100,000 habitantes.

Es de importancia mencionar que existen 4 tipos histológicos principales de cáncer de pulmón, los cuales son: el adenocarcinoma, el carcinoma de células escamosas, el carcinoma de células pequeñas y el carcinoma de células grandes.¹⁰ Por otra parte, de acuerdo con la Clasificación de la Organización Mundial de la Salud de 2015 de Tumores Pulmonares, el carcinoma sarcomatoide es un término general que incluye otras variantes, entre ellas, el de células gigantes. Estos tumores son muy raros, representando menos del 1% de todos los cánceres de pulmón.¹¹

Un estudio mostró que los síntomas más comunes del cáncer pulmonar al momento de la aparición fueron tos (55%), disnea (45%), dolor (38%) y pérdida de peso (36%); además, en el carcinoma sarcomatoide la edad de inicio es alrededor de los 59 años y la mayoría de los pacientes tienen enfermedad avanzada al momento de la manifestación clínica;^{12,13} tal como ocurrió en nuestro paciente, en quien el principal síntoma fue tos, acompañada de pérdida de peso y posteriormente evolucionó de forma rápida con disnea; no obstante, los síntomas pueden resultar no solo de los efectos del tumor, sino de los síndromes paraneoplásicos.

En la bibliografía se encuentra una gran lista de síndromes paraneoplásicos en cáncer pulmo-

nar; en términos hematológicos, entre los más frecuentes podemos encontrar la hipercoagulabilidad, manifestada por tromboembolismo venoso en el 3% de los pacientes con cáncer pulmonar al primer año de diagnóstico.

No es infrecuente que el cáncer pulmonar se asocie con leucocitosis leve; sin embargo, con mayor frecuencia nos hace sospechar procesos infecciosos, inflamatorios, diseminación tumoral y fármacos, causando dilemas en el diagnóstico. Por otra parte, la hiperleucocitosis exige la exclusión neoplasia hematológica.^{14,15}

En el caso expuesto, los hallazgos de laboratorio cambiaron la dirección del abordaje diagnóstico, con la intención de descartar neoplasia hematológica que pudiera explicar dicha cifra de leucocitos; no obstante, como lo demuestra un estudio realizado en 3370 pacientes con leucocitosis, de los cuales 758 tenían tumores sólidos, el diagnóstico de leucemia solo se reportó en el 1%.¹⁶ Asimismo, son pocos los casos que alcanzan la definición de hiperleucocitosis en tumores sólidos pulmonares y comportamiento similar en no pulmonares.^{17,18,19}

Acerca de la biología causante de la leucocitosis, se ha descrito que el cáncer pulmonar es productor de factor estimulador de colonias en pacientes con leucocitosis y neutrofilia, como lo encontrado en uno de los primeros estudios que se realizaron al trasplantar células de cáncer de pulmón humano a ratones, los cuales desarrollaron neutrofilia marcada debido al aumento de 3 a 4 veces de las unidades formadoras de colonias de granulocitos.²⁰

En otro reporte se encontraron concentraciones séricas elevadas de factores estimulantes de colonia de granulocitos (G-CSF) obtenidos de pacientes con leucocitosis, así como otros factores hematopoyéticos, que incluyen factor estimulante de colonias de granulocitos-monocitos

(MG-CSF) o interleucina 6 (IL-6) e interleucina 3 (IL-3) en pacientes con cáncer pulmonar y neutrofilia, aunque no se encontró correlación entre la cuenta de neutrófilos y las concentraciones de G-CSF.^{21,22}

Por lo que se refiere a la relación entre cáncer y leucocitosis, ésta siempre implica peor pronóstico, ya sea debido a una carga tumoral y peor condición, según lo reportado por Granger y Kontoyiannis en 77 pacientes con leucocitosis como síndrome paraneoplásico, casi el 96% de ellos tenía leucocitosis a expensas de neutrofilia y la mayoría tenía gran carga tumoral; el pronóstico fue adverso a 12 semanas, ya que el 76% murió. En otro estudio se obtuvo una conclusión similar en pacientes con tumor óseo, además, es plausible que la leucocitosis en pacientes con cáncer pulmonar no solo indique peor pronóstico, sino que por sí misma contribuya a la biología tan agresiva de estos tumores, por la expresión de enzimas y expresión tumoral de receptores.^{23,24}

En cuanto al manejo de la hiperleucocitosis, la evidencia publicada se centra asociada con malignidad hematológica; por tanto, algunas opciones de manejo se basan en hiperhidratación, con el objetivo de hemodiluir y reducir la viscosidad, prevención del síndrome de lisis tumoral, aunque menos común en tumores sólidos (como el caso comunicado) y, debido a que del 20 al 40% de los pacientes con hiperleucocitosis sintomática muere en la primera semana, es necesaria la citorreducción a través de quimioterapia o leucoaféresis.^{25,26,27}

CONCLUSIONES

A pesar de que el cáncer pulmonar es una afección frecuente y de las primeras causas de mortalidad en nuestro medio, observamos un retraso en la búsqueda de atención médica oportuna, que por los síntomas y antecedentes

expuestos se inició un abordaje diagnóstico enfocado a determinar la existencia de un proceso maligno; no obstante, advertimos un síndrome paraneoplásico poco usual en la evolución de un tumor pulmonar de estirpe histológica muy rara, que conllevó a confusiones en el abordaje y con ello a retraso en el diagnóstico y tratamiento definitivo.

REFERENCIAS

- Kristin Henry. Paraneoplastic syndromes: Definitions, classification, pathophysiology and principals of treatment. *Semin Diagn Pathol* 2019; 36 (4): 204-210. doi: 0.1053/j.semdp.2019.01.002.
- Richardson GE, Johnson BE. Paraneoplastic syndromes in lung cancer. *Curr Opin Oncol* 1992; 4 (2): 323-33. doi: 10.1097/00001622-199204000-00014.
- Kanaji N, Watanabe N, Kita N, Bandoh S, Tadokoro A, Ishii T, Dobashi H, Matsunaga T. Paraneoplastic syndromes associated with lung cancer. *World J Clin Oncol* 2014; 5 (3): 197-223. doi: 10.21037/atm.2019.04.86.
- Sakka V, Tsiodras S, Giamarellos-Bourboulis EJ, Giamarellou H. An update on the etiology and diagnostic evaluation of a leukemoid reaction. *Eur J Intern Med* 2006; 17 (6): 394-8. doi: 10.1016/j.ejim.2006.04.004.
- Riesenberg H, Müller F, Görner M. Leukemoid reaction in a patient with adenocarcinoma of the lung: a case report. *J Med Case Rep* 2012; 6: 211. doi: 10.1186/1752-1947-6-211.
- Wang D, Zhang H, Yu F, Fang B. Extreme leukocytosis and leukemoid reaction associated with the lung sarcomatoid carcinoma: an unusual case report. *Int J Gen Med* 2016; 10: 7-9. <https://doi.org/10.2147/IJGM.S102524>.
- Marouf A, Chapuis N, Alary AS, Burroni B, Kosmider O, Alifano M, Bouscary D. Paraneoplastic hyperleukocytosis mimicking hematologic malignancy revealing a localized lung cancer. *Ann Thoracic Surg* 2019. doi: <https://doi.org/10.1016/j.athoracsur.2019.06.064>.
- Shinki Konyama, Shigeki Sugiyama, Yoshinori Toki, Takuro Misaki, Kazuhiro Matsui, Masanobu Kitagawa. A case of giant cell lung cancer with leukocytosis. *Lung Cancer* 1996; 36 (1): 41-47. <https://doi.org/10.2482/haigan.36.41>.
- Sreevatsa A, Babu SM, Babu GK, Suresh TM. Hyperleukocytosis, an unusual paraneoplastic manifestation of lung cancer: Case report and review of literature. *J Can Res Ther* 2015; 11: 669. doi: 10.4103/0973-1482.151865.
- WHO. Who report on cancer: setting priorities, investing wisely and providing care for all. World Health Organization, 2020: 160.
- Travis WD, Brambilla E, Burke AP, Marx A, et al. WHO Classification of Tumours of the Lung, Pleura, Thymus and Heart, Lyon, France: International Agency for Research on Cancer; 2015; 7: 412.
- Kocher F, Hilbe W, Seeber A, Pircher A, Schmid T, Greil R, et al. Longitudinal analysis of 2293 NSCLC patients: A comprehensive study from the TYROL registry. *Lung Cancer* 2015; 87 (2): 193-200. <http://dx.doi.org/10.1016/j.lungcan.2014.12.006>.
- Li X, Zhang Z, Liu J, Wang D, Wei S, Chen J. Molecular features of giant-cell carcinoma of the lung: a case report and literature review. *OncoTargets Ther* 2018; 11: 751-756. <https://doi.org/10.2147/OTT.S150124>.
- Anwar A, Jafri F, Ashraf S, Jafri MAS, Fanucchi M. Paraneoplastic syndromes in lung cancer and their management. *Ann Transl Med* 2019; 7 (15): 359-359. doi: 10.21037/atm.2019.04.86.
- Hollowell JG, van Assendelft OW, Gunter EW, Lewis BG, Najjar M, Pfeiffer C. Hematological and iron-related analytes-reference data for persons aged 1 year and over: United States, 1988-94. *Vital Heal Stat* 11 2005; 11 (247): 1-156.
- Granger JM, Kontoyiannis DP. Etiology and outcome of extreme leukocytosis in 758 nonhematologic cancer patients: A retrospective, single-institution study. *Cancer* 2009; 115 (17): 3919-23. doi: 10.1002/cncr.24480.
- I, Makino S, Kiyokawa H, Katoh H, Ebihara Y, Ohyashiki K. Tumor-related leukocytosis is linked with poor prognosis in patients with lung carcinoma. *Cancer* 2001; 92 (9): 2399-405. doi: 10.1002/1097-0142(20011101)92:9<2399::aid-cncr1588>3.0.co;2-w.
- Polymeris A, Kogia C, Ioannidis Di, Lilis Di, Drakou M, Maounis N, et al. Excessive leukocytosis leading to a diagnosis of aggressive thyroid anaplastic carcinoma: A Case report and relevant review. *Eur Thyroid J* 2020; 9 (3): 162-8. doi: 10.1159/000506767.
- Dorn C, Bugl S, Malenke E, Müller MR, Weisel KC, Vogel U, et al. Paraneoplastic granulocyte colony-stimulating factor secretion in soft tissue sarcoma mimicking myeloproliferative neoplasia: A case report. *BMC Res Notes* 2014; 7 (1): 3-7. doi: 10.1186/1756-0500-7-313.
- Asano S, Urabe A, Okabe T, Sato N, Kondo Y. Demonstration of granulopoietic factor(s) in the plasma of nude mice transplanted with a human lung cancer and in the tumor tissue. *Blood* 1977; 49 (5): 845-52.
- Shimasaki AK, Hirata K, Kawamura T, Kunibe N, Hirai K, Yoshimoto K, et al. ORIGINAL ARTICLE Shimasaki. 1992; 31 (7): 861-5.
- Wetzler M, Estrov Z, Talpaz M, Markowitz A, Gutterman JU, Kurzrock R. Granulocyte-macrophage colony-stimulating factor as a cause of paraneoplastic leukaemoid reaction in advanced transitional cell carcinoma. *J Intern Med* 1993; 234 (4): 417-20. doi: 10.1111/j.1365-2796.1993.tb00765.x.
- Ma X, Li G, Cai Z, Sun W, Liu J, Zhang F. Leukemoid reaction in malignant bone tumor patients - A retrospective, single-institution study. *Eur Rev Med Pharmacol Sci* 2012; 16 (14): 1895-9.

24. Shalom G, Sion-Vardy N, Dudnik J, Ariad S. Leukemoid reaction in lung cancer patients. *Isr Med Assoc J* 2010; 12 (4): 255-6.
25. Ruggiero A, Rizzo D, Amato M, Riccardi R. Management of hyperleukocytosis. *Curr Treat Options Oncol* 2016; 17 (2): 1-10. doi: 10.1007/s11864-015-0387-8.
26. Porcu P, Farag S, Marcucci G, Cataland SR, Kennedy MS, Bissell M. Leukocyto-reduction for acute leukemia. *Ther Apher* 2002; 6 (1): 15-23. doi: 10.1046/j.1526-0968.2002.00402.x.
27. Rossi A, Chiodini P, Sun JM, O'Brien ME, von Plessen C, Barata F, Park K, Popat S, Bergman B, Parente B, Gallo C, Gridelli C, Perrone F, Di Maio M. Six versus fewer planned cycles of first-line platinum-based chemotherapy for non-small-cell lung cancer: a systematic review and meta-analysis of individual patient data. *Lancet Oncol* 2014; 15 (11): 1254-62. doi: 10.1016/S1470-2045(14)70402-4.

AVISO PARA LOS AUTORES

Medicina Interna de México tiene una nueva plataforma de gestión para envío de artículos. En: www.revisionporpares.com/index.php/MIM/login podrá inscribirse en nuestra base de datos administrada por el sistema *Open Journal Systems* (OJS) que ofrece las siguientes ventajas para los autores:

- Subir sus artículos directamente al sistema.
- Conocer, en cualquier momento, el estado de los artículos enviados, es decir, si ya fueron asignados a un revisor, aceptados con o sin cambios, o rechazados.
- Participar en el proceso editorial corrigiendo y modificando sus artículos hasta su aceptación final.