

## Síndrome del carrete, falla temprana de colocación de marcapasos

### Reel's syndrome, early failure technique pacemaker.

Yeiscimin Sánchez-Escobedo,<sup>1</sup> Ulises Rojel-Martínez<sup>1,2</sup>

#### Resumen

**ANTECEDENTES:** El síndrome del carrete es un raro síndrome con causa desconocida, que se debe a la rotación del generador del marcapasos en su eje transversal con posterior enrollamiento de los cables que causa falla temprana en la estimulación de un dispositivo cardíaco de baja energía.

**CASO CLÍNICO:** Paciente masculino de 60 años de edad, portador de marcapasos bicameral que tuvo falla temprana de su dispositivo con estimulación diafragmática de inicio reciente y cuya exploración demostró falla en la estimulación confirmada con la radiografía de tórax que evidenció ascenso de electrodos auricular y ventricular diferente al control posterior a su colocación; posteriormente se diagnosticó como síndrome del carrete.

**CONCLUSIONES:** La incidencia de manifestación es baja y poco descrita, lo reportado hasta ahora se puntualiza en dispositivos de alta energía y con múltiples factores de riesgo que propician la aparición de falla temprana de la estimulación cardíaca.

**PALABRAS CLAVE:** Disfunción del marcapasos; rotación.

#### Abstract

**BACKGROUND:** Reel's syndrome is a rare disease with unknown etiology, which is due to the rotation of the pacemaker generator in its transverse axis with subsequent winding of the leads causing early failure in the stimulation of a low-energy heart device.

**CLINICAL CASE:** A 60-year-old patient with a dual-chamber pacemaker with early failure of his device who presented recently-onset diaphragmatic stimulation, and whose exploration showed pacing failure confirmed with chest X-ray, it showed ascent of atrial and ventricular electrodes different from the initial position that the patient presented. In the control Reel's syndrome was subsequently diagnosed.

**CONCLUSIONS:** The incidence of presentation is low and poor described, what has been reported so far is specified in high-energy devices and with multiple risk factors that promote the appearance of early failure of cardiac pacing.

**KEYWORDS:** Pacemaker dysfunction; Rotation.

<sup>1</sup> Médico cirujano y partero. Servicio de Electrofisiología y Estimulación Cardíaca.

<sup>2</sup> Cardiólogo-electrofisiólogo. Jefe del Laboratorio de Electrofisiología y Estimulación Cardíaca. Hospital General de Puebla Dr. Eduardo Vázquez Navarro, Secretaría de Salud, Puebla, México.

**Recibido:** 4 de febrero 2021

**Aceptado:** 31 de mayo 2021

#### Correspondencia

Yeiscimin Sánchez Escobedo  
yeiscimin@gmail.com

**Este artículo debe citarse como:** Sánchez-Escobedo Y, Rojel-Martínez U. Síndrome del carrete, falla temprana de colocación de marcapasos. Med Int Méx 2023; 39 (1): 208-212.

## ANTECEDENTES

El síndrome de *reel*, también llamado del carrete, es un raro síndrome y se debe a la rotación del generador del marcapasos en su eje transversal con posterior enrollamiento de los cables auricular y ventricular alrededor del generador de impulsos.<sup>1</sup> La causa se desconoce; se ha descrito que puede deberse a factores del paciente (obesidad, edad avanzada y actividades laborales o deportes) o a la técnica de implantación (agrandamiento de la bolsa asociado con mala fijación de cables y generador). Su prevalencia no se ha descrito con exactitud.<sup>2,3,4</sup>

## JUSTIFICACIÓN

Es importante la comunicación de este caso porque, al ser una complicación que ocurre de manera inusual y temprana de la colocación de marcapasos, debe identificarse de manera oportuna para evitar consecuencias, como el desplazamiento de cables produciendo estimulación frénica, y evitar la muerte por falta de funcionamiento del dispositivo, sobre todo en pacientes dependientes de marcapasos.

## CASO CLÍNICO

Paciente masculino de 60 años de edad, con antecedente de hipertensión arterial sistémica, diabetes tipo 2, obesidad grado I y portador de marcapasos bicameral [DDD(R)] desde hacía tres meses por enfermedad del nodo por bradicardia sinusal persistente sintomática con parámetros de estimulación y sensado: auricular con onda P 2.5 mV y ventricular onda R 11.7 mV, impedancia 677 Ohms, umbral de captura 0.9 mA, ancho de pulso 0.4 ms (Tendril, St. Jude Medical Abbott®) y frecuencia cardíaca programada a 60 latidos por minuto (Endurify, St. Jude Medical Abbott®).

A la exploración física, el paciente refirió desde hacía 3 semanas molestia retroesternal referida

como “choques” que coincidían con latido cardíaco asociados con dolor torácico.

El electrocardiograma de 12 derivaciones mostró bradicardia sinusal (45 lpm) con sensado, pero sin estimulación por marcapasos (**Figura 1**). La radiografía de tórax reveló que los cables auricular y ventricular migraron de manera ascendente ubicándose en la vena cava inferior y en la entrada del ventrículo, respectivamente, además de un sobregiro del cable acompañado de un movimiento rotacional sobre el eje del generador (**Figura 2**). Se exploró el dispositivo concluyendo descargas de estimulación inapropiadas e intermitentes a través del nervio frénico y pérdida de la estimulación, por lo que se determinó que se trataba de un síndrome del carrete.

Se programó para su recolocación, durante el procedimiento se revisó la funcionalidad de estimulación; se recolocaron los cables al techo auricular y a la punta del ventrículo derecho y se obtuvieron los siguientes parámetros: aurícula con onda R 4.9 mV, impedancia 572 Ohms, umbral de captura 0.6 mA, ancho de pulso 0.4 ms y ventrículo onda R 4.9, impedancia 631 Ohms, umbral de captura 0.6 mA, ancho de pulso 0.4 ms; se aseguró el generador al plano submuscular de la bolsa para evitar un nuevo evento. Se terminó el procedimiento sin complicaciones. Se usaron los parámetros de estimulación cardíaca como definitorios para la correcta colocación del dispositivo intracardiaco.

## DISCUSIÓN

### Cuestionamientos, problemas o diagnósticos diferenciales

El mecanismo propuesto por el cual se produce el síndrome del carrete es que los cables se retraen de manera espontánea durante movimientos del brazo, sin manipulación consciente o inconsciente del generador por parte del pa-

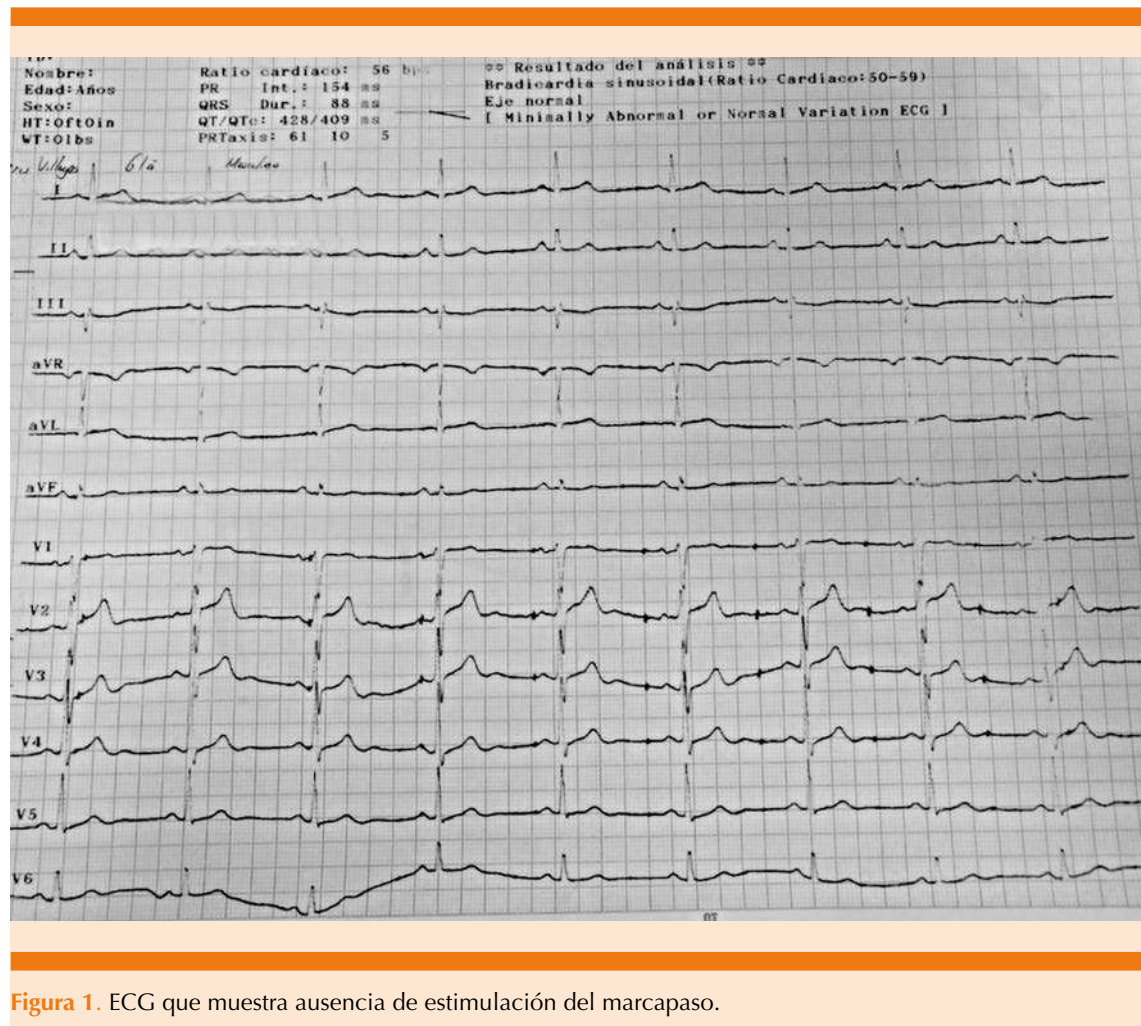
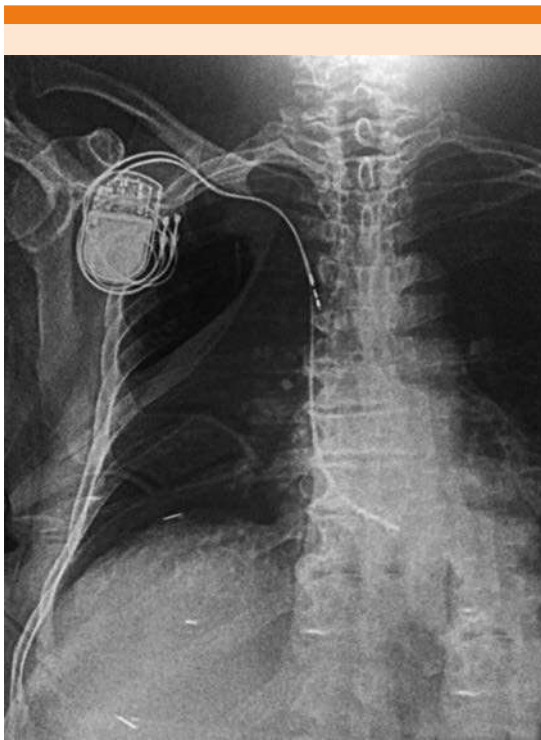


Figura 1. ECG que muestra ausencia de estimulación del marcapaso.

ciente, pero no se sabe de manera precisa por qué es causado, ni tampoco existe un tiempo necesariamente establecido de falla, pero se habla que es una complicación temprana de menos de 3 meses.<sup>5</sup>

El abordaje inicial ante su sospecha es con una radiografía de tórax postero-anterior y la interrogación del dispositivo. El método diagnóstico más simple para establecer el diagnóstico es con la radiografía; sin embargo, para confirmarlo se identifican cambios en el ritmo, umbral, detección e impedancia del cable.<sup>6</sup> En nuestro caso el

paciente tenía como único factor de riesgo establecido la obesidad, se detectó cuando los signos y síntomas mostraban datos de estimulación frénica, por lo demás se realizó un abordaje diagnóstico de acuerdo con lo sugerido en pacientes postimplantados con falla temprana. No obstante, al ser un paciente potencialmente dependiente de estimulación, pueden ocurrir episodios de síncope o arritmias ventriculares desencadenantes de muerte, lo que vuelve imprescindible el diagnóstico y seguimiento temprano de cada dispositivo que se implante *de novo*, por lo que se sugiere que es necesario



**Figura 2.** Radiografía de tórax que muestra la colocación inapropiada de los cables.

hacer revisiones constantes y, aunque el índice de ocurrencia es bajo, puede ocurrir como una complicación del implante.

El síndrome de carrete es una variante del síndrome de *twiddler* y de *ratchet*, con los que debe realizarse un diagnóstico diferencial. Se caracteriza por no mostrar daño estructural o funcional en electrodo, por lo que no es necesario cambiar todo el marcapasos, simplemente debe recolocarse y verificar la adecuada estimulación cardíaca.<sup>4,7</sup>

Se han propuesto algunas medidas para evitar esta complicación, como educación al paciente y un tamaño adecuado de la bolsa del generador, así como fijación del mismo al plano submuscu-

lar.<sup>8</sup> Además, se han descrito casos aislados en dispositivos de alta energía como desfibriladores y resincronizadores cardiacos. La teoría sugiere que el peso del aparato ejerce una fuerza de tracción que, añadida al movimiento del miembro torácico, produce un enrollamiento dentro de la bolsa del generador.<sup>9</sup> En la mayoría de los casos comunicados se sugiere una fijación adicional, reducción del espacio donde se implantará y, en algunos casos, un implante nuevo.<sup>4,8,9</sup>

## CONCLUSIONES E IMPLICACIONES EN LA PRÁCTICA CLÍNICA

El síndrome del carrete es una complicación poco frecuente en pacientes portadores de sistemas de estimulación cardíaca definitiva; el mecanismo por el que se produce se debe a rotación del generador sobre su eje y deslizamiento de cables, provocando falla en sensado y estimulación.

Ocurre de manera temprana en pacientes con factores predisponentes, pero el seguimiento continuo garantiza un diagnóstico inmediato y evita complicaciones mayores.

## REFERENCIAS

1. Munawar M, Munawar DL, Basalamah F, Pambudi J. Reel syndrome: A variant form of twiddler's syndrome. *J Arrhythmia* 2011; 27 (4): 338-341. [https://doi.org/10.1016/S1880-4276\(11\)80036-0](https://doi.org/10.1016/S1880-4276(11)80036-0).
2. Guevara-Valdivia ME, Leal-Ortiz GE, Bonilla-Morales I. Disfunción del marcapasos por síndrome de reel. *Rev Med Inst Mex Seguro Soc* 2012; 50 (2): 209-212.
3. Thajudeen A, Shehata M, Wang X, Cingolani E. In a twist: reel syndrome. *Am J Med* 2014. DOI: 10.1016/j.amjmed.2014.06.032.
4. Morales JL, Nava S, Márquez MF, González J, Gómez-Flores J, Colín L, Martínez-Ríos MA, Iturralde P. Idiopathic lead migration: Concept and variants of an uncommon cause of cardiac implantable electronic device dysfunction. *JACC Clin Electrophysiol* 2017; 3 (11): 1321-1329. doi: 10.1016/j.jacep.2017.02.015.
5. Alvarez-Acosta L, Romero-Garrido R, Farras-Villalba M, Hernández-Alfonso J. Reel syndrome: a rare cause of

- pacemaker malfunction. *BMJ Case Report* 2014. DOI: 10.1136/bcr-2014-204545.
6. Carlos-Díaz J, Mejía-Zuluaga M, Aristizábal JM, Marín JE, Velásquez JE, Uribe W, et al. A lost cable: “reel” syndrome. *Rev Mex Cardiol* 2018; 29 (1): 41-44.
  7. Mohammad R, Pervaiz A, Mufti M, Khan K, Syedm S, et al. Reel síndrome: an atypical cause for inappropriate shocks in a patient with automated implantable cardioverter desfibrillator (AICD). *Cureus* 2018. DOI: 10.7759/cureus.2237.
  8. Gul EE, Glover B, Barachuk A. Unusual lead helix damage due to ‘Selective’ Reel syndrome. *Indian Pacing Electrophysiology J* 2017; 17 (1): 18-19. <https://doi.org/10.1016/j.ipej.2017.01.006>.
  9. Bazoukis G, Kollias G, Tse G, Saplaouras A, et al. Reel syndrome – An uncommon etiology of ICD dysfunction. *Clin Case Rep* 2020; 8 (3): 582-582. DOI: 10.1002/ccr3.2682.

#### AVISO PARA LOS AUTORES

*Medicina Interna de México* tiene una nueva plataforma de gestión para envío de artículos. En: [www.revisionporpares.com/index.php/MIM/login](http://www.revisionporpares.com/index.php/MIM/login) podrá inscribirse en nuestra base de datos administrada por el sistema *Open Journal Systems* (OJS) que ofrece las siguientes ventajas para los autores:

- Subir sus artículos directamente al sistema.
- Conocer, en cualquier momento, el estado de los artículos enviados, es decir, si ya fueron asignados a un revisor, aceptados con o sin cambios, o rechazados.
- Participar en el proceso editorial corrigiendo y modificando sus artículos hasta su aceptación final.