

## Cronología de la enfermedad de Castleman

### Chronology of Castleman disease.

Miguel Ángel Mendoza Romo-Ramírez,<sup>1</sup> Luis Fernando Alejo-Fuentes,<sup>2</sup> Germán Alan Stahl-López,<sup>2</sup> Ana Gabriela Pérez-Romero<sup>3</sup>

#### Resumen

**ANTECEDENTES:** La enfermedad de Castleman es una enfermedad rara que pertenece a un grupo heterogéneo de trastornos linfoproliferativos, descrita por primera vez por el Dr. Benjamin Castle en el decenio de 1950. Tiene dos manifestaciones clínicas: los subtipos unicéntrico y multicéntrico con afectación ganglionar más agresiva. La forma de enfermedad de Castleman multicéntrica actúa como un linfoma sin ser un cáncer, aunque finalmente un grupo de estos pacientes padecerá linfoma y recibirá el tratamiento correspondiente. La enfermedad de Castleman es mayor en la población de adultos jóvenes con ligero predominio en el sexo femenino. El diagnóstico se establece mediante hallazgos clínicos y un patrón histopatológico. En la enfermedad de Castleman unicéntrica la variante histopatológica predominante es hialino vascular que se encuentra en el 80% de los casos, mientras que en la multicéntrica la variante es celular plasmática en el 20% de los casos. La enfermedad de Castleman unicéntrica puede curarse mediante la extirpación quirúrgica del ganglio, mientras que las opciones de tratamiento de la enfermedad de Castleman multicéntrica pueden incluir corticosteroides, inmunoterapia (rituximab), radioterapia o quimioterapia con AVBD.

**CASO CLÍNICO:** Paciente masculino de 49 años que manifestó malestar general, múltiples adenomegalias y síntomas B, concluyendo el diagnóstico clínico y patológico de enfermedad de Castleman variante hialino vascular.

**CONCLUSIONES:** La enfermedad de Castleman puede considerarse una enfermedad benigna y de buen pronóstico dependiente de la variante clínica e histopatológica, ya que no está exenta de progresión.

**PALABRAS CLAVE:** Enfermedad de Castleman; linfadenopatía; trastornos linfoproliferativos.

#### Abstract

**BACKGROUND:** Castleman disease is a rare disease belonging to a heterogeneous group of lymphoproliferative disorders, first described by Dr. Benjamin Castle in the decade of 1950. It has two distinct clinical presentations: the subtypes unicentric (UCD) and the multicentric (MCD), with more aggressive node involvement. The multicentric Castleman disease form acts like lymphoma without being a cancer, and eventually a group of these patients develop lymphoma and are treated accordingly. The median age of presentation is in young adults, with discrete female predominance. The diagnosis is made through clinical findings and a histopathological pattern. The unicentric Castleman disease is the hyaline vascular variant found in 80% of cases. The MCD form is the plasmatic cell variant with the 20% of the cases. Unicentric Castleman disease can be cured by surgically removing the node, whereas the treatment options against the multicentric Castleman disease may include corticosteroids, immunotherapy (rituximab), radiotherapy or AVBD chemotherapy.

**CLINICAL CASE:** A 49-year-old male patient presenting malaise, several enlarged lymph nodes and B symptoms, altogether along with histological findings of hyaline vascular variant integrate the unicentric Castleman disease subtype.

**CONCLUSIONS:** Castleman's disease can be considered a benign disease with a good prognosis depending on the clinical and histopathological variant, since it is not exempt from progression.

**KEYWORDS:** Castleman's disease; Lymphadenopathy; Lymphoproliferative disorders.

<sup>1</sup> Facultad de Medicina, Universidad Autónoma de Guadalajara, Zapopan, Jalisco. Hospital General de Zona 50, Instituto Mexicano del Seguro Social, San Luis Potosí, México.

<sup>2</sup> Hospital Central Dr. Ignacio Morones Prieto, San Luis Potosí. Facultad de Medicina, Universidad Autónoma de San Luis Potosí, SLP, México.

<sup>3</sup> Facultad de Medicina, Universidad Autónoma de Aguascalientes, Aguascalientes, México.

**Recibido:** 6 de septiembre 2020

**Aceptado:** 1 de marzo 2021

#### Correspondencia

Miguel Ángel Mendoza Romo Ramírez  
miguelmerz@hotmail.com

**Este artículo debe citarse como:** Mendoza Romo-Ramírez MA, Alejo-Fuentes LF, Stahl-López GA, Pérez-Romero AG. Cronología de la enfermedad de Castleman. Med Int Méx 2023; 39 (1): 184-189.

## ANTECEDENTES

La enfermedad de Castleman es un grupo heterogéneo de trastornos linfoproliferativos que pueden manifestarse como enfermedad de Castleman unicéntrica o multicéntrica.<sup>1</sup> La enfermedad unicéntrica y multicéntrica son afecciones independientes, con manifestación clínica particular, pero distinta respuesta al tratamiento y resultados a largo plazo.<sup>2</sup> En la enfermedad de Castleman unicéntrica se afecta únicamente un nódulo linfático o un grupo de nódulos de una sola región. La incidencia anual de enfermedad de Castleman unicéntrica se estima en aproximadamente de 4900-6000 pacientes en Estados Unidos; sin embargo, se desconoce la prevalencia en México. La edad media de manifestación es de 30 a 35 años, aunque puede ocurrir en cualquier grupo etario. No existe predominio de sexo, aunque en algunas series se ha reportado mayor incidencia en el sexo femenino.<sup>3,4</sup> En la enfermedad de Castleman unicéntrica existe asociación con la infección por el virus de la inmunodeficiencia humana (VIH) o virus del herpes tipo 8 (HHV-8), pero no se han establecido factores de riesgo epidemiológico. La confirmación diagnóstica se logra mediante el examen patológico, realizado mediante biopsia por escisión del tejido afectado.<sup>5</sup>

En términos histológicos, la enfermedad de Castleman hialino vascular muestra folículos linfoides hiperplásicos redondos o irregulares, de tamaño similar dispersos en la corteza y la médula del ganglio linfático. Algunos de estos folículos tienen dos o más centros germinales referidos como centros germinales gemelos (*twinning*). Los centros germinales son atróficos, generalmente fibróticos mostrando en su interior escasos linfocitos reducidos en tamaño y numerosas células dendríticas foliculares. En la paracorteza se identifican vénulas de endotelio alto con fibrosis leve perivascular y en forma dispersa estos vasos penetran radialmente hacia

los centros germinales formando estructuras que semejan una paleta en espiral (*lollipop*). En algunos casos, dentro de los centros germinales atróficos existen células displásicas con núcleos grandes de contornos irregulares, cromatina granular y nucléolos pequeños.<sup>6,7</sup>

La cirugía es inminente cuando se encuentran linfadenopatías, lesiones sospechosas en el tórax o el abdomen, síntomas B y, a menudo, un diagnóstico funcional de linfoma u otra enfermedad sistémica. Se ha valorado al tratamiento quirúrgico como curativo por las observaciones realizadas según los trastornos linfoproliferativos postrasplante, que en la afectación unicéntrica es una discrasia linfocitaria inducida por virus. Asimismo, el tratamiento del sarcoma de Kaposi mediante cirugía u otra monoterapia local, como la radiación, se ha demostrado eficaz en pacientes VIH negativos.<sup>8</sup> Se ha propuesto recientemente la intervención de masas no resecables o de localización peligrosa mediante administración de corticosteroides, rituximab o ambos, radioterapia o quimioterapia con AVBD tratándose desafortunadamente como un tipo de linfoma de Hodgkin.<sup>9</sup> La terapia óptima de la enfermedad de Castleman unicéntrica hasta el momento es la resección quirúrgica, generalmente curativa si la enfermedad es susceptible de resección completa utilizando la escala de Ann Arbor. Se realizó un estudio de 48 de pacientes con enfermedad de Castleman unicéntrica tratados mediante resección quirúrgica completa logrando la supervivencia y excelente pronóstico en todos los casos.<sup>10</sup>

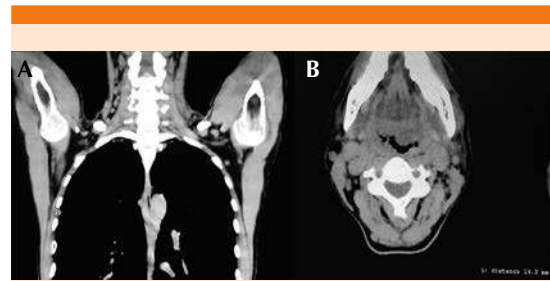
## CASO CLÍNICO

Paciente masculino de 49 años de edad, pintor. Entre sus antecedentes destacó lo siguiente: alergia a ibuprofeno, hernioplastia inguinal izquierda sin tensión, sin complicaciones. No tenía antecedentes personales ni familiares de importancia. Inició su padecimiento actual en

septiembre de 2019 al tener malestar general, artralgias, mialgias, disfagia y dolor en las regiones II, III y IV del cuello. A la exploración física destacó: caquexia, adenomegalias en el hemicuello derecho y ambas regiones supraclaviculares, móviles, no adheridas a planos profundos, fuerza 3/4 en las cuatro extremidades, el resto de la exploración sin alteraciones. Refirió haber tenido en días previos fiebre cuantificada de 39°C, sudoración profusa de predominio nocturno y pérdida de peso no intencionada de 10 kg en 4 meses; se dio tratamiento con esteroides, analgésicos y antibiótico. El ultrasonido de hígado y vías biliares no reportó alteraciones. Tuvo evolución tórpida, por lo que se solicitó tomografía de cuello, tórax y abdomen en fase simple que mostró lo siguiente: ganglios linfáticos de aspecto inflamatorio en la cadena cervical, más evidentes en niveles II, III y IV de predominio derecho. Se observó la región supraclavicular con cadenas ganglionares y huecos axilares libres. El resto de los tejidos blandos sin alteración tomográfica. En octubre de 2019 se realizó disección ganglionar cervical derecha, identificada en la tomografía de diámetro anteroposterior de 14.3 mm y diámetro longitudinal con el ganglio más proximal alcanzando incluso 32 mm (**Figuras 1 y 2**). Se envió al departamento de patología estatal como estudio de inmunohistoquímica, estableciendo el diagnóstico de enfermedad de Castleman de variante hialino vascular. **Figura 3 y Cuadro 1**

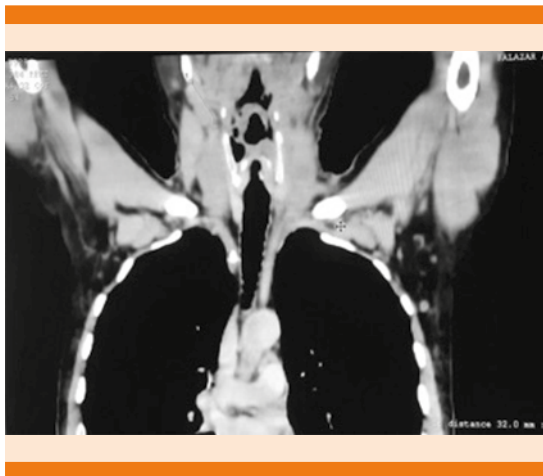
El paciente respondió favorablemente al tratamiento posquirúrgico durante 4 meses mediante la administración de esteroides; desafortunadamente se agregaron disfagia y fiebre persistente sin responder a medios físicos ni antipiréticos convencionales.

Se decidió iniciar inmunoterapia con anticuerpo monoclonal CD20 rituximab 650 mg en 500 cc de solución salina al 0.9%, infusión IV a 20 cc por hora, incrementando cada 20 minutos 20 cc/

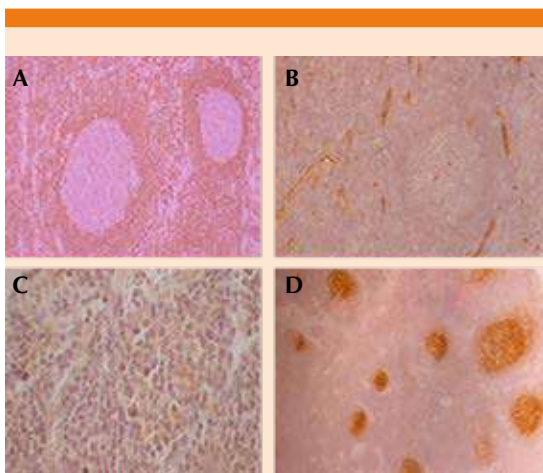


**Figura 1. A.** Imagen de reconstrucción coronal de tomografía simple de cuello y tórax. Se observan múltiples adenopatías en las cadenas ganglionares yugulares superiores y cervicales profundas a nivel del cuello, con huecos axilares sin evidencia de adenopatías, mismos que coinciden con la clínica del paciente. **B.** Tomografía con corte axial simple, se observa crecimiento ganglionar con diámetro en su eje corto de 14.3 mm con pérdida de hilio graso, morfología esférica de bordes lisos y contornos definidos correspondiente a zona de ganglios linfáticos yugular superior (nivel 2a) y ganglios linfáticos cervicales profundos (nivel 2b), no desplazan la vía aérea ni causan efecto de masa en el músculo adyacente.

hora hasta un máximo de 200 cc/hora, durante 8 sesiones repartidas en 4 sesiones mensuales durante los días 3, 10, 17 y 24 de febrero de 2020 (5 meses después del inicio de cuadro clínico) y 2, 9, 16, 23 de marzo de 2020, reportando picos febriles secundarios a la sesión además de malestar general a pesar de la premedicación con difenhidramina 20 mg IV, paracetamol 1 g VO e hidrocortisona 100 mg IV. Posteriormente se reportaron cuadros de dolor faríngeo secundarios a faringoamigdalitis purulenta. A pesar de las sesiones con rituximab, seguimiento de laboratorio y premedicación sintomatológica, continuó con evolución tórpida, episodios de disfagia y fiebre no controlada durante 3 meses, sin obtener respuesta favorable. Durante junio y julio de 2020 se comenzaron 23 sesiones de radioterapia a nivel local de la resección previa acompañada de profilaxis bactericida y micótica. Se obtuvo respuesta favorable y remisión de los



**Figura 2.** Reconstrucción coronal de tomografía simple de cuello y tórax, se muestran adenopatías previamente descritas mostrando el eje longitudinal de ambos ganglios de 32 mm, huecos axilares con ganglios con morfología habitual, hilio graso, diámetros dentro de parámetros normales.



**Figura 3.** Inmunohistoquímica de la enfermedad de Castleman tomada de ganglios linfáticos. **A.** BCL2. **B.** CD34. **C.** HHV8. **D.** CD23. Se identifican células dendríticas foliculares que se encuentran dentro de centros germinales característicos de EC-HV.

**Cuadro 1.** Diagnóstico por patología: enfermedad de Castleman variante hialino vascular

Anticuerpo	Clona/marca	Resultado
CD20	L26, BioSB	Positivo
BCL2	124, Cell Marque	Positivo
CD23	MRQ-57, Cell Marque	Positivo
CD35	Ver-Mac-DRC, Dako	Positivo
HHV8	13BioSB	Negativo (control negativo) Positivo nuclear
K167	SP6, Biocare	Positivo 40%
CD34	QB End10, Dako	Positivo en vasos
CD138	M115, Dako	Reactivo

síntomas hasta la fecha, probablemente por la variante histopatológica, de mejor pronóstico.

### DISCUSIÓN

La enfermedad de Castleman es un trastorno linfoproliferativo poco común; su clasificación patológica diferencia la enfermedad unicéntrica de la multicéntrica según la distribución anatómica y de la enfermedad de células plasmáticas según el patrón de destrucción de los ganglios linfáticos. La variante hialino vascular y de células plasmáticas tienen carácter benigno, tratada mediante cirugía. Talat y su grupo sostienen que la variante hialina tiene mejor pronóstico, presuntamente por su manifestación frecuente en la enfermedad unicéntrica y, por tanto, parece asociarse con mejor resultado. La manifestación multicéntrica y asociada con HHV-8 conllevan mal pronóstico, ligado a la necesidad absoluta de tratamiento agresivo mediante radiación, quimioterapia, inmunomoduladores, anticuerpos monoclonales o medicamentos antivirales.<sup>10</sup>

A pesar de que el subtipo hialino vascular es el más reportado, la enfermedad de Castleman se conforma de 4 variantes, cada una con origen y clínica particulares a pesar de tener similitudes clínicas y terapéuticas. Se han reconocido los tipos hialino vascular (80%), mayormente es asintomático. Se reconoce la variante de células plasmáticas (< 20%), caracterizada por linfadenopatía localizada, síntomas constitucionales, anormalidades de laboratorio y organomegalias. La manifestación multicéntrica y asociada con HHV-8 son las menos comunes, encontradas en menos del 10%, representadas por linfadenopatía generalizada, además de lo encontrado en la variante de células plasmáticas. Se dilucida la distribución de la enfermedad, concretamente en el cuello y la cabeza, siendo la manifestación más común a nivel I del cuello, representando a un tercio de los pacientes afectados, seguido de la región IV/V del cuello, que ocurre en un 26.6%; la localización difusa y en regiones II/III se encuentra en el 13.3%, por último, se encuentra en la nasofaringe y la parótida en menos del 10%.<sup>11</sup>

Se ha encontrado que la variante unicéntrica responde de manera favorable a la cirugía mediante la resección del tumor, asegurando la resección del ganglio linfático primario afectado con márgenes libres. Si un grupo de ganglios linfáticos está afectado, es necesario realizar una linfadenectomía sistemática locorregional. Sobre la base de los resultados obtenidos por Talat y su grupo en 278 pacientes con la variante unicéntrica se puede concluir que la cirugía de resección sin abordaje multimodal adicional es segura; en este contexto, la cirugía tanto el establecimiento de un diagnóstico basado en tejidos y la curación de la afección.<sup>12</sup>

Los hallazgos de laboratorio son inespecíficos; únicamente puede encontrarse elevación de velocidad de sedimentación globular y proteína C reactiva, además de leucocitosis, la cual no se encontró en el caso reportado (leucocitos

máximos 6.81 miles/UL), y fiebre leve presente en el caso (temperatura cuantificada de 39°C). Aunado a los síntomas iniciales usualmente se diagnostica de forma inicial como linfoma. Este hallazgo es similar al encontrado en el caso, ya que como primer diagnóstico se determinó linfoma no Hodgkin. En la enfermedad unicéntrica, la linfadenopatía es unifocal y el ganglio linfático inflamado suele tener un tamaño medio superior al observado en los ganglios linfáticos del linfoma. Se ha reportado que el tamaño medio puede llegar a ser de 5.7 cm, en nuestro paciente fue de 3.2 cm. Para poder establecer el diagnóstico certero, la evaluación de todos los ganglios periféricos mediante el examen clínico es vital, principalmente los encontrados en el cuello central y lateral, así como los nucales supraclavicular y dorsal, axilas e ingles. Si el examen clínico no es satisfactorio, debe solicitarse USG para dilucidar la enfermedad. La toma de biopsia tiene igual importancia para la subclasificación, teniendo en cuenta que un número significativo de pacientes muestra hallazgos de ambas clases histopatológicas, clasificadas como mixtas. Esta manifestación pleiomórfica a nivel histopatológico puede relacionarse con la infección viral crónica y reflejar al agente viral causante específico. El mejor abordaje imagenológico se realiza mediante TAC con contraste del cuello, tórax, abdomen y pelvis. La evaluación corporal completa tiene un valor predictivo alto para demostrar o excluir la enfermedad en estas regiones debido a que el tamaño mínimo de cualquier tejido enfermo reportado en enfermedad unicéntrica o multicéntrica es mayor a 1 cm.

Se ha reportado un aumento importante de incidencia por la variante multicéntrica a partir de 1980, cuando se comenzó a notar en pacientes inmunodeprimidos con VIH. En estos pacientes, la enfermedad se asoció frecuentemente con el sarcoma de Kaposi, lo que llevó al descubrimiento del virus herpes 8 (HHV8) como causante patológico. La replicación de HHV8 en los nódulos

linfáticos del centro germinal expresa IL-6 viral, IL-6 humana y proteínas proinflamatorias, causantes de los cambios histopatológicos característicos que se observan en pacientes con enfermedad de Castleman multicéntrica, que a la larga conducen a la disfunción multiorgánica. A pesar de la asociación conocida entre la inmunosupresión y la incidencia patológica, se ha encontrado que al menos una tercera parte de los casos publicados ocurren de manera idiopática al tener pruebas negativas para HHV-8 y VIH, como lo es el caso del paciente comunicado, en el que no se encontró virus o antecedente predisponentes.<sup>13</sup>

El único factor de riesgo identificado es la exposición a solventes prolongada debido a su profesión de pintor. En este caso se dio seguimiento cercano con biometrías hemáticas completas, pruebas de función hepática, química sanguínea con electrolitos séricos. Si bien es cierto que no puede descartarse una recidiva en tan corto tiempo, la evolución fue drásticamente notoria al aplicar la radioterapia localmente y dejarla a criterio individual, ya que también se tiene conocimiento que incluso sin la misma el riesgo de remisión es mínimo.

## CONCLUSIONES

La enfermedad de Castleman puede considerarse una enfermedad benigna y de buen pronóstico dependiente de la variante clínica e histopatológica, ya que no está exenta de progresión. El diagnóstico oportuno, el tratamiento quirúrgico y médico específico, además del seguimiento cercano por parte de personal de la salud multidisciplinario aumentan las probabilidades de una evolución favorable libre de remisión.

## REFERENCIAS

1. Wu D, Lim M, Jaffe E. Pathology of Castleman disease. *Hematol Oncol Clin N Am* 2018; 32: 37-52. doi: 10.1016/j.hoc.2017.09.004.
2. Szalat R, Munshi N. Diagnosis of Castleman disease. *Hematol Oncol Clin N Am* 2018; 32: 53-64. doi: 10.1016/j.hoc.2017.09.005.
3. Wong D. Unicentric Castleman disease. *Hematol Oncol Clin N Am* 2018; 32: 65-73.
4. Camacho R, Millán F, Scher P, Castrillón C, Panzuto O. Enfermedad de Castleman: Presentación de un caso y revisión bibliográfica. *Rev Cir Infantil* 2004; 14: 51-54.
5. Soumerai J, Aliyah R, Sohani. Diagnosis and management of Castleman disease. *Cancer Control* 2014 doi: 10.1177/107327481402100403.
6. Fajgenbaum D, Shilling D. Castleman disease pathogenesis. *Hematol Oncol Clin N Am* 2018; 32: 11-21. <https://doi.org/10.1016/j.hoc.2017.09.002>.
7. Soto-Sánchez C, García J, Estrada J, Fariña JL, et al. Enfermedad de Castleman. Presentación de un caso de localización cervical. *Acta Otorrinolaringológica Gallega* 1996; 14-16.
8. Sevilla-Lizcano D, Frías C y Ortiz C. Enfermedad de Castleman. Análisis histopatológico e inmunohistoquímico de treinta y nueve casos. *Gac Med Mex* 2017; 153: 550-558.
9. Wojtys M, Piekarska A, Kunc M. Clinicopathological comparison and therapeutic approach to Castleman disease—a case-based review. *J Thorac Dis* 2019; 11: 4859-4874. doi: 10.21037/jtd.2019.10.73.
10. Talat N, Belgaumkar A, Schulte K. Surgery in Castleman's disease. *Ann Surg* 2012; 255 (4): 677-684. doi: 10.1097/SLA.0b013e318249dcdc.
11. Lin C, Chang Y. Castleman's disease in the head and neck region: Meta-analysis of reported cases in Taiwan and literature review. *J Formosan Med Assoc* 2010; 109 (12): 913-920. doi: 10.1016/S0929-6646(10)60139-8.
12. Ye B, Gao S, Li W, Yang LH, et al. A retrospective study of unicentric and multicentric Castleman's disease: a report of 52 patients. *Med Oncol* 2010; 27 1171-1178. doi: 10.1007/s12032-009-9355-0.
13. Liu A, Nabel C, Finkelman B, Ruth J, Kurzrock R, van Rhee F, et al. Idiopathic multicentric Castleman's disease: a systematic literature review. *Lancet Haematol* 2016; 3 (4): 163-175. doi: 10.1016/S2352-3026(16)00006-5.