

## Tríada de endocarditis, espondilodiscitis y absceso epidural por *S. intermedius*

### Triad of endocarditis, spondylodiscitis and epidural abscess due to *S. intermedius*.

Noel Roig-Marín,<sup>1</sup> Pablo Roig-Rico,<sup>1,2</sup> Jorge Calbo-Maiques,<sup>3</sup> José Miguel Seguí-Ripoll<sup>1,2</sup>

#### Resumen

**ANTECEDENTES:** *Streptococcus intermedius* junto a *S. anginosus* y *S. constellatus* forman el grupo *S. anginosus* (anteriormente llamado *S. milleri*), previamente considerado un tipo de *S. viridans*. En ocasiones pueden causar infecciones con tendencia a la formación de abscesos en el hígado y el cerebro, pero es raro encontrarlo como agente etiológico de endocarditis, espondilodiscitis y absceso epidural. Por ello, resulta excepcional la coexistencia de las tres localizaciones.

**CASO CLÍNICO:** Paciente masculino de 72 años que ingresó al hospital por disminución del nivel de consciencia con afasia. El paciente refería dolor lumbar de características mecánicas. Durante el primer día el paciente tuvo pico febril y se extrajeron hemocultivos en los que crecieron *Streptococcus intermedius*. En la resonancia magnética nuclear de columna lumbar se evidenció espondilodiscitis sobre L4-L5 y absceso en el espacio epidural anterior a nivel L5. En el ecocardiograma transesofágico se visualizaron dos verrugas en las válvulas aórtica y mitral. Se decidió dar tratamiento quirúrgico con reemplazamiento valvular con prótesis mitral metálica. El absceso epidural se curó con el tratamiento antibiótico.

**CONCLUSIONES:** Ante un paciente con endocarditis por *S. intermedius* debe tenerse en cuenta la agresividad del germen y la tendencia a formar abscesos en diferentes localizaciones. El dolor lumbar obliga a descartar una espondilodiscitis y un absceso epidural.

**PALABRAS CLAVE:** *Streptococcus intermedius*; endocarditis; osteomielitis; espondilodiscitis; absceso epidural.

#### Abstract

**BACKGROUND:** *Streptococcus intermedius* together with *S. anginosus* and *S. constellatus* form the group *S. anginosus* (previously called *S. milleri*), anteriorly considered a type of *S. viridans*. Sometimes they can cause infections with a tendency to abscess at the liver and brain, but it is rare to find it as an etiologic agent of endocarditis, spondylodiscitis and epidural abscess. Therefore, the coexistence of the three locations is exceptional.

**CLINICAL CASE:** A 72-year-old male patient was hospitalized because of decreased level of consciousness with aphasia. The patient reported low back pain with mechanical characteristics. During the first day, he presented a feverish peak and blood cultures were extracted in which *Streptococcus intermedius* grew. On lumbar spine MRI, spondylodiscitis was reported on L4-L5 and abscess in the anterior epidural space at the L5 level. A transesophageal echocardiogram was also performed, which showed two warts in the aortic and mitral valves. It was decided to give surgical treatment with valve replacement with a metallic mitral prosthesis. The epidural abscess was cured after antibiotic treatment.

**CONCLUSIONS:** In a patient with *S. intermedius* endocarditis, the aggressiveness of the germ and the tendency to form abscesses in different locations must be taken into account. The presence of low back pain forces to rule out spondylodiscitis and an epidural abscess.

**KEYWORDS:** *Streptococcus intermedius*; Endocarditis; Osteomyelitis; Spondylodiscitis; Epidural abscess.

<sup>1</sup> Universidad Miguel Hernández de Elche, Campus de San Juan, Alicante, España.

<sup>2</sup> Servicio de Medicina Interna, Departamento de Medicina Clínica, Universidad Miguel Hernández de Elche, Alicante, España.

<sup>3</sup> Servicio de Radiología, Hospital Universitario de San Juan de Alicante, Alicante, España.

Recibido: 31 de agosto 2020

Aceptado: 1 de marzo 2021

#### Correspondencia

Noel Roig Marín  
noel.roig@goumh.umh.es

**Este artículo debe citarse como:** Roig-Marín N, Roig-Rico P, Calbo-Maiques J, Seguí-Ripoll JM. Tríada de endocarditis, espondilodiscitis y absceso epidural por *S. intermedius*. Med Int Méx 2022; 38 (6): 1296-1299.

## ANTECEDENTES

*Streptococcus intermedius* junto a *S. anginosus* y *S. constellatus* forman el grupo *S. anginosus* (anteriormente llamado *S. milleri*), previamente considerado un tipo de *S. viridans*. En ocasiones pueden causar infecciones con tendencia a la formación de abscesos en el hígado y el cerebro,<sup>1</sup> pero es raro encontrarlo como agente etiológico de endocarditis, espondilodiscitis y absceso epidural. Por ello, resulta excepcional la coexistencia de las tres localizaciones como en el caso que se comunica.

A continuación se comunica un caso de endocarditis bivalvular (mitral y aórtica) con espondilodiscitis y absceso epidural en un varón de 72 años.

## CASO CLÍNICO

Paciente masculino de 72 años que ingresó al hospital por disminución del nivel de conciencia con afasia de expresión, desviación de la comisura bucal y amnesia transitoria, cuadro que cedió en una hora. El mes previo al ingreso refirió fiebre vespertina. No tenía antecedente de manipulación dentaria.

El paciente padecía diabetes mellitus tipo 2 en tratamiento con metformina e hipertrofia benigna de próstata. Al ingreso tuvo pico febril y se extrajeron hemocultivos. El paciente refería dolor lumbar de características mecánicas. A la exploración física no se obtuvieron grandes hallazgos y no se objetivaba focalidad neurológica.

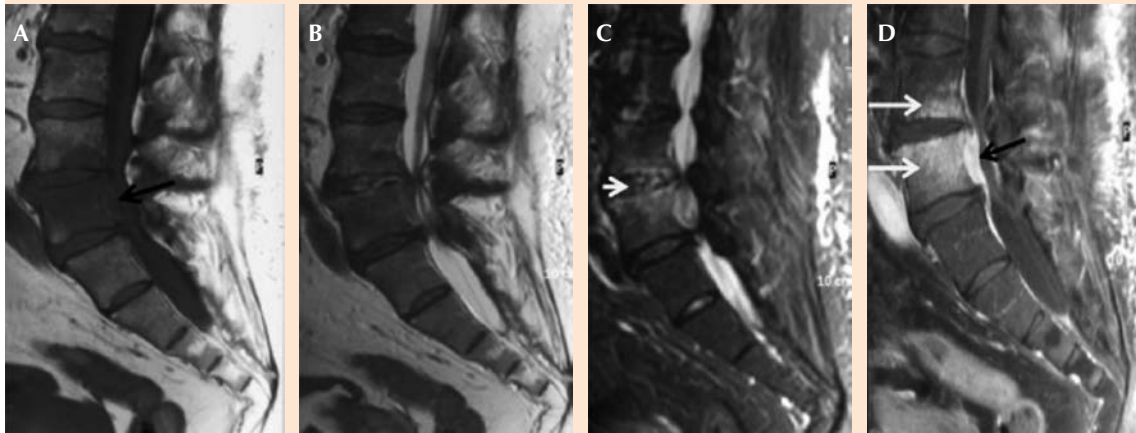
Entre las pruebas complementarias se detectó en la analítica leucocitosis de 21,100  $\mu$ L, neutrófilos del 87% y concentración de PCR de 7.31 mg/dL, hemoglobina de 11.2 g/dL, VSG de 101 mm/h, glucosa de 85 mg/dL, urea de 33 mg/dL y creatinina de 0.91 mg/dL. TAC craneal y radiografía de tórax se mostraron sin alteraciones. En la punción

lumbar se halló: 3 leucocitos/mm<sup>3</sup>, glucosa de 53 mg/dL y proteínas con valor de 133 mg/dL. La serología para fiebre Q, *Brucella*, *Mycoplasma pneumoniae*, VIH, sífilis, citomegalovirus y EBV resultó negativa y para toxoplasma IgG fue positiva. El urinocultivo y el cultivo de LCR fueron negativos. La tomografía axial computada toraco-abdominal-pélvica mostró esplenomegalia homogénea. La resonancia magnética nuclear de columna lumbar evidenció espondilodiscitis sobre L4-L5 y absceso en el espacio epidural anterior a nivel L5 (**Figura 1**). La resonancia magnética nuclear cerebral mostró pequeñas lesiones isquémicas de origen embólico en el área preinsular.

Los hemocultivos fueron positivos para *Streptococcus intermedius* sensible a penicilina, cefalosporinas, vancomicina, clindamicina y cotrimoxazol, pero resistente a gentamicina y quinolonas. También se realizó ecocardiograma transesofágico, con el cual se visualizaron dos verrugas en válvulas aórtica (10-12 mm) y mitral (8 x 9 mm); esta última mostró insuficiencia mitral con regurgitación moderada-grave. Se comenzó tratamiento antibiótico con 16 millones de unidades de penicilina G al día en 4 tomas y 1 mg/kg de gentamicina cada 8 horas hasta obtener los resultados de los hemocultivos. Posteriormente, se indicaron 2 g de ceftriaxona cada 12 horas, con lo que se curó la verruga localizada en la válvula aórtica. No obstante, la verruga situada en la válvula mitral experimentó un gran crecimiento, lo que provocó que se repitiera otro evento embólico en el sistema nervioso central. Por ello, se decidió administrar tratamiento quirúrgico con reemplazamiento valvular con prótesis mitral metálica. El absceso epidural se curó con el tratamiento antibiótico.

## DISCUSIÓN

La coexistencia de endocarditis y espondilodiscitis se ha descrito en la bibliografía con



**Figura 1.** Resonancia magnética nuclear de columna lumbar sagital potenciada en T1 (A), T2 (B), STIR (C) y T1 con contraste intravenoso y saturación grasa (D). Edema del disco L4-L5 (flecha blanca corta), con edema y realce de médula ósea del platillo inferior de la vértebra L4 y de gran parte del cuerpo vertebral de L5 (flechas blancas largas), con aumento de partes blandas epidural anterior a la altura de L5 que realza tras la administración de contraste intravenoso (flechas negras). Los hallazgos sugieren espondilodiscitis y osteomielitis L4-L5, con flemón/absceso epidural asociado.

escasa frecuencia (15%).<sup>2</sup> Los enterococos y los estafilococos coagulasa negativos son los gérmenes implicados con más frecuencia.<sup>2</sup> Es poco habitual que *S. intermedius* sea el agente etiológico, siendo excepcional la coexistencia con un absceso epidural.<sup>3</sup>

La endocarditis por *S. intermedius* es poco frecuente y generalmente no tiene espondilodiscitis concomitante.<sup>4</sup> Los casos descritos en la bibliografía se asocian con abscesos hepáticos.<sup>1,5</sup> La espondilodiscitis es una enfermedad que no parece empeorar el pronóstico de la endocarditis infecciosa. Sin embargo, la necesidad de reemplazo valvular cardiaco parece tener mayor incidencia en los pacientes que manifiestan simultáneamente una endocarditis infecciosa junto al cuadro de espondilodiscitis.<sup>2</sup> Esto ocurrió en nuestro caso, en el que fue necesario el tratamiento quirúrgico con sustitución valvular con prótesis mitral metálica.

Asimismo, el absceso epidural por *S. intermedius* es poco frecuente y se ha descrito en el contexto de anestesia epidural y tumores malignos.<sup>6,7</sup> *S. intermedius* es un patógeno excepcional en jóvenes inmunocompetentes.<sup>8</sup> Los abscesos epidurales en ancianos se producen como consecuencia de extracciones y manipulaciones dentarias.<sup>9,10</sup> En nuestro paciente el absceso epidural fue secundario a una endocarditis por *S. intermedius*, cuadro clínico que se manifestó junto a una espondilodiscitis, pero en un contexto en el que no había antecedentes de manipulación dentaria.

*S. intermedius* es susceptible a diferentes clases de antibióticos, como penicilinas, cefalosporinas y lincosamidas. Suele recomendarse iniciar el tratamiento con penicilina G y gentamicina. Aunque hay cepas resistentes a los aminoglucósidos, éstos se prescriben porque se produce un efecto de sinergia cuando se administran

junto a los betalactámicos.<sup>11</sup> Asimismo, se pueden administrar cefalosporinas de cuarta o tercera generación, como cefepima, ceftriaxona y cefotaxima. En pacientes alérgicos a la penicilina pueden administrarse antibióticos, como clindamicina y vancomicina.<sup>12,13</sup> A pesar de que el tratamiento en el contexto de abscesos por *S. intermedius* suele ser casi siempre quirúrgico, sobre todo para los cervicales profundos,<sup>13</sup> en nuestro paciente el absceso epidural se curó únicamente con tratamiento antibiótico.

## CONCLUSIONES

Ante un paciente con endocarditis por *S. intermedius* debe tenerse en cuenta la agresividad del germen y la tendencia a formar abscesos en diferentes localizaciones. El dolor lumbar obliga a descartar una espondilodiscitis y un absceso epidural.

## REFERENCIAS

1. Tran MP, Caldwell-McMillan M, Khalife W, Young VB. *Streptococcus intermedius* causing infective endocarditis and abscesses: a report of three cases and review of the literature. *BMC Infect Dis* 2008; 8: 154. doi:10.1186/1471-2334-8-154.
2. Le Moal G, Roblot F, Paccalin M, et al. Clinical and laboratory characteristics of infective endocarditis when associated with spondylodiscitis. *Eur J Clin Microbiol Infect Dis* 2002; 21 (9): 671-5. doi:10.1007/s10096-002-0798-x.
3. Calderaro D, Gualandro DM, Yu PC, Marques AC, Puig LB, Caramelli B. Spondylodiscitis and infectious endocarditis: a round-trip to be considered. *Braz J Infect Dis* 2008; 12 (6): 544-5. doi:10.1590/s1413-86702008000600021.
4. Salem A, Azeez S, Stirrup J, Lawrence D, Ruparelia N. *Streptococcus intermedius* masquerading as fungal infective endocarditis. *Br J Hosp Med (Lond)* 2019; 80 (11): 674-5. doi:10.12968/hmed.2019.80.11.674.
5. Rashid RM, Salah W, Parada JP. *Streptococcus milleri* aortic valve endocarditis and hepatic abscess. *J Med Microbiol* 2007; 56 (Pt 2): 280-2. doi:10.1099/jmm.0.46781-0.
6. Lampen R, Bearman G. Epidural abscess caused by *Streptococcus milleri* in a pregnant woman. *BMC Infect Dis* 2005; 5: 100. doi:10.1186/1471-2334-5-100.
7. Bert F, Bariou-Lancelin M, Lambert-Zechovsky N. Clinical significance of bacteremia involving the "Streptococcus milleri" group: 51 cases and review. *Clin Infect Dis* 1998; 27 (2): 385-387. doi:10.1086/514658.
8. Magallanes A, Videgaray F, Manjarrez E, Skromne E, Gómez MM, Cisneros D. 0968 Absceso epidural de médula espinal por *Streptococcus intermedius* (*Streptococcus milleri*) en un paciente previamente sano. XL Congreso Nacional de Medicina Interna. Resúmenes. *Infectología. Med Int Méx* 2017; 33: S346.
9. Heckmann JG, Pauli SU. Epidural abscess after dental extraction. *Age Ageing* 2015; 44 (5): 901. doi:10.1093/ageing/afv094.
10. Ramhmdani S, Bydon A. *Streptococcus intermedius*: an unusual cause of spinal epidural abscess. *J Spine Surg* 2017; 3 (2): 243-249. doi:10.21037/jss.2017.05.04.
11. Petti CA, Stratton CW. *Streptococcus anginosus* group. In: Bennett JE, Dolin R, Blaser MJ, editors. *Mandell, Douglas and Bennett's. Eight edition. Principles and Practice of Infectious Diseases*. Philadelphia: Elsevier Saunders, 2015: 2362-2365.
12. Bantar C, Fernández Canigia L, Relloso S, Lanza A, Bianchini H, Smayevsky J. Species belonging to the "Streptococcus milleri" group: antimicrobial susceptibility and comparative prevalence in significant clinical specimens. *J Clin Microbiol* 1996; 34: 2020-2. doi: 10.1128/jcm.34.8.2020-2022.1996.
13. Crespo-Valadés E, Barberá-Farré JR, Ruiz de Gauna-Martín E, Caba-Dueñas J. Bacteriemia, endocarditis y absceso cervical por *Streptococcus intermedius*. *An Med Interna (Madrid)* 2003; 20 (11): 55-6.