

## Tuberculosis pleural, a propósito de un caso en el Hospital Regional de San Gil, Santander, Colombia

### Pleural tuberculosis, a report of a case in the Regional Hospital of San Gil, Santander, Colombia.

Hernando José González-Garcés,<sup>1</sup> Alberto Reyes,<sup>2</sup> Juan S López<sup>3</sup>

#### Resumen

**ANTECEDENTES:** La tuberculosis pleural se caracteriza por un proceso inflamatorio severo que conduce a la formación de un derrame pleural exudativo debido a la mayor permeabilidad de los capilares pleurales y obstrucción de los linfáticos de la pleura parietal. Su manifestación clínica predominantemente es atípica, lo que conlleva un reto para el diagnóstico certero y el tratamiento óptimo para los pacientes.

**CASO CLÍNICO:** Paciente masculino de 53 años de edad con derrame pleural tuberculoso. Tenía antecedente de consumo crónico de alcohol sin medicación, ingresó con signos y síntomas de congestión hídrica, por lo que se pensó inicialmente en insuficiencia cardíaca descompensada vs anasarca por hipoalbuminemia. Destacó un derrame pleural que ocupaba dos terceras partes del hemitórax derecho, por lo que se inició terapia diurética que disminuyó el edema de los miembros inferiores, pero con persistencia del derrame pleural, evidenciado en una tomografía de alta resolución de tórax que descartó lesiones sólidas, lo que obligó a realizar toracentesis diagnóstica y terapéutica que documentó derrame pleural exudativo linfocitario con baciloscopia +++ en líquido pleural.

**CONCLUSIONES:** El derrame pleural es común en la práctica médica de rutina y puede deberse a muchas enfermedades subyacentes, entre éstas la tuberculosis pleural. Siempre es necesario el abordaje y estudio del líquido pleural individualizando al paciente y utilizando las pruebas diagnósticas adecuadas disponibles.

**PALABRAS CLAVE:** Tuberculosis pleural; derrame pleural; adenosín deaminasa.

#### Abstract

**BACKGROUND:** Pleural tuberculosis is characterized by a severe inflammatory process that leads to the formation of an exudative pleural effusion due to the increased permeability of the pleural capillaries and obstruction of the lymphatics of the parietal pleura. Its clinical presentation is predominantly atypical, so it represents a challenge for an accurate diagnosis and optimal treatment for patients

**CLINICAL CASE:** A 53-year-old male patient with tuberculous pleural effusion and a history of chronic alcohol consumption without medication, who was admitted with signs and symptoms of water congestion, so we focused on symptoms such as decompensated heart failure vs anasarca due to hypoalbuminemia. A pleural effusion highlighted that occupied two thirds parts of the right hemithorax, so diuretic therapy was started without improvement on the third day of treatment, evidenced due to persistent pleural effusion in a high-resolution chest tomography, which required performing a diagnostic and therapeutic thoracentesis, documenting exudative lymphocytic pleural effusion with positive bacilloscopy in pleural fluid.

**CONCLUSIONS:** Pleural effusion is common in routine medical practice and can be due to many underlying diseases, among these, pleural tuberculosis. Therefore, it is always necessary to approach and study the pleural fluid, individualizing the patient and using the appropriate diagnostic tests.

**KEYWORDS:** Pleural tuberculosis; Pleural effusion; Adenosine deaminase.

<sup>1</sup> Médico general, Universidad de Santander.

<sup>2</sup> Médico internista, Universidad Industrial de Santander. Hospital Regional de San Gil, Santander, Colombia.

<sup>3</sup> Médico general. Universidad de Santander. Hospital Local del Norte, Bucaramanga, Colombia.

**Recibido:** 10 de agosto 2020

**Aceptado:** 23 de abril 2021

#### Correspondencia

Hernando González Garcés  
hernandogonzalezgar@gmail.com

**Este artículo debe citarse como:** González-Garcés HJ, Reyes A, López JS. Tuberculosis pleural, a propósito de un caso en el Hospital Regional de San Gil, Santander, Colombia. Med Int Méx 2022; 38 (5): 1113-1118.

## ANTECEDENTES

La tuberculosis sigue siendo un problema de salud global importante que afecta a nivel pulmonar y extrapulmonar. Entre los 6.1 millones de nuevos casos de tuberculosis notificados por la OMS en 2015, el 15% fueron casos de tuberculosis extrapulmonar.<sup>1</sup> La tuberculosis pleural es la principal causa de derrame pleural en muchos países.<sup>2</sup>

La incidencia entre pacientes con tuberculosis varía geográficamente y puede variar del 4% en Estados Unidos al 10% en España y hasta el 20-25% en Burundi y Sudáfrica.<sup>3,4</sup> En Colombia en 2017 se notificaron 14,480 casos y el 8.2% correspondieron a casos extrapulmonares, de los que el 48.1% se trataron de localización pleural.<sup>5</sup>

La tuberculosis pleural es el resultado de una respuesta inflamatoria inicialmente por macrófagos, neutrófilos y posteriormente por linfocitos T CD4 productores de interferón gamma a los antígenos micobacterianos que entran al espacio pleural después de la ruptura de focos caseosos subpleurales.<sup>6,7</sup> La consiguiente inflamación pleural conduce a la formación de un derrame pleural exudativo debido a la mayor permeabilidad de los capilares pleurales y obstrucción de los linfáticos de la pleura parietal. Su manifestación clínica típica es de un síndrome agudo que consiste en dolor en el tórax, tos, fiebre y exudado pleural linfocítico que generalmente se alivia espontáneamente.<sup>2,3</sup> Los derrames pleurales suelen ser unilaterales y varían en tamaño.<sup>2</sup> Un gran estudio observacional reveló que los derrames pleurales tuberculosos ocupaban más de dos tercios del hemitórax en el 18.5% de los pacientes, entre un tercio y dos tercios en el 47.2% de los pacientes, y menos de un tercio en el 34.2% de los pacientes.<sup>8</sup> La tuberculosis representó el 12% de los derrames pleurales masivos en otro estudio.<sup>9</sup> La tasa de afectación parenquimatosa concomitante en la radiografía

de tórax es del 20 al 50%, e invariablemente habrá infiltrados ipsilaterales al derrame que solo pueden hacerse visibles tras el drenaje del derrame y la nueva expansión del pulmón.<sup>10</sup> La tomografía del tórax mejora la visualización del daño parenquimatosa, aumentando la tasa de enfermedad parenquimatosa concomitante (más comúnmente micronódulos en ambos intersticios subpleural y peribroncovasculares, con engrosamiento septal interlobular) hasta en el 80% de los casos. La tomografía puede cuantificar el engrosamiento pleural y detectar complicaciones asociadas.<sup>11,12</sup>

Al realizar análisis de líquido pleural, por medio de los criterios de Light se clasificará como exudado. Las concentraciones elevadas de lactato deshidrogenasa y, a menudo con concentraciones de proteínas totales marcadamente elevadas,<sup>2,7,10,13</sup> el recuento celular suele estar entre 1000 y 6000 células/mm<sup>3</sup> de predominio linfocitario (más del 50%).<sup>2,14,15</sup>

El patrón de referencia (especificidad: 100%) para el diagnóstico de tuberculosis pleural es el aislamiento de bacilos ácido-alcohol resistentes en líquido pleural o muestras de biopsia pleural;<sup>2</sup> sin embargo, la baja carga bacteriana en el líquido pleural limita la utilidad de la baciloscopia en el diagnóstico temprano con sensibilidad del 50 al 60%,<sup>16</sup> por lo que existen otros métodos de diagnóstico, como la adenosín deaminasa y las mediciones de IFN- $\gamma$  que también se usan ampliamente, pero no son específicos y los resultados deben interpretarse con precaución junto con hallazgos clínicos, pruebas microbiológicas y resultados de biopsia pleural.<sup>17,18</sup>

La terapia recomendada contra la tuberculosis pleural es el régimen estándar de seis meses que consta de dos meses de fase intensiva con rifampicina, isoniazida, pirazinamida y etambutol, seguida de una fase de continuación de cuatro meses con rifampicina e isoniazida.<sup>19,20</sup> Los

corticosteroides no tienen evidencia suficiente y no están recomendados en derrames pleurales tuberculosos.<sup>21</sup> La toracocentesis terapéutica se ha asociado con alivio rápido de la disnea, mejoras menores en la función pulmonar y menos engrosamiento pleural residual; sin embargo, las implicaciones clínicas y a largo plazo de estas diferencias siguen sin estar claras.<sup>15</sup>

El engrosamiento pleural residual puede reducirse mediante la instilación de un fibrinolítico intrapleural en derrames loculados.<sup>22</sup> La intervención quirúrgica puede estar indicada en pacientes con loculación de derrames o empiema, donde está presente un exudado purulento crónico. La decorticación quirúrgica para tratar un fibrotórax se indica en sujetos sintomáticos donde una cáscara pleural ha estado presente durante más de 4 a 6 semanas.

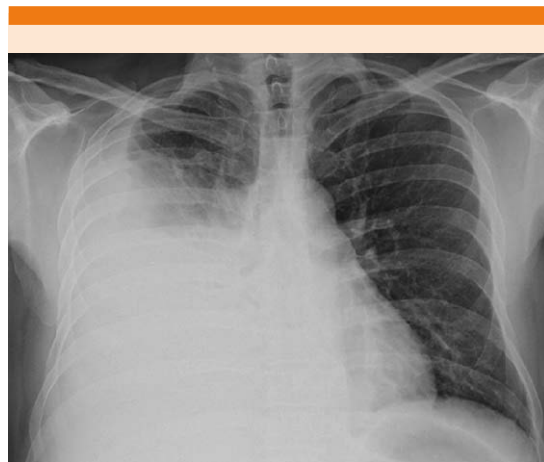El objetivo de este artículo es comunicar el caso clínico de un adulto medio con derrame pleural derecho masivo que inicialmente se enfocaba como insuficiencia cardiaca; sin embargo, ante la persistencia del derrame se realizó estudio de líquido pleural con lo que se estableció el diagnóstico de tuberculosis pleural por medio de baciloscopia.

### CASO CLÍNICO

Paciente masculino de 53 años de edad, quien consultó al servicio de urgencias del Hospital regional de San Gil por padecer disnea de medianos esfuerzos y edema en los miembros inferiores de cuatro días de evolución asociado con astenia y adinamia. Como antecedentes de importancia se documentó consumo pesado de alcohol, negando consumo de cigarrillo y hospitalizaciones previas. Al examen físico se encontró al paciente en regular estado general, con taquipnea, saturación de oxígeno del 87% al ambiente, hemitórax derecho hipoventilado y edema grado II en los miembros inferiores.

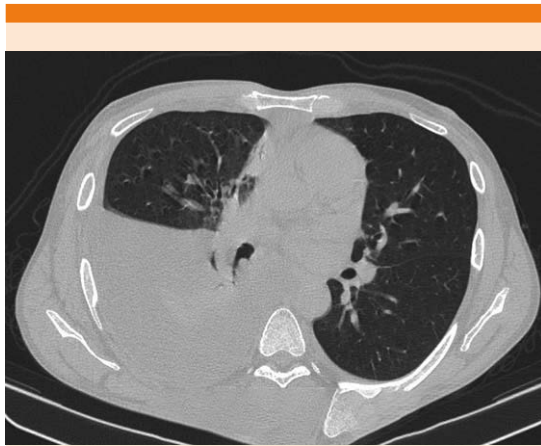Se hizo impresión diagnóstica de insuficiencia cardiaca descompensada húmeda caliente y fue tratado con oxígeno por bajos flujos para lograr saturaciones adecuadas, diurético de asa en infusión continua y betabloqueador. Los estudios paraclínicos de extensión reportaron: creatinina 0.74 mg/dL, bilirrubina total 2.55 mg/dL, bilirrubina directa 1.4 mg/dL, bilirrubina indirecta 1.15 mg/dL, nitrógeno ureico 11 mg/dL, hemograma con leucocitos 5400/ $\mu$ L, neutrófilos del 68.2%, linfocitos del 15.4% , hemoglobina 11.7 g/dL, hematócrito del 33%, plaquetas 83,000/L, parcial de orina no patológico, amilasa 68 U/L, albúmina 2.8 g/dL, transaminasa glutámico oxalacética 81 U/L, transaminasa glutámico pirúvica 34 U/L, glucosa 107 mg/dL, sodio 131 mEq/L, potasio 4 mEq/L, cloro 103 mEq/L, tiempo de tromboplastina parcial 29.8 segundos, tiempo de protrombina 16.2 segundos con INR de 1.34. La radiografía de tórax evidenció derrame pleural masivo derecho. **Figura 1**

Al tercer día de terapia diurética hubo disminución de los edemas de los miembros inferiores, pero con evolución estacionaria desde el punto de vista respiratorio persistiendo con reque-

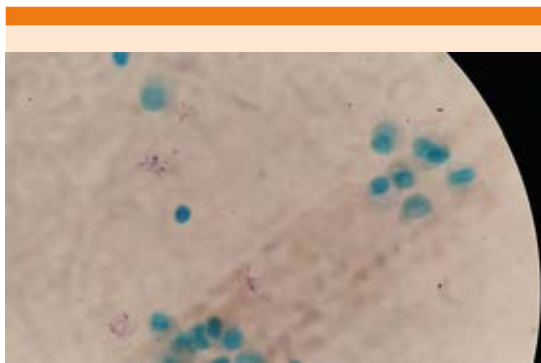


**Figura 1.** Derrame pleural derecho masivo.

rimiento de oxígeno y con hipoventilación en hemitórax derecho, por lo que se solicitó tomografía de tórax (**Figura 2**) que evidenció persistencia del derrame pleural sin consolidaciones o masas asociadas, lo que obligó al estudio de líquido pleural que reportó proteínas de 530 mg/dL, lactato deshidrogenasa 192 U/L, recuento de glóbulos blancos de 1000/mm<sup>3</sup>, neutrófilos 53%, linfocitos 47%, glucosa 128 mg/dL, baciloscopia de líquido pleural positiva (+++) [**Figura 3**]. Los anticuerpos para VIH y el BK seriado de esputo



**Figura 2.** TAC que muestra derrame pleural derecho.



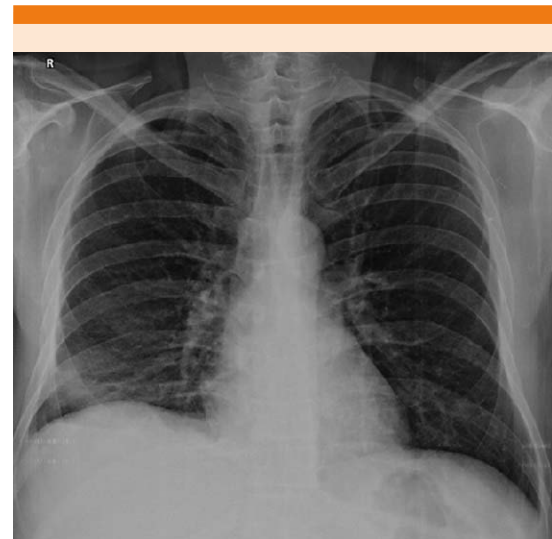**Figura 3.** Baciloscopia positiva.

fueron negativos. Se aprovechó para realizar además toracentesis terapéutica con extracción de 1500 cc de líquido pleural; la radiografía de tórax posterior a la punción documentó desaparición del derrame pleural, únicamente con hallazgo de atelectasia laminar basal derecha. **Figura 4**

El paciente evolucionó satisfactoriamente mejorando la mecánica respiratoria, sin requerimientos de oxígeno ni disnea. Se dio egreso a los 6 días de hospitalización garantizando tratamiento antituberculoso estándar durante 6 meses, con controles periódicos, paraclínicos de control y manejo de hepatopatía alcohólica.

## DISCUSIÓN

Los pacientes con derrame pleural tuberculoso generalmente manifiestan muy pocos síntomas. El síntoma más común es el dolor pleurítico con tos no productiva y síntomas constitucionales,<sup>2</sup> lo que no fue el caso de este paciente que inicialmente se manifestó como anasarca generalizada



**Figura 4.** Disminución del derrame pleural con persistencia de una atelectasia basal derecha.

secundaria a cirrosis hepática y probable insuficiencia cardíaca con FEVI conservada, lo que llevó a la duda diagnóstica.

El 65% de los pacientes con tuberculosis pleural se alivian espontáneamente y manifiestan tuberculosis activa en sitios extrapleurales en un momento posterior.<sup>2</sup> Suele ser una manifestación de infección primaria (en países con alta incidencia de tuberculosis) o de tuberculosis reactivada, esta última es la causa predominante de tuberculosis pleural en países industrializados.<sup>3</sup>

No existen estudios retrospectivos ni con distribución al azar que muestren que la insuficiencia cardíaca ni la cirrosis hepática se comporten como factor de riesgo de reactivación pleural de la tuberculosis.

Si bien los estudios de laboratorio evidenciaron afectación leve de la función hepática con hipoalbuminemia moderada, no explicaban el derrame pleural masivo. Una de las limitaciones se debe a que la institución, por ser de segundo nivel, no cuenta con péptidos natriuréticos ni ecocardiograma con los que hubiera podido descartarse desde el inicio el origen cardíaco del derrame pleural.

La radiología generalmente revela un derrame pleural unilateral leve a moderado con una enfermedad parenquimatosa ipsilateral apical presente en alrededor del 20% de los casos,<sup>3</sup> lo que no ocurrió en este paciente, ya que no manifestó enfermedad parenquimatosa pulmonar.

El derrame pleural suele ser exudativo con alto contenido de proteínas (> 5 g/dL), bajo pH y glucosa (< 60 mg/dL) y predominantemente linfocítico (en más del 90% de los casos);<sup>2</sup> el caso presentado se clasificó como exudado, pero no cumplió los criterios típicos de derrame tuberculoso.

Debido a que los focos extrapulmonares de la tuberculosis son paucibacilares, las pruebas diagnósticas tienen baja sensibilidad (40-60%) y muchas veces requieren estudios histopatológicos;<sup>18</sup> no obstante, en este caso no fue necesario recurrir a histopatología, ya que se hallaron bacilos ácido-alcohol resistentes en líquido pleural por parte del laboratorio de nuestra institución.

## CONCLUSIONES

En todos los casos de derrame pleural unilateral sumado a un infiltrado ipsilateral con o sin síntomas típicos debe evaluarse tuberculosis pleural, entendiendo que es el segundo tipo más común de tuberculosis extrapulmonar después de la ganglionar. Se recomienda considerar solicitud de baciloscopia en líquido pleural en los pacientes con sospecha de esta enfermedad, ya que por lo general no se tiene en cuenta. De esta manera se le ofrece el tratamiento correcto al paciente disminuyendo la probabilidad de que progrese a tuberculosis pulmonar activa en algún momento de la vida, con repercusión en la morbilidad y mortalidad de las comunidades.

## REFERENCIAS

1. WHO. Global tuberculosis report (2016). [www.who.int/tb/publications/global\\_report](http://www.who.int/tb/publications/global_report).
2. Light RW. Update on tuberculous pleural effusion. *Respirology* 2010; 15 (3): 451-458. doi: 10.1111/j.1440-1843.2010.01723.x.
3. Porcel JM. Tuberculous pleural effusion. *Lung* 2009; 187: 263-270. doi: 10.1007/s00408-009-9165-3.
4. Mlika-Cabanne N, Brauner M, Kamanfu G, Grenier P, et al. Radiographic abnormalities in tuberculosis and risk of coexisting human immunodeficiency virus infection. Methods and preliminary results from Bujumbura, Burundi. *Am J Respir Crit Care Med* 1995; 152: 794-799. doi: 10.1164/ajrccm.152.2.7633744.
5. Lopez MP. Informe de evento tuberculosis, Colombia, 2017. Versión 3. Instituto Nacional de Salud. 20/04/2018. Pag 11/21.
6. Trajman A, Pai M, Dheda K, van Zyl-Smit R, et al. Novel tests for diagnosing tuberculous pleural effusion: what works and what does not? *Eur Respir J* 2008; 31:1098-1106. doi: 10.1183/09031936.00147507.

7. Berger HW, Mejia E. Tuberculous pleurisy. *Chest* 1973; 63: 88-92. doi: 10.1378/chest.63.1.88.
8. Valdés L, Alvarez D, San José E, Penela P, et al. Tuberculous pleurisy: a study of 254 patients. *Arch Intern Med* 1998; 158: 2017-21. doi: 10.1001/archinte.158.18.2017.
9. Porcel JM, Vives M. Etiology and pleural fluid characteristics of large and massive effusions. *Chest* 2003; 124: 978-83. <https://doi.org/10.1378/chest.124.3.978>.
10. Seibert AF, Haynes J Jr, Middleton R, Bass JB Jr. Tuberculous pleural effusion. Twenty-year experience. *Chest* 1991; 99: 883-886. doi: 10.1378/chest.99.4.883.
11. Ko JM, Park HJ, Kim CH. Pulmonary changes of pleural TB: up-to-date CT imaging. *Chest* 2014; 146: 1604-11. doi: 10.1378/chest.14-0196.
12. Gopi A, Madhavan SM, Sharma SK, Sahn SA. Diagnosis and treatment of tuberculous pleural effusion in 2006. *Chest* 2007; 131: 880-889. doi: 10.1378/chest.06-2063.
13. Koh WJ. Progression of tuberculous pleurisy: From a lymphocyte-predominant free-flowing effusion to a neutrophil-predominant loculated effusion. *Tuberc Respir Dis* 2017; 80: 90-92. <https://doi.org/10.4046/trd.2017.80.1.90>.
14. Ruan SY, Chuang YC, Wang JY, Lin JW, et al. Revisiting tuberculous pleurisy: pleural fluid characteristics and diagnostic yield of mycobacterial culture in an endemic area. *Thorax* 2012; 67: 822-827. doi: 10.1136/thoraxjnl-2011-201363.
15. Vorster MJ, Allwood BW, Diacon AH, Koegelenberg CF. Tuberculous pleural effusions: advances and controversies. *J Thorac Dis* 2015; 7: 981-991. doi: 10.3978/j.issn.2072-1439.2015.02.18.
16. Siddiqi K, Lambert ML, Walley J. Clinical diagnosis of smear negative pulmonary tuberculosis in low-income countries: the current evidence. *Lancet Infect Dis* 2003; 3: 288-296. [http://dx.doi.org/10.1016/S1473-3099\(03\)00609-1](http://dx.doi.org/10.1016/S1473-3099(03)00609-1).
17. Gill MK, Kukreja S, Chhabra N. Evaluation of nested polymerase chain reaction for rapid diagnosis of clinically suspected tuberculous pleurisy. *J. Clin Diagn Res* 2013; 7 (11): 2456-2458. doi: 10.7860/JCDR/2013/6255.3577.
18. Villegas MV, Labrada LA, Saravia NG. Evaluation of polymerase chain reaction, adenosine deaminase, and interferon-gamma in pleural fluid for the differential diagnosis of pleural tuberculosis. *Chest* 2000; 118 (5): 1355-1364. doi: 10.1378/chest.118.5.1355.
19. Guidelines for treatment of drug-susceptible tuberculosis and patient care, 2017 update. Geneva: World Health Organization; 2017. License: CC BY-NC-SA 3.0 IGO.
20. Sharma SK, Ryan H, Khaparde S, Sachdeva KS, et al. Index-TB guidelines: Guidelines on extrapulmonary tuberculosis for India. *Indian J Med Res* 2017; 145: 448-463 DOI: 10.4103/ijmr.IJMR\_1950\_16.
21. Engel ME, Matchaba PT, Volmink J. Corticosteroids for tuberculous pleurisy. *Cochrane Database Syst Rev* 2007; 4: CD001876. doi: 10.1002/14651858.CD001876.pub2.
22. Kwak SM, Park CS, Cho JH, Ryu JS, et al. The effects of urokinase instillation therapy via percutaneous transthoracic catheter in loculated tuberculous pleural effusion: a randomized prospective study. *Yonsei Med J* 2004; 45: 822-8. doi: 10.3349/ymj.2004.45.5.822.

### AVISO PARA LOS AUTORES

*Medicina Interna de México* tiene una nueva plataforma de gestión para envío de artículos. En: [www.revisionporpare.com/index.php/MIM/login](http://www.revisionporpare.com/index.php/MIM/login) podrá inscribirse en nuestra base de datos administrada por el sistema *Open Journal Systems* (OJS) que ofrece las siguientes ventajas para los autores:

- Subir sus artículos directamente al sistema.
- Conocer, en cualquier momento, el estado de los artículos enviados, es decir, si ya fueron asignados a un revisor, aceptados con o sin cambios, o rechazados.
- Participar en el proceso editorial corrigiendo y modificando sus artículos hasta su aceptación final.