

## Insuficiencia adrenal por tuberculosis

### Adrenal insufficiency due to tuberculosis.

Elena González-Arnáiz, Lucía González-Roza, Beatriz Ramos-Bachiller, Diana Ariadel-Cobo, María D Ballesteros-Pomar

#### Resumen

**ANTECEDENTES:** La insuficiencia suprarrenal es un trastorno insidioso y en general progresivo por hipofunción de la corteza suprarrenal. Durante muchos años, la tuberculosis se ha considerado la principal causa de insuficiencia suprarrenal de tipo infeccioso. En la actualidad, la causa más frecuente es la autoinmunitaria. Debido a que los síntomas de la insuficiencia suprarrenal son inespecíficos y a la baja incidencia de tuberculosis en países no endémicos, el diagnóstico y por tanto el tratamiento se retrasan.

**CASO CLÍNICO:** Paciente masculino de 58 años, con diagnóstico de neumonía y derrame paraneumónico de causa tuberculosa, con datos clínicos y analíticos de insuficiencia suprarrenal.

**CONCLUSIONES:** En países no endémicos la tuberculosis extrapulmonar debe considerarse una posible causa de insuficiencia suprarrenal. Puede existir interacción entre los fármacos tuberculostáticos y el tratamiento corticoideo requerido en la insuficiencia suprarrenal. En la mayoría de los casos de insuficiencia suprarrenal de causa tuberculosa, la función adrenal no se recupera.

**PALABRAS CLAVE:** Corteza suprarrenal; tuberculosis.

#### Abstract

**BACKGROUND:** Adrenal insufficiency is a generally progressive, insidious, hypofunctional disorder of the adrenal cortex. For many years, tuberculosis has been considered the leading cause of infectious adrenal insufficiency. Currently, the most frequent cause is autoimmune. Due to the non-specific symptoms of adrenal insufficiency and the low incidence of tuberculosis in non-endemic countries, the diagnosis and therefore treatment are delayed.

**CLINICAL CASE:** A 58-year-old male patient, diagnosed with pneumonia and a parapneumonic effusion of tuberculosis, with clinical and analytical data of adrenal insufficiency.

**CONCLUSIONS:** In non-endemic countries, extrapulmonary tuberculosis should be considered a possible cause of adrenal insufficiency. There may be an interaction between tuberculostatic drugs and corticosteroid treatment required in adrenal insufficiency. In most cases of tuberculosis-related adrenal insufficiency, adrenal function does not recover.

**KEYWORDS:** Adrenal cortex; Tuberculosis.

Sección de Endocrinología y Nutrición,  
Complejo Asistencial Universitario de  
León, España.

**Recibido:** 3 de julio 2020

**Aceptado:** 25 de septiembre 2020

#### Correspondencia

Elena González Arnáiz  
elenagonzalezarnaiz@hotmail.com

#### Este artículo debe citarse como:

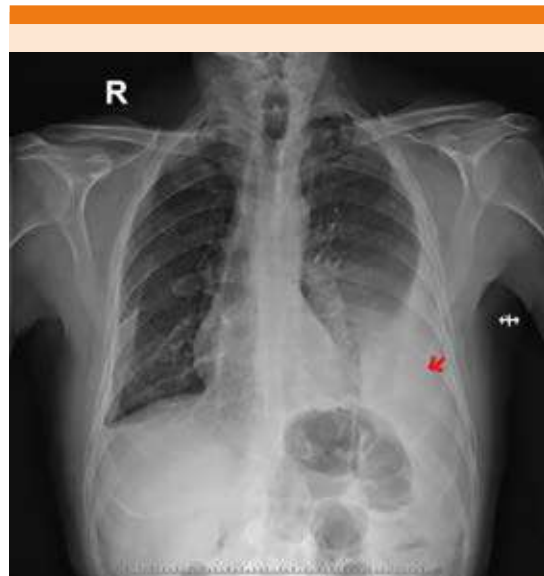
González-Arnáiz E, González-Roza L,  
Ramos-Bachiller B, Ariadel-Cobo D,  
Ballesteros-Pomar MD. Insuficiencia  
adrenal por tuberculosis. Med Int Méx  
2022; 38 (4): 948-952.

## ANTECEDENTES

La insuficiencia suprarrenal primaria fue descrita por primera vez en 1885 por Thomas Addison, en ese momento la causa más frecuente era la infecciosa (*Mycobacterium tuberculosis*). En la actualidad en los países industrializados, alrededor del 75 al 80% de los casos de insuficiencia suprarrenal primaria son de causa autoinmunitaria, mientras que la tuberculosis supone el 7 al 20% de los casos.<sup>1</sup> Los síntomas de la insuficiencia suprarrenal primaria son inespecíficos y la incidencia de tuberculosis en países no endémicos es baja, por ello el diagnóstico se retrasa fácilmente. Comunicamos un caso de insuficiencia suprarrenal primaria tuberculosa en un paciente ingresado por neumonía resistente a tratamiento antibiótico convencional.

## CASO CLÍNICO

Paciente masculino de 58 años de edad sin alergias medicamentosas conocidas, ex fumador, ingreso hospitalario por neumonía hacía más de 20 años. Sin tratamiento domiciliario habitual. Ingresó en mayo de 2018 por astenia, fiebre y tos no productiva de 8 días de evolución, resistente a tratamiento antipirético y antibiótico empírico. En la exploración física inicial destacó: presión arterial 127/80 mmHg, temperatura 38°C, saturación O<sub>2</sub> del 96% con gafas nasales a 4 litros. Sin adenopatías ni ingurgitación yugular. Auscultación cardiopulmonar con tonos cardiacos rítmicos a 100 lpm e hipofonesis basal izquierda. En las pruebas complementarias se observó PCR de 207 [0-5] mg/L con leucocitosis y desviación izquierda con marcadores tumorales normales. Antígenos de *Legionella* y neumococo en orina, hemocultivos, serología de VHB, VHC y VIH y mantoux negativos. Quantiferón-TBC positivo. En la radiografía de tórax se observó derrame pleural izquierdo que ocupaba un tercio del hemitórax y pinzamiento del seno costofrénico derecho (**Figura 1**). El diagnóstico inicial fue de



**Figura 1.** Radiografía de tórax que muestra derrame pleural izquierdo y pinzamiento del ángulo costofrénico derecho.

neumonía izquierda y derrame paraneumónico complicado, se inició tratamiento antibiótico con betalactámico y quinolona y se realizó un drenaje y análisis del líquido pleural (**Cuadro 1**). Ante los resultados anteriores, se inició tratamiento con tres fármacos tuberculostáticos (rifampicina, isoniacida y etambutol). A pesar de la buena evolución clínica respiratoria y radiológica, el paciente mostró deterioro del estado general, apatía, anorexia e hiporexia con pérdida de 2 kg de peso e hipotensión con hiponatremia moderada sintomática. En la exploración física llamó la atención una hiperpigmentación palmar y labial. En los estudios de laboratorio se observó sodio de 127 [135-145] mmol/L, hormonas tiroideas normales y cortisol plasmático de 7.02 µg/dL. Se realizó una prueba dinámica (prueba de Synacthen®) para confirmar la sospecha diagnóstica de insuficiencia suprarrenal primaria (**Cuadro 2**). Los anticuerpos anti 21-hidroxilasa y anti-corteza suprarrenal fueron negativos y el TAC abdominal mostró la glándula suprarrenal izquierda aumen-

**Cuadro 1.** Características del líquido pleural

	Líquido pleural
Aspecto	Líquido seroso y turbio
Recuento celular	918 leucocitos/mm <sup>3</sup> [0-200] (85% linfocitos, 12% monocitos)
Bioquímica	Glucosa 50 [0-200] mg/dL, LDH 1350 [0-480] U/L, proteínas 5.6 [0-3] g/dL, ADA 132 [0-45] U/L, pH: 7.24 [7.3-7.4]
Microbiología	Tinción de auramina y PCR para micobacterias negativa
Cultivo	<i>Mycobacterium tuberculosis</i> positivo sensible fármacos de primera línea
Citología	Inflamación crónica inespecífica. Negativo para malignidad

**Cuadro 2.** Resultados de la prueba de Synacthen®

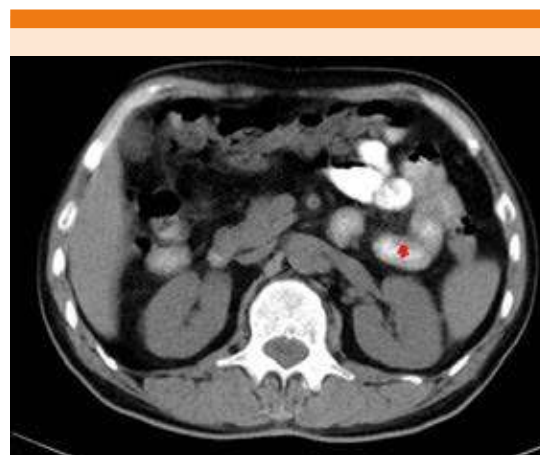
Prueba de Synacthen®	Cortisol µg/dL	ACTH pg/mL
Basal	4.99	649 [7.2-63.3]
30 minutos	7.8	-
60 minutos	5.45	-

tada de tamaño (**Figura 2**). El diagnóstico fue de tuberculosis pleural e insuficiencia suprarrenal primaria por tuberculosis.

## DISCUSIÓN

La insuficiencia suprarrenal primaria es un trastorno caracterizado por déficit en la producción de glucocorticoides, mineralocorticoides y andrógenos por la corteza suprarrenal. La causa más frecuente en la actualidad es la adrenalitis autoinmunitaria. La tuberculosis adrenal, que hasta el decenio de 1920 fue el principal agente etiológico, ahora representa menos del 20% de los casos.<sup>1</sup>

La tuberculosis es una infección bacteriana causada por un germen llamado *Mycobacterium tuberculosis*, puede afectar a cualquier órgano del cuerpo, asociando múltiples manifestaciones clínicas, lo que dificulta su diagnóstico.<sup>2</sup> La adrenalitis tuberculosa afecta solo al 6% de los pacientes con tuberculosis activa, suele ser consecuencia de la diseminación hematogena



**Figura 2.** Tomografía axial computada abdominal con glándula suprarrenal izquierda aumentada de tamaño.

desde una infección pulmonar activa y produce necrosis caseosa de las glándulas adrenales.<sup>3</sup>

En 1974, Nerup estableció unos criterios para el diagnóstico de la insuficiencia suprarrenal de origen tuberculoso. Entre ellos se encontraba la evidencia de diseminación hematogena de la tuberculosis y la existencia de calcificaciones adrenales a nivel radiológico.<sup>4</sup>

Los síntomas más frecuentes de la insuficiencia suprarrenal son: astenia, anorexia, pérdida de peso, síntomas gastrointestinales, hipotensión (depleción de volumen por déficit de mineralo-

corticoides). La hiperpigmentación cutánea es el hallazgo físico más característico, se debe a la elevación de la ACTH y permite diferenciar la insuficiencia suprarrenal primaria de una secundaria. Los hallazgos de analíticos más frecuentes son: hiponatremia, hiperpotasemia, acidosis metabólica, hipoglucemia, hipercalcemia, anemia normocítica, linfocitosis y eosinofilia. Para que se produzcan manifestaciones clínicas es necesaria la destrucción de al menos un 90% de la corteza adrenal.<sup>5</sup>

El diagnóstico de insuficiencia suprarrenal requiere confirmar el déficit de cortisol y establecer la causa del mismo. Para ello se realiza la determinación del cortisol plasmático entre las 8 y 9 am (valores de cortisol menores de 3 µg/dL confirman el diagnóstico y mayores de 15 µg/dL lo descartan). Se requieren pruebas dinámicas para confirmar o descartar el diagnóstico y que permitan valorar la reserva adrenocortical, el más realizado es la estimulación rápida con ACTH, que consiste en la administración intravenosa de 250 µg de tetracosactida (Synacthen®) y se mide el cortisol plasmático basal y a los 30 y 60 minutos (un valor pico de cortisol sérico menor de 18 µg/dL se considera diagnóstico de insuficiencia suprarrenal). Un valor elevado de ACTH diferencia la insuficiencia suprarrenal primaria de la secundaria.<sup>6</sup>

Ante la sospecha de tuberculosis, puede realizarse la prueba cutánea de la tuberculina o Mantoux, que consiste en la inyección intradérmica de un derivado proteico purificado (PPD) específico de *Mycobacterium tuberculosis*. El paciente infectado con el bacilo tuberculoso reacciona a la prueba con una respuesta de hipersensibilidad retardada mediada sobre todo por linfocitos T, apareciendo una induración a las 48-72 horas de la inyección. La capacidad de respuesta a la tuberculina no permanece invariable durante toda la vida, puede debilitarse con el tiempo. Existen otras pruebas disponibles para el

diagnóstico basadas en la producción de gamma interferón por los linfocitos T en respuesta a antígenos específicos.<sup>7</sup> El diagnóstico de certeza de la tuberculosis solo puede conseguirse con técnicas microbiológicas, mediante la demostración del bacilo en cultivo, baciloscopia y PCR.<sup>8</sup>

La tomografía computada (TC) es una técnica diagnóstica de alta resolución de la enfermedad adrenal. En el caso de la insuficiencia adrenal, los hallazgos varían en función del estadio evolutivo de la enfermedad. Inicialmente se aprecia hiperplasia suprarrenal. Posteriormente, el reemplazo progresivo por fibrosis conduce a la disminución del tamaño de las adrenales, mientras que en las fases muy evolucionadas las glándulas pueden estar atróficas. Solo en el 50% aparecen las calcificaciones como hallazgo característico.<sup>9</sup>

Los anticuerpos antiadrenales son marcadores de la adrenalitis autoinmunitaria, su hallazgo prácticamente descarta otras causas de insuficiencia suprarrenal primaria.<sup>10</sup>

El tratamiento de la insuficiencia adrenal consiste en la sustitución con hidrocortisona a dosis de 20-30 mg al día u otro corticoide a dosis equivalentes. En general, se trata de administrar la menor dosis que permita controlar los síntomas y evitar efectos secundarios del tratamiento. Generalmente todos los pacientes con insuficiencia suprarrenal primaria requieren tratamiento con mineralocorticoides (fludrocortisona), salvo los que mantienen una actividad renina plasmática normal, esto se debe a que el tratamiento glucocorticoide contribuye a la actividad mineralocorticoide total.<sup>10</sup>

El esquema terapéutico de la tuberculosis en pacientes inmunocompetentes en España es con cuatro fármacos de primera línea durante los dos primeros meses (isoniacida, rifampicina, piracinamida y etambutol) y dos fármacos

(isoniacida y rifampicina) durante los cuatro meses restantes hasta completar seis meses. En España las resistencias primarias a la isoniacida son inferiores al 4%, por lo que la pauta de tres fármacos es suficiente. En poblaciones con tasas de resistencia superiores debe añadirse etambutol o estreptomina durante los primeros dos meses. En los pacientes con inmunodepresión, se aconseja ampliar la fase de mantenimiento durante otros tres meses.<sup>11</sup>

La rifampicina induce la expresión de CYP3A4 y acelera el metabolismo de la hidrocortisona, por eso en casos de tuberculosis adrenal en tratamiento con rifampicina, la dosis de hidrocortisona debe incrementarse.<sup>12</sup>

En nuestro paciente se administró una dosis intravenosa de hidrocortisona y posteriormente oral con mejoría clínica. Al alta recibió tratamiento con rifampicina/isoniazida (dos comprimidos de 150/300 mg al día hasta enero de 2019), etambutol (tres comprimidos de 400 mg al día hasta julio de 2018) y 35 mg de hidrocortisona al día distribuidos en tres dosis. No se administró fludrocortisona porque tras el inicio de hidrocortisona, el paciente no mostraba hiponatremia ni hipotensión.

En el seguimiento en consulta el paciente refirió ganancia de peso, apetito y mejoría clínica significativa, sin alteraciones iónicas. Finalizó el tratamiento antituberculoso y se redujo progresivamente la hidrocortisona hasta 15 mg al día con buena tolerancia. Tras siete meses con tratamiento se realizó prueba de Synacthen® para valorar la suspensión del tratamiento, obteniendo pico de cortisol a los 60 minutos de 12.6 µg/dL, por lo que se decidió mantener tratamiento sustitutivo con hidrocortisona con 20 mg al día.

## CONCLUSIONES

En países no endémicos la tuberculosis extrapulmonar debe considerarse una posible

causa de insuficiencia suprarrenal. Puede existir interacción entre fármacos tuberculostáticos y el tratamiento corticoideo, requerido en la insuficiencia suprarrenal. En la mayoría de los casos de insuficiencia suprarrenal de causa tuberculosa la función adrenal no se recupera.

## REFERENCIAS

1. Soedarso MA, Nugroho KH, Meira Dewi KA. A case report: Addison disease caused by adrenal tuberculosis. *Urol Case Rep* 2018; 20: 12-4. doi: 10.1016/j.eucr.2018.05.015.
2. Sarin BC, Sibia K, Kukreja S. Study of adrenal function in patients with tuberculosis. *Indian J Tuberc* 2018; 65 (3): 241-245. doi: 10.1016/j.ijtb.2017.08.033.
3. Van Haren Noman S, Visser H, Muller AF, Limonard G. Addison's disease caused by tuberculosis: Diagnostic and therapeutic difficulties. *Eur J Case Rep Intern Med* 2018; 5 (8): 000911. doi: 10.12890/2018\_000911.
4. Nerup J. Addison's disease--clinical studies. A report of 108 cases. *Acta Endocrinol (Copenh)*. 1974; 76 (1): 127-141. doi:10.1530/acta.0.0760127.
5. Repiso-Moreno M, Daroca-Pérez R, Elizondo-Pernaut MJ, Jiménez-Bermejo F. Enfermedad de Addison secundaria a tuberculosis. *SEMERGEN Med Fam* 2003; 29: 329-32.
6. De Miguel-Novoa P, Aulinas-Masó A, Montañez-Zorrilla C. Insuficiencia adrenal primaria. *Manual de Endocrinología y Nutrición*. SEEN.
7. Cascante JA, Pascal I, Eguia VM, Huetto J. Diagnóstico de la infección tuberculosa. *Anales Sis San Navarra* 2007; 30 (suppl. 2): 49-65.
8. Ruiz-Manzano J, Blanquer R, Luis-Calpe JA, Caminero JA, Caylà J, Domínguez JA, et al. Diagnóstico y tratamiento de la tuberculosis. *Arch Bronconeumol* 2008; 44: 551-66. DOI: 10.1157/13126836.
9. Coras N, Somocurcio J, Aguilar C. Tuberculosis primaria de la glándula suprarrenal: comunicación de dos casos. *An Fac Med* 2013; 74 (3): 221-226.
10. Araujo-Castro M, Currás-Freixes M, De Miguel-Novoa P, Gracia-Gimeno P, et al. Guía para el manejo y la prevención de la insuficiencia suprarrenal aguda. *Endocrinol Diabetes Nutr* 2019; 67: 53-60. DOI: 10.1016/j.endinu.2019.01.004.
11. Montoya T, Pavón I, Olivar J, Peñalver D, Iglesias P. Dificultades diagnósticas en un caso de enfermedad de Addison de origen tuberculoso. *Endocrinol Nutr* 2007; 54: 279-82. [https://doi.org/10.1016/S1575-0922\(07\)71449-3](https://doi.org/10.1016/S1575-0922(07)71449-3).
12. Kusuki K, Watanabe S, Mizuno Y. Tuberculous Addison's disease with increased hydrocortisone requirements due to administration of rifampicin. *BMJ Case Reports* 2019; 12: 228-293. doi: 10.1136/bcr-2018-228293.