

Trombosis venosa profunda asociada con mutación en el factor V de Leiden, MTHFR y síndrome de May-Thurner

Deep vein thrombosis associated to mutation in factor V Leiden, MTHFR and May-Thurner syndrome.

Oscar Villagómez-Figueroa,¹ Héctor Infante-Sierra,² Manuel Marquina-Ramírez,³ Roberto Castañeda-Gaxiola³

Resumen

ANTECEDENTES: La trombosis venosa profunda implica un reto diagnóstico debido a las enfermedades subyacentes que la acompañan. Actualmente, existe aumento en el reconocimiento de variaciones genéticas asociadas con el tromboembolismo venoso, como la mutación en el factor V de Leiden, los polimorfismos en la metilenoetrahidrofolato reductasa (MTHFR) y variantes anatómicas, como el síndrome de May-Thurner.

CASO CLÍNICO: Paciente femenina de 33 años de edad, sin antecedentes crónico-degenerativos, sin administración de anticonceptivos orales ni hormonales, antecedente de dolor lumbar de 10 meses de evolución. La paciente tuvo *livedo reticularis* y edema, así como cambios en la coloración y dolor opresivo en el miembro pélvico izquierdo, con datos sugerentes de trombosis venosa profunda. Un ultrasonido Doppler confirmó trombosis venosa profunda extensa. La angiogramografía evidenció tromboembolia pulmonar, por lo que se inició tratamiento con heparina de bajo peso molecular. A las 72 horas se realizó trombólisis fármaco-mecánica en el miembro pélvico izquierdo con posterior confirmación diagnóstica de síndrome de May-Thurner mediante ultrasonido intravascular. De los estudios solicitados para el abordaje de trombofilias, las pruebas para mutación en el factor V de Leiden y MTHFR evidenciaron variantes heterocigotas. Se continuó tratamiento anticoagulante y seguimiento sin complicaciones durante 12 meses.

CONCLUSIONES: La trombosis venosa profunda es una afección multifactorial, por lo que se requiere profundizar su estudio y realizar la búsqueda de coagulopatías, así como de alteraciones anatómicas en pacientes con tromboembolismo venoso en sitios inusuales o en edades menores a 50 años.

PALABRAS CLAVE: Trombosis venosa profunda; factor V de Leiden; metilenoetrahidrofolato reductasa.

Abstract

BACKGROUND: Deep vein thrombosis involves a diagnostic challenge due to associated underlying diseases. Currently, there is an increase in the recognition of genetic variations related to venous thromboembolism, such as the mutation in factor V Leiden, polymorphisms in the methylenetetrahydrofolate reductase (MTHFR), and anatomical variants, such as May-Thurner syndrome.

CLINICAL CASE: A 33-year-old female patient with no chronic degenerative history, no use of oral or hormonal contraceptives, a history of low back pain of 10 months evolution. The patient showed *livedo reticularis* and edema, and changes in skin color and oppressive pain in the left pelvic limb, with data suggestive of deep vein thrombosis. Doppler ultrasound imaging confirmed extensive deep vein thrombosis. An angiogramography showed pulmonary thromboembolism. Low molecular weight heparin treatment was started promptly. After 72 hours, pharmaco-mechanical thrombolysis was performed in the left pelvic limb with subsequent diagnostic confirmation of May-Thurner syndrome by intravascular ultrasound.

¹ Hospital de Especialidades Dr. Belisario Domínguez, Ciudad de México.

² Hospital Central Sur de Alta Especialidad, PEMEX, Ciudad de México.

³ Centro Médico ABC, Santa Fe, Ciudad de México.

Recibido: 26 de junio 2020

Aceptado: 5 de abril 2021

Correspondencia

Oscar Villagómez-Figueroa
villagomez.oscar@gmail.com

Este artículo debe citarse como: Villagómez-Figueroa O, Infante-Sierra H, Marquina-Ramírez M, Castañeda-Gaxiola R. Trombosis venosa profunda asociada con mutación en el factor V de Leiden, MTHFR y síndrome de May-Thurner. Med Int Méx 2022; 38 (4): 933-941.

bolysis was conducted in the left pelvic limb with subsequent diagnostic confirmation of May-Thurner syndrome by intravascular ultrasound imaging. Within the studies requested for the thrombophilic approach, the factor V Leiden and MTHFR mutation tests evidenced heterozygous variants. Anticoagulant treatment and follow-up without complications were continued for 12 months.

CONCLUSIONS: Deep vein thrombosis is a multifactorial condition, reason why it is necessary to go further in its study and search for coagulopathies, as well as anatomical alterations in patients who present venous thromboembolism in unusual sites or at ages younger than 50 years.

KEYWORDS: Deep vein thrombosis; Factor V Leiden; Methylenetetrahydrofolate reductase.

ANTECEDENTES

El tromboembolismo venoso comprende tanto a la trombosis venosa profunda como a la tromboembolia pulmonar. Se considera una enfermedad compleja que resulta de múltiples interacciones genéticas, adquiridas y factores de riesgo circunstanciales, cuyos signos y síntomas no son específicos.¹ La trombosis venosa profunda tiene incidencia de aproximadamente 1:10,000 adultos jóvenes.² Los estudios epidemiológicos indican que los factores genéticos y ambientales interactúan en el riesgo de tromboembolismo venoso y, además, se ha relacionado mayor incidencia dependiendo de la población.^{3,4}

Diversas enfermedades hematológicas hereditarias, como la deficiencia de la proteína C y S, la deficiencia de antitrombina, la homocisteína y la mutación en el factor V de Leiden, entre otras, son factores predisponentes de tromboembolismo venoso.^{5,6} Una de las principales alteraciones hematológicas afectan al factor V, siendo éste una proteína implicada en la vía de la coagulación y una de las principales proteínas procoagulantes encargada de la conversión del factor X, que

acelera la conversión de protrombina a trombina.⁷ El factor V de Leiden se considera una versión anómala que proporciona resistencia a la acción de la proteína C activada (PCA o APC por sus siglas en inglés de *activated protein C*), provocando hipercoagulabilidad.⁸ Esta mutación es uno de los diversos factores genéticos implicados en trombofilias primarias.⁹ En todo el mundo esta mutación es subdiagnosticada frecuentemente. En México se han realizado estudios que han demostrado que, entre las trombofilias primarias, la prevalencia del factor V de Leiden en la población mexicana es baja, las mujeres son la población más afectada, con 34 años de edad en promedio.^{4,6,10-13}

Por otro lado, la metilenoetetrahidrofolato reductasa (MTHFR) es una enzima clave en el metabolismo del folato. La mutación C677T es la más común provocando disminución en la actividad de la enzima, esto se ha relacionado con mayor incidencia de episodios trombóticos.^{14,15} Sin embargo, los polimorfismos en esta enzima se consideran un factor de riesgo débil, ya que las concentraciones de homocisteína pueden aumentar por diversas causas, como fármacos, síndrome metabólico, insuficiencia renal, etc.¹⁶

Por último, el síndrome de May-Thurner, o síndrome de Cockett, es una variación anatómica causada por la compresión de la vena iliaca común izquierda, por la arteria iliaca común derecha contra el borde de la pelvis y la quinta vertebra lumbar,¹⁷ que resulta en edema, venas varicosas, úlceras crónicas¹⁸ y obstrucción venosa mecánica, aumentando el riesgo de trombosis venosa profunda del miembro pélvico izquierdo. No obstante, es uno de los riesgos menos reconocidos para la aparición de trombosis venosa profunda.¹⁹

El objetivo de este trabajo es insistir en la importancia del diagnóstico oportuno ante un evento potencialmente mortal como el tromboembolismo venoso, cuyos signos y síntomas no son específicos y profundizar en estudios de extensión para establecer asociaciones patológicas que se consideran poco frecuentes, como trombofilias asociadas o alteraciones anatómicas debido al subdiagnóstico y falta de seguimiento en el tromboembolismo venoso.

CASO CLÍNICO

Paciente femenina de 33 años de edad sin antecedentes de padecimientos crónico-degenerativos, ni antecedentes familiares de tromboembolismo. La paciente refirió dolor lumbar sordo, intensidad 5/10, sin irradiaciones en los 10 meses previos. Tabaquismo, alcoholismo, toxicomanías y administración de anticonceptivos orales y hormonales negados. Inició su padecimiento con *livedo reticularis* y edema, cambios en la coloración (**Figura 1**), dolor opresivo en el miembro pélvico izquierdo de intensidad 5/10, que evolucionó a 8/10 en las primeras seis horas, así como dificultad para la deambulación, por lo que acudió al servicio de urgencias. A la exploración física se observaron signos vitales dentro de parámetros normales, así como cambios en la coloración del miembro pélvico izquierdo y edema, por lo que el

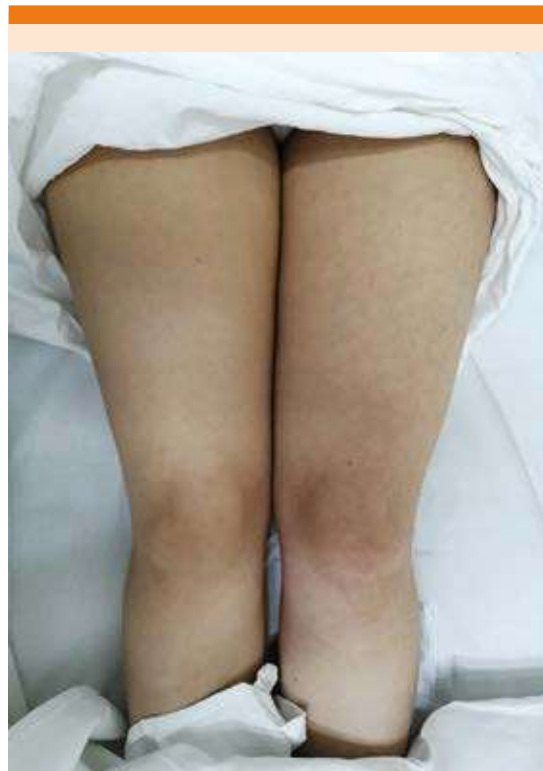

Figura 1. Miembros pélvicos de la paciente. El miembro pélvico izquierdo muestra *livedo reticularis*, edema y cambios en la coloración de la piel.

diagnóstico presuntivo fue de trombosis venosa profunda. Durante su abordaje inicial se realizó un ultrasonido Doppler venoso de dicha extremidad, que mostró datos sugerentes de trombosis venosa profunda. Durante el estudio de imagen la paciente tuvo disnea, dolor torácico, desaturación por oximetría de pulso de hasta 70% sin oxígeno suplementario. Lo anterior sugirió tromboembolia pulmonar, de acuerdo con las escalas validadas de Wells y Ginebra,²⁰ por lo que se inició tratamiento con 1 mg/kg de peso de heparina de bajo peso molecular (enoxaparina) y se realizó una angiotomografía computada (angioTAC) de tórax, abdomen y pelvis (**Figuras 2 y 3**). Derivado de lo anterior se confirmó

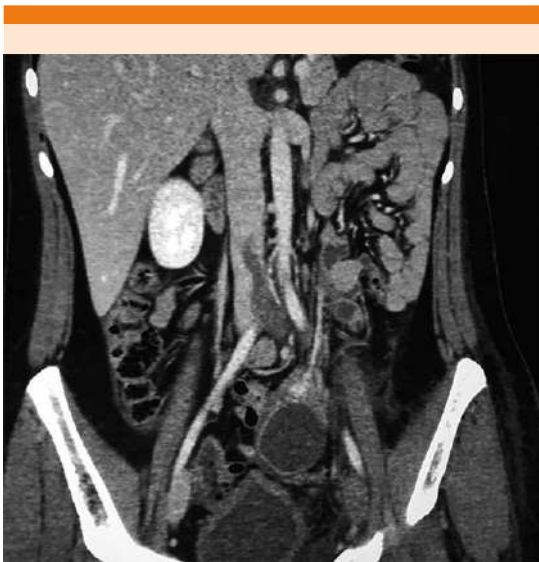

Figura 2. Tomografía computada contrastada abdomino-pélvica con imagen hipodensa en la vena cava inferior y vena ílica común izquierda.

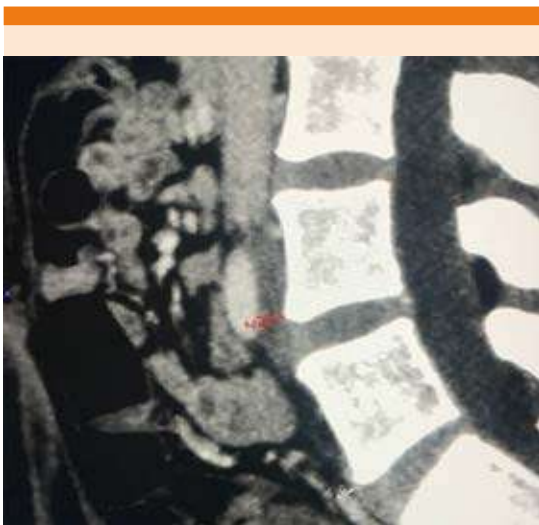

Figura 3. Tomografía computada contrastada de abdomen, corte sagital a nivel lumbar que evidencia la reducción de espacio entre la vena ílica izquierda y la cuarta y quinta vértebras lumbares (línea roja).

tromboembolia pulmonar en ramas segmentarias y subsegmentarias, además de trombosis del segmento ilio-fémoro-poplíteo y tibial izquierdo. Los estudios de laboratorio tomados al ingreso de la paciente se resumen en los **Cuadros 1 a 4**. A las 72 h posteriores al ingreso se ingresó a la paciente a sala de hemodinámica en donde se evidenció mediante fluoroscopia el defecto de llenado de la unión iliocava izquierda (**Figura 4**); se realizó trombólisis fármaco-mecánica del miembro afectado con el dispositivo Eko Sonic Endovascular System (EKOS) y uso de activador tisular del plasminógeno recombinante (recombinant Tissue Plasminogen Activator-rTPA) en infusión. El dispositivo EKOS se retiró 24 horas después y se realizó una trombectomía por aspiración mediante Penumbra (**Figura 5**), además de ultrasonido intravascular (Intravascular Ultrasound - IVUS), angioplastia y colocación

Cuadro 1. Estudios especiales

Fecha	Estudio	Valor
01-jun-18	Factor VII actividad	131%
	Proteína C de coag. actividad	106%
	Proteína C antigénica	111%
	Proteína S actividad	51%
	Proteína S antigénica libre	75%
	Anticardiolipina IgG	< 14 GPL
	Anticardiolipina IgM	27 MPL
	Beta 2 microglobulina	1.30 mg/L
	Mutación G20210A del factor II (protrombina)	No detectado
	Anticuerpos anti-protrombina IgG	< 20
	Factor V	92%
	Anticuerpos antifosfolípidicos IgG	0.1
	Anticuerpos antifosfolípidicos IgM	0.2
	Anticoagulante lúpico	No detectado
	Mutación MTHFR	Positivo
	Mutación del factor V de Leiden	Positivo

Cuadro 2. Biometría hemática

Fecha	Estudio	Valor
01-jun-18	Leucocitos	13.4 10 ³ /μL
	Eritrocitos	5.12 10 ⁶ /μL
	Hemoglobina	15.78 g/dL
	Hematócrito	46.80%
	Volumen corpuscular medio	89.98 fL
	Hemoglobina corpuscular media	30.6 pg
	Concentración de hemoglobina corpuscular media	34.24 g/dL
	Ancho de distribución de eritrocitos	11.10%
	Plaquetas	323.8 10 ³ /μL
	Neutrófilos	10 10 ³ /μL
	Linfocitos	2.3 10 ³ /μL
	Monocitos	0.8 3 10 ³ /μL
	Eosinófilos	0.14 10 ³ /μL
	Basófilos	0.06 10 ³ /μL

Cuadro 3. Química sanguínea

Fecha	Estudio	Valor
01-jun-18	CPK total	53.03 U/L
	CK MB	18.00 U/L
	Deshidrogenasa láctica	236.47 U/L
	Troponina I	0.0 ng/mL
	Glucosa	113.35 mg/dL
	Urea	22.9 mg/dL
	BUN	10.72 mg/dL
	Creatinina	0.74 mg/dL
	Sodio	139.60 mmol/L
	Potasio	3.85 mmol/L
	Cloro	106.83 mmol/L

de un stent (Zilver®Vena™) en la vena iliaca por síndrome de May-Thurner confirmado durante el procedimiento y, además, se corroboró la permeabilidad de dicho vaso (**Figura 6**). Durante el internamiento se realizaron estudios coagu-

Cuadro 4. Coagulograma

Fecha	Estudio	Valor
01-jun-18	Tiempo de protrombina	14.60 segundos
	Tiempo de tromboplastina parcial activada	32.30 segundos
	INR	1.3
	Fibrinógeno	416 mg/dL
	Dímero de fibrinógeno	4.08 μg/mL

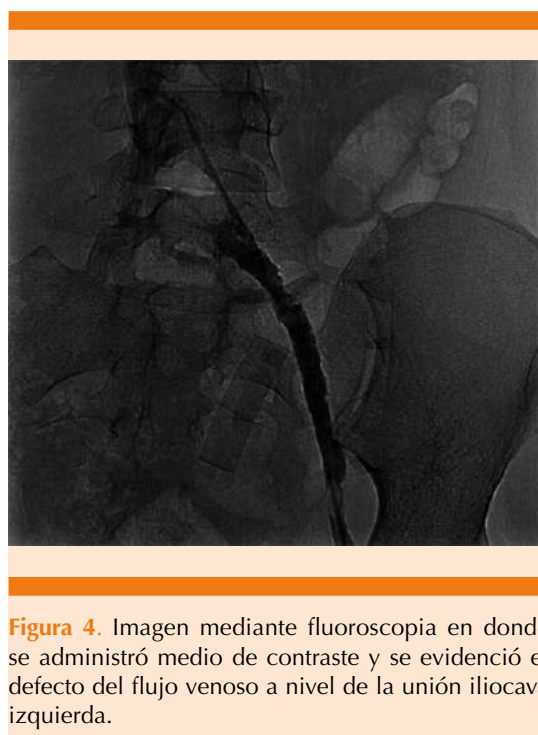


Figura 4. Imagen mediante fluoroscopia en donde se administró medio de contraste y se evidenció el defecto del flujo venoso a nivel de la unión iliocava izquierda.

lométricos y cromogénicos para determinar proteínas de la coagulación (proteína C, proteína S, antitrombina, resistencia APC), así como estudios de biología molecular (factor V de Leiden, protrombina 20210 y polimorfismos de MTHFR). Los resultados de esos estudios reportaron polimorfismo en la MTHFR y mutación del factor V de Leiden (**Cuadro 1**). Al egreso hospitalario (48 horas después del procedimiento quirúrgico), la paciente continuó con anticoagulación con

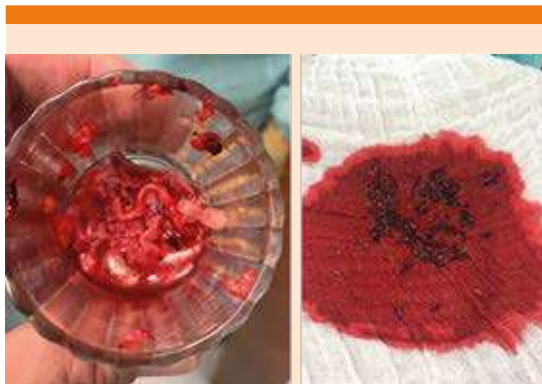

Figura 5. Trombos obtenidos después del procedimiento de trombectomía por aspiración.

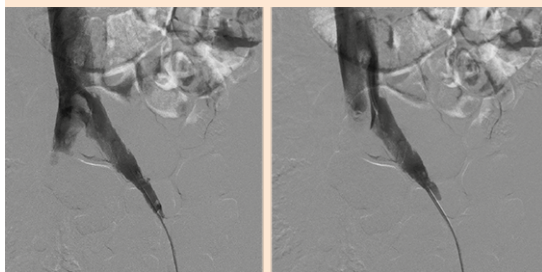


Figura 6. Imagen mediante fluoroscopia con administración de medio de contraste en donde se observa la repermeabilización de la unión ilio-cava izquierda.

HBPM (enoxaparina) a dosis de 40 mg cada 12 horas durante un mes y se indicó vigilancia trimestral por parte de angiología. Posteriormente, se realizó el cambio a rivaroxabán 20 mg cada 24 horas, sin mostrar nuevos eventos trombóticos en los siguientes 12 meses. Además, la paciente continuó seguimiento con el servicio de hematología para la continuación de protocolo de estudio por probable trombofilia primaria (síndrome antifosfolipídico). La paciente dio su consentimiento para la publicación de este estudio.

DISCUSIÓN

Los factores implicados en la aparición y evolución del caso clínico comunicado forman parte de un conjunto de afecciones escasamente reportadas en la población mexicana. La mutación del factor V de Leiden, la mutación del MTHFR o incluso el síndrome de May-Thurner de manera aislada pudieran cursar asintomáticos durante la vida de los pacientes; sin embargo, la coexistencia de estas enfermedades constituye un verdadero reto clínico que implica el abordaje desde las perspectivas de la medicina interna, hematología y angiología para integrar no solo el diagnóstico y tratamiento adecuados, sino el manejo necesario para evitar complicaciones o iatrogenias.

La manifestación clínica de la trombosis venosa profunda varía según la extensión y ubicación del trombo. Los signos y síntomas suelen ser edema asimétrico, calor y dolor en una extremidad.²¹ La incidencia de esta afección se ha incrementado debido al aumento de la expectativa de vida, así como a la mayor prevalencia de comorbilidades asociadas con el tromboembolismo venoso, como obesidad, cardiopatías y enfermedades oncológicas. Al mismo tiempo, el uso de pruebas de imagen ha mejorado su detección.

Los estudios de laboratorio y una evaluación clínica minuciosa son imprescindibles para la detección no solo de trombosis venosa profunda sino de tromboembolia pulmonar. Debido a esto, se han creado escalas predictivas para ambas enfermedades. Las escalas más utilizadas son la de Wells y la de Ginebra.²⁰ Éstas evalúan distintas variables a las que se les asigna un puntaje, lo que orienta al médico a normar una conducta diagnóstica. El diagnóstico de tromboembolismo venoso debe evaluarse con la sospecha clínica y con los estudios paraclínicos.

Por otro lado, de la batería de estudios de extensión para la búsqueda de enfermedades

hematológicas más frecuentes está la determinación del factor V de Leiden, la deficiencia de proteína C y S y el síndrome antifosfolipídico, entre otros.¹⁶ Cabe destacar que los polimorfismos de la MTHFR tienen una utilidad mínima al considerarse un factor de riesgo muy débil.²² Durante el abordaje diagnóstico de este caso clínico se realizaron estudios de laboratorio para identificar probables trombofilias (**Cuadro 1**) y entre las enfermedades que se asocian con tromboembolismo venoso destaca la actividad de la proteína S en un 51%, además de la mutación del MTHFR (positivo, heterocigoto para la variante C677T y negativo para la variante A1298C) y la mutación del factor V de Leiden (positivo, heterocigoto para la variante R506Q), los que, en adición al síndrome de May Thurner, suman factores de riesgo importantes para la aparición de eventos trombóticos en el caso de un paciente joven y sin otras comorbilidades. La manifestación simultánea de alteraciones en el factor V de Leiden y MTHFR, así como su asociación, no se han estudiado ampliamente.²³ Diversos estudios han reportado la baja frecuencia de la mutación del factor V de Leiden en la población mexicana. Sin embargo, la prevalencia según la etnia o la población es un tema complejo debido a la validez estadística de los estudios.¹³

Los individuos que han padecido tromboembolismo venoso o tromboembolia pulmonar antes de la edad de 50 años; recurrencia de trombosis venosa profunda o tromboembolia pulmonar; tromboembolismo venoso en sitios inusuales (cerebro, hígado); trombosis venosa profunda o tromboembolia pulmonar durante el puerperio; pérdidas fetales recurrentes en el segundo o tercer trimestre, y antecedentes familiares de trombosis venosa profunda o tromboembolia pulmonar deben ser evaluados para causas hereditarias de trombofilia. Hay otros factores de riesgo que, en combinación con la mutación del factor V de Leiden, aumentan el riesgo de trombosis. Éstos incluyen la edad, obesidad,

cáncer, inmovilización, hospitalización, cirugía, traumatismo, embarazo, administración de anticonceptivos orales, afecciones médicas crónicas como diabetes mellitus y viajes en avión.⁷

A pesar de que las trombofilias heredadas o adquiridas incrementan el riesgo de tromboembolismo venoso, en la mayoría de estos pacientes no se recomienda realizar pruebas para su detección. Los datos que muestran la utilidad clínica y los beneficios de estas pruebas son limitados o inexistentes, como los datos que soportan el beneficio de trombopprofilaxis primaria o secundaria contra el tromboembolismo venoso basados en el estado de la trombofilia. De la misma forma, no existe un consenso que guíe las decisiones médicas; sin embargo, existen recomendaciones, como no realizar estas pruebas en cualquier momento posterior a un evento trombótico, no realizar las pruebas mientras el paciente se encuentra en tratamiento con anticoagulantes, no realizar pruebas si el tromboembolismo venoso es provocado con factores de riesgo fuertes, debido a que estas pruebas pudieran resultar alteradas y causar resultados alterados. Asimismo, debe considerarse realizar pruebas de extensión en pacientes jóvenes con tromboembolismo venoso en asociación con factores de riesgo débiles de tromboembolismo venoso provocado, pacientes con tromboembolismo venoso en sitios inusuales o en pacientes con antecedentes familiares de tromboembolismo venoso con alto riesgo para su aparición o en pacientes con tromboembolismo venoso recurrente.²⁴

Por otro lado, el síndrome de May-Thurner es subdiagnosticado debido a que, en la mayoría de los casos, una vez establecido el diagnóstico por trombosis venosa profunda, no se profundiza en esta anomalía. Este síndrome tiene una incidencia inconstante (del 18 al 49%) en pacientes con trombosis venosa profunda. Además, existe evidencia que lo considera únicamente una variante

anatómica y no una anormalidad vascular.²⁵ En este reporte los datos clínicos clave para el diagnóstico fueron: la edad de la paciente (menos de 50 años), el antecedente de dolor lumbar de 8 meses de evolución y edema, dolor y cambios de coloración del miembro pélvico izquierdo.

Debemos recordar que, como diagnóstico diferencial en este caso clínico se encuentra el síndrome antifosfolipídico, que es un trastorno autoinmunitario con amplio rango de manifestaciones vasculares y obstétricas asociadas con mecanismos inflamatorios y trombóticos.²⁶ La manifestación clínica por lo general ocurre como tromboembolismo venoso y pérdidas fetales recurrentes y, de acuerdo con los estudios de laboratorio, los anticuerpos antifosfolipídicos pueden ser de tres tipos: anticoagulante lúpico, anticuerpos anticardiolipina o anticuerpos anti b2 glicoproteína. Para definir síndrome antifosfolipídico deben cumplirse al menos un criterio clínico y otro de laboratorio según los criterios de Sapporo.²⁷ En este caso la paciente no cumplía con criterios para el diagnóstico de síndrome antifosfolipídico; sin embargo, es importante considerar que los anticuerpos anticardiolipina en un inicio se tomaron durante el evento trombótico, lo que puede resultar en un falso positivo.

Este reporte sugiere que todos los profesionales de la salud debemos estar vigilantes ante este tipo de enfermedades que no necesariamente se encuentran de manera aislada, éste es el primer caso descrito con reporte en conjunto de estas enfermedades en México, por lo que representa un avance para futuros estudios.

CONCLUSIONES

La trombosis venosa profunda es una afección multifactorial, por lo que es de vital importancia realizar la búsqueda de coagulopatías, así como de alteraciones anatómicas en pacientes con

tromboembolismo venoso en sitios inusuales o en edades menores a 50 años.

Agradecimientos

Villagómez-Figueroa Oscar agradece la formación y apoyo otorgado por el Programa Único de Especialidades Médicas de la Universidad Nacional Autónoma de México (UNAM), realizado en el Hospital de Especialidades Belisario Domínguez de la Secretaría de Salud de la Ciudad de México. Este trabajo es un requisito para la obtención del título en la especialidad en Medicina Interna de Villagómez-Figueroa Oscar Alberto (número de cuenta 517219546).

REFERENCIAS

1. Uresandi F, Monreal M, García-Bragado F, Domenech P, et al. Consenso nacional sobre el diagnóstico, estratificación de riesgo y tratamiento de los pacientes con tromboembolia pulmonar. *Arch Bronconeumol* 2013; 49 (12): 534-547. doi:10.1016/j.arbres.2013.07.008.
2. Cabrera-Rayó A, Nellen-Hummel H. Epidemiología de la enfermedad tromboembólica venosa. *Gac Med Mex* 2007; 143 (SUPPL. 1): 3-5.
3. Martínez-Murillo C. Hacia un consenso nacional en tromboembolismo venoso. *Gac Med Mex* 2000; 136 (2): 133-137.
4. Martínez-Murillo C, Romo-Jiménez A, Zavala-Hernández C, et al. Trombofilia primaria en México: experiencia de una institución. *Rev Médica del Hosp Gen México* 2010; 73 (4): 225-230.
5. Simone B, De Stefano V, Leoncini E, Zacho J, Martinelli I, et al. Risk of venous thromboembolism associated with single and combined effects of Factor V Leiden, Prothrombin 20210A and Methylenetetrahydrofolate reductase CG77T: a meta-analysis involving over 11,000 cases and 21,000 controls. *Eur J Epidemiol* 2013; 28 (8): 621-647. doi:10.1007/s10654-013-9825-8.
6. Castañeda-Gaxiola R, Munive-Lima MR, Meillón-García LA, Rish-Fein L, Sigler-Morales L, et al. Trombosis venosa asociada a trombofilias. Revisión y reporte de casos. *Rev Mex Angiol* 2017; 45 (2): 73-79.
7. Slusher KB. Factor V Leiden A case study and review. *Dimens Crit Care Nurs* 2010; 29 (1): 6-10. doi: 10.1097/DCC.0b013e3181be4985.
8. Roozbeh N, Banihashemi F, Mehraban M, Abdi F. Potential role of Factor V Leiden mutation in adverse pregnancy outcomes: An updated systematic review. *Biomed Res Ther* 2017; 4 (12): 1832. doi:10.15419/bmrat.v4i12.389

9. Kujovich JL. Factor V Leiden thrombophilia. *Genet Med* 2011; 13 (1): 1-16. doi:10.1097/GIM.0b013e3181faa0f2.
10. Majluf-Cruz A, Moreno-Hernández M, Ruiz-De-Chávez-Ochoa A, et al. Activated protein C resistance and factor V Leiden in Mexico. *Clin Appl Thromb* 2008; 14 (4): 428-437. doi:10.1177/1076029607306807.
11. Majluf-Cruz A. Response to factor V Leiden in Mexico. *Clin Appl Thromb* 2009; 15 (4): 478. doi: 10.1177/1076029609338709
12. Majluf-Cruz A. La enfermedad tromboembólica venosa en el IMSS y en México. *Rev Med Inst Mex Seguro Soc* 2011; 49 (4): 349-352.
13. Lacayo-Leñero D, Hernández-Hernández D, Valencia-Martínez A, Barrales-Benitez O, Vargas-Ruiz AG. Primary thrombophilia in Mexico: A single tertiary referral hospital experience. *Blood Coagul Fibrinolysis* 2016; 27 (8): 920-924. doi:10.1097/MBC.0000000000000518.
14. Moll S y Varga EA. Homocysteine and MTHFR mutations. *Circulation* 2015; 132 (1): e6-e69. doi:10.1161/CIRCULATIONAHA.114.013311.
15. Cid Sánchez AB y Sáez Zafra A. Pérdida gestacional recurrente y trombofilia. *Med Gen y Fam* 2015; 4 (1): 16-17. doi:10.1016/j.mgyf.2015.05.004.
16. Vargas Á. Trombofilias hereditarias: el perfil de pruebas necesarias. *Rev Hematol Mex* 2019; 20 (2): 79-85. <https://doi.org/10.24245/rhematol.v20i2.3096>.
17. Sedhai YR, Golamari R, Salei A, Alukal J, Basnyat S, Pathak S, Bhattacharya PT. May-Thurner Syndrome. *Am J Med Sci* 2018; 355 (5): 510-514. <https://doi.org/10.1016/j.amjms.2017.09.011>.
18. Xu J, Yujun L, Weimin Z. Mid-and long-term efficacy of endovascular-based procedures for Cockett syndrome. *Sci Rep* 2018; 8 (1): 1-7. <https://doi.org/10.1038/s41598-018-29756-1>.
19. De Stephano CC, Werner EF, Holly BP, Lessne ML. Diagnosis and management of iliac vein thrombosis in pregnancy resulting from May-Thurner syndrome. *J Perinatol* 2014; 34 (7): 566-568. doi:10.1038/jp.2014.38.
20. Konstantinides SV, Meyer G, Becattini C, Bueno H, et al. 2019 ESC Guidelines for the diagnosis and management of acute pulmonary embolism developed in collaboration with the European respiratory society (ERS). *Eur Heart J* 2020; 41 (4): 543-603. doi:10.1093/eurheartj/ehz405.
21. Stone J, Hangge P, Albadawi H, Wallace A, et al. Deep vein thrombosis: Pathogenesis, diagnosis, and medical management. *Cardiovasc Diagn Ther* 2017; 7 (Suppl 3): S276-S284. doi:10.21037/cdt.2017.09.01.
22. Hickey SE, Curry CJ, Toriello H V. ACMG practice guideline: Lack of evidence for MTHFR polymorphism testing. *Genet Med* 2013; 15 (2): 153-156. doi:10.1038/gim.2012.165.
23. Lee AI, Chaar CIO, Solomon CG. The hidden lesion. *N Engl J Med* 2016; 374 (22): 2160-2165. doi:10.1056/NEJMcp1406615.
24. Connors JM. Thrombophilia testing and venous thrombosis. *N Engl J Med* 2017; 377 (12): 1177-1187. doi:10.1056/NEJMra1700365.
25. Ibrahim W, Al Safran Z, Hasan H, Abu Zeid W. Endovascular management of May-Thurner syndrome. *Ann Vasc Dis* 2012; 5 (2): 217-221. doi:10.3400/avd.cr.12.00007.
26. Schreiber K, Sciascia S, de Groot PG, Devreese K, Jacobsen S, Ruiz-Irastorza G, Salmon JE, Shoenfeld Y, Shovman O, Hunt BJ. Antiphospholipid syndrome. *Nat Rev Dis Prim* 2018; 4 (1): 17103. doi:10.1038/nrdp.2017.103.
27. Tektonidou MG, Andreoli L, Limper M, Amoura Z, Cervera R, et al. EULAR recommendations for the management of antiphospholipid syndrome in adults. *Ann Rheum Dis* 2019; 78 (10): 1296-1304. doi: 10.1136/annrheumdis-2019-215213.

AVISO PARA LOS AUTORES

Medicina Interna de México tiene una nueva plataforma de gestión para envío de artículos. En: www.revisionporpares.com/index.php/MIM/login podrá inscribirse en nuestra base de datos administrada por el sistema *Open Journal Systems* (OJS) que ofrece las siguientes ventajas para los autores:

- Subir sus artículos directamente al sistema.
- Conocer, en cualquier momento, el estado de los artículos enviados, es decir, si ya fueron asignados a un revisor, aceptados con o sin cambios, o rechazados.
- Participar en el proceso editorial corrigiendo y modificando sus artículos hasta su aceptación final.