

Síndrome de Mounier-Kuhn en una paciente con neumonía por COVID-19

Mounier-Kuhn syndrome in a patient with COVID-19 pneumonia.

Gisel Viviana Licón-Martínez,¹ Hiram Javier Jaramillo-Ramírez²

Resumen

ANTECEDENTES: La traqueobroncomegalia o síndrome de Mounier-Kuhn es un padecimiento raro, poco documentado. Se asocia con infecciones recurrentes de las vías respiratorias e incluso con el divertículo bronquial. El patrón de referencia para el diagnóstico es la tomografía computada de tórax para medir el diámetro traqueal y bronquial.

CASO CLÍNICO: Paciente femenina de 48 años de edad con síndrome de Mounier-Kuhn adquirido; la paciente padecía neumonía por COVID-19 con intubación oro-traqueal y ventilación mecánica asistida prolongada atendida en el Hospital General de Mexicali, México, hospital centinela durante la pandemia.

CONCLUSIONES: El síndrome de Mounier-Kuhn es poco frecuente, se han reportado al menos 360 casos en la bibliografía médica. La gran mayoría de los casos son congénitos; sin embargo, algunos son adquiridos.

PALABRAS CLAVE: Traqueobroncomegalia; síndrome de Mounier-Kuhn; COVID-19.

Abstract

BACKGROUND: Tracheobronchomegaly or Mounier-Kuhn syndrome is a rare disease that is poorly documented. It is associated to recurrent respiratory infections. The gold standard for diagnosis is the chest computed tomography to measure the diameter of trachea and bronchi.

CLINICAL CASE: A 48-year-old female patient with Mounier-Kuhn syndrome and COVID-19 pneumonia because of prolonged oro-tracheal intubation and invasive mechanical ventilation care at the General Hospital of Mexicali, Mexico, sentinel hospital during this pandemic.

CONCLUSIONS: Mounier-Kuhn syndrome is rare, with at least 360 cases reported in the medical literature. Most cases are congenital; however, some are acquired.

KEYWORDS: Tracheobronchomegaly; Mounier-Kuhn syndrome; COVID-19.

¹ Médico residente del departamento de medicina interna.

² Internista y jefe de Enseñanza del Departamento de Medicina Interna. Hospital General de Mexicali, Baja California, México.

Recibido: 30 de enero 2021

Aceptado: 18 de agosto 2021

Correspondencia

Gisel Viviana Licón Martínez
viviana.licon@uabc.edu.mx

Este artículo debe citarse como:

Licón-Martínez GV, Jaramillo-Ramírez HJ. Síndrome de Mounier-Kuhn en una paciente con neumonía por COVID-19. Med Int Méx 2022; 38 (3): 722-726.

ANTECEDENTES

La traqueobroncomegalia, también llamada síndrome de Mounier-Kuhn, es una dilatación anormal de la tráquea y los bronquios principales asociada con infecciones crónicas de las vías respiratorias y la aparición de bronquiectasias cilíndricas.^{1,2} Se debe al adelgazamiento y reducción de la mucosa muscular que conlleva a atrofia de los músculos longitudinales y fibras elásticas.¹ Este debilitamiento predispone a la formación de divertículos en la parte posterior de la tráquea y a acumulación de secreciones en ella.³ A su vez, disminuye el aclaramiento mucociliar y causa dificultad para la tos, lo que favorece las infecciones.⁴

CASO CLÍNICO

Paciente femenina de 48 años de edad con antecedente de diabetes mellitus, hipertensión arterial y enfermedad pulmonar obstructiva crónica sin referir tratamiento. Tenía alergia a salbutamol. Negó tabaquismo, exposición a biomasa y el resto de antecedentes.

Ingresó el 21 de noviembre de 2020 al Hospital General de Mexicali, México, con un cuadro que inició 6 días previos a su ingreso con fiebre no cuantificada que no respondía al manejo con paracetamol, se acompañaba de tos no productiva, no cianozante, no disneizante, disnea de medianos esfuerzos que fue progresando hasta ser de reposo, motivo por el cual acudió a un médico particular quien indicó oxigenoterapia y hospitalización.

A su ingreso se encontró a la paciente de complejión robusta, en decúbito prono, consciente, alerta, hipoventilación en ambos hemitórax, ruidos cardíacos rítmicos de adecuada intensidad, sin fenómenos agregados. Abdomen globoso a expensas de panículo adiposo, extremidades íntegras.

La tomografía de tórax inicial reportó tráquea con diámetro de 17.10 mm, bronquio principal derecho de 15.39 mm y bronquio principal izquierdo de 10.20 mm con calibre normal sin zonas de estrechez, imágenes tomográficas típicas de COVID-19, litiasis vesicular sin datos de agudización y cambios osteodegenerativos de la columna. **Figuras 1 y 2**

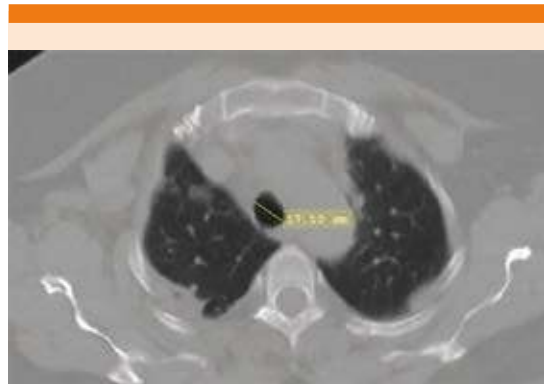

Figura 1. Tomografía axial computada de tórax que muestra opacidades bilaterales de predominio subpleural. Tráquea con diámetro de 17.10 mm.

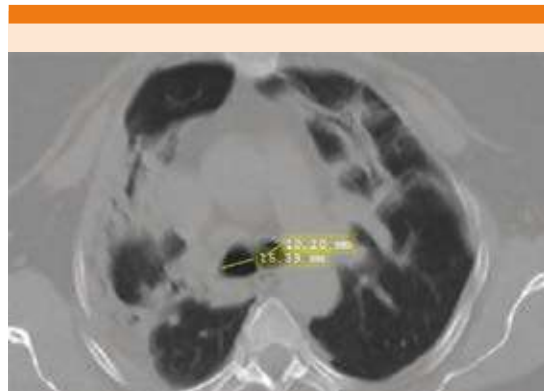


Figura 2. Tomografía axial computada de tórax con opacidades bilaterales sugerentes de neumonía por COVID-19 realizada al ingreso.

Los estudios de laboratorio reportaron anemia normocítica normocrómica, linfopenia leve, sin alteraciones ácido base, función renal conservada, sin desequilibrio hidroelectrolítico.

La evolución clínica fue tórpida, mostró fatiga ventilatoria y saturación de oxígeno al 80% a pesar de oxígeno a 15 L por minuto en mascarilla con reservorio, por lo que ameritó manejo avanzado de la vía aérea el 23 de noviembre de 2020. Se reportó el resultado de PCR-TR para SARS-CoV-2 positivo el 24 de noviembre de 2020. Las condiciones de la paciente continuaron empeorando, se reportó cultivo de secreción bronquial donde se aisló *Staphylococcus aureus* meticilino-resistente y *Acinetobacter baumannii*, con lo que la paciente estaba en choque séptico resistente. Estuvo bajo tratamiento con dexametasona, imipenem, linezolid, tigeciclina y norepinefrina.

Súbitamente mostró deterioro hemodinámico, ante la sospecha de tromboembolia pulmonar se solicitó angiortomografía de tórax que evidenció la traqueomegalia con diámetro de la tráquea de 37.06 mm, bronquio principal derecho de 14.51 mm y bronquio principal izquierdo de 12.20 mm; no se reportaron datos de embolismo pulmonar. **Figuras 3 y 4**

La paciente falleció el 16 de diciembre de 2020 con los diagnósticos de neumonía por *Acinetobacter baumannii*, síndrome de insuficiencia respiratoria aguda y choque séptico resistente.

DISCUSIÓN

El síndrome de Mounier-Kuhn fue reconocido por primera vez en una autopsia realizada por Czyhlarz en 1897, descrito en 1937 y en 1988 se visualizó en una tomografía computada de tórax por primera vez.^{5,6} Se han reportado 360 casos en la bibliografía médica.⁵

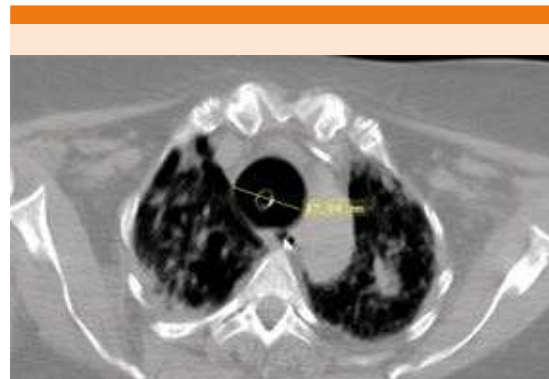

Figura 3. Tomografía axial computada de tórax con opacidades bilaterales, áreas de consolidación y broncograma aéreo. Tubo endotraqueal visible en la luz de la tráquea. Tráquea con diámetro de 37.06 mm.

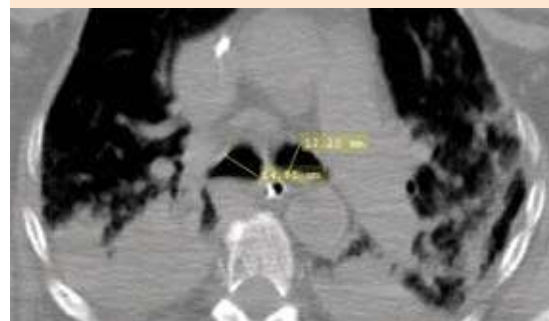

Figura 4. Tomografía axial computada de tórax con áreas de consolidación y aumento en el diámetro de los bronquios respecto a la tomografía de ingreso.

La clasificación engloba tres grandes grupos basados en la apariencia anatómica.¹ Tipo I con ensanchamiento difuso simétrico en la tráquea y los bronquios.¹ Tipo II con ensanchamiento excéntrico, divertículo pronunciado y bronquio de diámetro normal, éste es el más común.¹ Tipo III, en el que el divertículo puede extenderse hasta el bronquio, se han reportado pocos casos de este tipo.¹

La edad de manifestación varía desde los 18 meses de edad hasta 86 años.^{1,3} Típicamente se manifiesta entre la tercera y cuarta décadas de la vida con predominio por el sexo masculino a razón de 8:1.^{1,3}

A pesar de que no se han identificado causas específicas, se ha encontrado cierta susceptibilidad familiar.⁷ Entre las causas se describen las congénitas y las adquiridas que incluyen fibrosis pulmonar, ventilación mecánica, radioterapia, intubación orotraqueal prolongada, traqueomalacia adquirida.^{1,6} Se han asociado casos con síndrome de Marfán, cutis laxa y enfermedades reumatológicas, como la espondilitis anquilosante.⁶

La manifestación clínica es de infección de vías respiratorias crónicas y recurrentes con tos seca o productiva, disnea e incluso hemoptisis.¹ El hecho de que no aumente a medida que se incrementa la edad significa que no es progresivo.⁵ Las pruebas de función pulmonar muestran un patrón obstructivo con incremento del volumen residual.³

Puede ser visible en una radiografía de tórax, pero el diagnóstico es radiológico y es necesaria una tomografía computada de tórax que se convirtió en el patrón de referencia desde 1988.^{1,8} El criterio diagnóstico es un diámetro traqueal mayor a 30 mm, que debe ser medido 2 cm por arriba del arco aórtico.⁴ Además, la tomografía proporciona otros datos importantes, como conocer la extensión de la enfermedad, valorar la existencia de divertículos traqueales o áreas de bronquiectasias asociadas.⁴ Otras medidas que se han usado incluyen un diámetro bronquial derecho de 20 a 24 mm y 15 a 23 en el bronquio izquierdo.⁹

El diagnóstico diferencial incluye enfermedades asociadas con dilatación de la tráquea, como la traqueomalacia con diámetro traqueal en

varones mayor a 26 mm y en mujeres mayor a 23 mm o mayor a 3 cm en ámbos.⁹

Como se ha mencionado anteriormente, es un síndrome bastante raro; sin embargo, existe otro reporte de caso en Irán asociado con infección por SARS-CoV-2 en un varón de 51 años que rápidamente padeció síndrome de insuficiencia respiratoria aguda severa asociada con la infección y con síndrome de Mounier Kuhn que fue evidenciado en la tomografía computada de tórax.¹⁰

Como tratamiento se ha prescrito la fisioterapia pulmonar, adecuado manejo de secreciones y mucolíticos para favorecer la expectoración.¹ En casos más severos es necesaria la colocación de un *stent* traqueal.¹¹

CONCLUSIONES

El síndrome de Mounier-Kuhn es poco frecuente, se han reportado al menos 360 casos en la bibliografía médica. La gran mayoría de los casos son congénitos; sin embargo, algunos son adquiridos. Éste es un caso adquirido en una paciente con neumonía por COVID-19 ya que en la tomografía de ingreso no se observaba la traqueomegalia y posteriormente en una nueva tomografía de tórax se observó el tamaño aumentado de la tráquea. Esto asociado con el prolongado tiempo de intubación orotraqueal y ventilación mecánica. El tratamiento solamente es sintomático y con manejo de secreciones.

REFERENCIAS

1. Krustins E, Kravale Z, Buls A. Mounier-Kuhn syndrome or congenital tracheobronchomegaly: A literature review. *Respir Med* 2013; 107: 1822-1828. doi: 10.1016/j.rmed.2013.08.042.
2. Matias-Castro H, Javier-Wainstein E, Roza O, José-Las Leras M. Síndrome de Mounier-Kuhn. *Aten Primaria* 2020; 52 (2): 133-134. doi: 10.1016/j.aprim.2019.02.011.
3. Ghanei M, Peyman M, Aslani J, Zamel N. Mounier-Kuhn syndrome: a rare cause of severe bronchial dilatation with

- normal pulmonary function test: A case report. *Respir Med* 2007; 101: 1836-1839. <https://doi.org/10.1016/j.rmedc.2009.01.007>.
4. Pacheco MC, Sancho-Chust JN, Chiner E. Síndrome de Mounier-Kuhn diagnosticado en edad adulta. *Arch Bronconeumol* 2010; 46 (12): 660-666. DOI: 10.1016/j.arbres.2010.07.006.
 5. Krustins E. Mounier-Kuhn syndrome: a systematic analysis of 128 cases published within last 25 years. *J Clin Respir Med* 2016; 10: 3-10. doi: 10.1111/crj.12192.
 6. Menon B, Aggarwal B, Iqbal A. Mounier-Kuhn Syndrome: Report of 8 cases of tracheobronchomegaly with associated complications. *South Med J* 2008; 101 (1): 83-87. doi: 10.1097/SMJ.0b013e31815d4259.
 7. Celik B, Bilgin S, Yuksel C. Mounier-Kun syndrome a rare cause of bronchial dilation. *Tex Heart Inst J* 2011; 38 (2): 194-196.
 8. Falconer M, Ronan C, Feeney J, Torreggiani W. Mounier-Kuhn syndrome in an older patient. *Age Ageing* 2008; 37: 115-116. doi: 10.1093/ageing/afm167.
 9. Archivo en línea de Radiopaedia [Internet]. Mounier-Kuhn syndrome. 2005 – [citado 21 enero 2021]. Disponible en: <https://radiopaedia.org/articles/mounier-kuhn-syndrome>.
 10. Jafari R, Cegolon L, Dehghanpoor F, Javanbakht M, Izadi M, Hassan S, Otoukesh B, Einollahi B. Early manifestation of ARDS in COVID-19 infection in a 51 year old man affected by Mounier-Kun syndrome. *Heart & Lung* 2020; 49: 855-857. <https://doi.org/10.1016/j.hrtlng.2020.05.005>.
 11. Kersh K, Yasin M, Cavallazzi R, Perez R. Mounier-Kuhn syndrome imaging and bronchoscopic findings. *Am J Respir Crit Care Med* 2014; 190 (1): e2-e3. <https://doi.org/10.1164/rccm.201307-1306IM>.

AVISO PARA LOS AUTORES

Medicina Interna de México tiene una nueva plataforma de gestión para envío de artículos. En: www.revisionporpares.com/index.php/MIM/login podrá inscribirse en nuestra base de datos administrada por el sistema *Open Journal Systems* (OJS) que ofrece las siguientes ventajas para los autores:

- Subir sus artículos directamente al sistema.
- Conocer, en cualquier momento, el estado de los artículos enviados, es decir, si ya fueron asignados a un revisor, aceptados con o sin cambios, o rechazados.
- Participar en el proceso editorial corrigiendo y modificando sus artículos hasta su aceptación final.