

## Síndrome de Kartagener

### Kartagener's syndrome.

Juanita Carrillo-Castro,<sup>1</sup> Diego F García-Bohórquez,<sup>1</sup> Javier E Fajardo-Rivero<sup>2</sup>

#### Resumen

**ANTECEDENTES:** La discinesia ciliar primaria es una enfermedad rara caracterizada por la disfunción de la motilidad ciliar con un amplio patrón clínico que incluye el síndrome de Kartagener consistente en sinusitis crónica, bronquiectasias y situs inversus.

**CASO CLÍNICO:** Paciente masculino de 19 años de edad, diagnosticado en la etapa neonatal y conocido por el servicio de neumología de un hospital del nororiente colombiano; con síntomas respiratorios severos y múltiples comorbilidades que lo han llevado a constantes ingresos hospitalarios y han motivado una intervención multidisciplinaria con el objetivo de disminuir el efecto de su enfermedad.

**CONCLUSIONES:** La aproximación diagnóstica de la discinesia ciliar primaria se realiza bajo criterio clínico y radiológico; si es necesario se agregan pruebas complementarias para confirmar el diagnóstico. No existe tratamiento específico contra esta enfermedad. El caso descrito permite explorar estrategias terapéuticas que sirvan de soporte para casos futuros de discinesia ciliar primaria, encaminados a mejorar el pronóstico y calidad de vida de los pacientes.

**PALABRAS CLAVE:** Discinesia; síndrome de Kartagener; situs inversus; bronquiectasias.

#### ABSTRACT

**BACKGROUND:** Primary ciliary dyskinesia is a rare disease that causes ciliary motility dysfunction with a clinical pattern that includes Kartagener's syndrome, consisting of chronic sinusitis, bronchiectasis and situs inversus.

**CLINICAL CASE:** A 19-year-old male patient, diagnosed in his neonatal stage, which is known by the pulmonology department of a hospital in northeastern Colombia; with severe respiratory symptoms and multiple comorbidities that have led to constant hospital admissions and motivated a multidisciplinary intervention in order to lessen the impact of the disease.

**CONCLUSIONS:** The approximate diagnosis is performed under clinical and radiological criteria, if necessary, tests are done to complement and confirm the diagnosis. There are no specific treatments for this disease. The case described allows us to explore therapeutic strategies that support future cases, aimed at improving prognosis and quality of life.

**KEYWORDS:** Dyskinesia; Kartagener syndrome; Situs inversus; Bronchiectasis.

<sup>1</sup> Estudiante de medicina.

<sup>2</sup> Médico neumólogo, Hospital Universitario de Santander, Cuidados respiratorios integrales. Universidad Industrial de Santander, Bucaramanga, Colombia.

**Recibido:** 4 de mayo 2020

**Aceptado:** 13 de julio 2020

#### Correspondencia

Juanita Carrillo Castro  
juanitacc1@gmail.com

**Este artículo debe citarse como:** Carrillo-Castro J, García-Bohórquez DF, Fajardo-Rivero JE. Síndrome de Kartagener. Med Int Méx 2022; 38 (3): 708-713.

## ANTECEDENTES

La discinesia ciliar primaria es una enfermedad infrecuente que afecta a 1 por cada 10,000 a 20,000 individuos, tiene origen autosómico recesivo. Puede manifestar no una tríada consistente en sinusitis crónica, bronquiectasias y *situs inversus*. Las características clínicas no patognomónicas hacen que por lo general sea subdiagnosticada o diagnosticada tardíamente. Además, con frecuencia se asocia con otras disfunciones orgánicas. En la actualidad no existen terapias farmacológicas específicas contra la discinesia ciliar primaria, habiendo discrepancias en el manejo médico.<sup>1,2,3</sup>

Comunicamos el caso de un paciente con discinesia ciliar primaria diagnosticado en su etapa neonatal, con múltiples comorbilidades que lo han llevado a constantes ingresos hospitalarios y motivaron una intervención multidisciplinaria con el fin de disminuir el efecto de la enfermedad.

## CASO CLÍNICO

Paciente masculino de 19 años de edad, producto de la relación entre parientes en cuarto grado de consanguinidad, sin antecedentes familiares hereditarios de importancia. Ingresó a consulta en compañía de su madre. Conocido por el servicio de neumología del Hospital Universitario de Santander, Colombia.

Fue diagnosticado a los tres días de vida con discinesia ciliar primaria y *situs inversus* total. Durante su infancia tuvo múltiples episodios de neumonía que requerían frecuentes ingresos hospitalarios y padeció sinusitis crónica. A los 14 años se le realizó lobectomía del lóbulo inferior y parte del lóbulo medio del pulmón derecho por bronquiectasias e infecciones de repetición; posterior a ello, el paciente refirió mejoría clínica con disminución de los síntomas respiratorios

durante tres años. A partir del cuarto año posoperatorio, retornaron los síntomas respiratorios, que lo llevan a tener seis hospitalizaciones por neumonía. Al siguiente año, las infecciones de las vías respiratorias aumentaron en frecuencia y duración, llevando a un promedio de nueve hospitalizaciones en el año, cuya última estancia hospitalaria fue de ocho días, que ocurrió tres meses antes de la consulta.

En la actualidad el paciente recibe manejo farmacológico con N-acetilcisteína, beclometasona y bromuro de ipratropio como terapia de rescate ante exacerbaciones y desde hacía ocho meses con oxígeno suplementario permanente a 3 L/minuto.

Reside en zona rural del municipio de Girón, departamento de Santander, Colombia. Vivienda de piso de tabla y paredes de barro. Estaba expuesto a animales domésticos y de granja, polen, material particulado y humo de combustión de biomasa. Negó nexos epidemiológico con personas con tuberculosis.

En la revisión por sistemas el paciente refirió episodios de estreñimiento cuatro meses antes de la consulta, categoría Bristol 1 y 2; automedicado con laxante natural, evidenciando mejoría parcial. El acompañante refirió que el paciente siempre ha mantenido un peso por debajo del normal.

Al examen físico se encontró al paciente alerta, reactivo, con uso de dispositivo portátil de oxígeno suplementario, con juicio y demás funciones mentales superiores de una persona de menor edad. Al momento de la consulta tenía presión arterial de 98/67 mmHg, frecuencia cardiaca de 86 latidos por minuto, frecuencia respiratoria de 22 respiraciones por minuto y saturación de oxígeno de 99% con oxígeno a 3 L/min. El paciente pesaba 45 kg con IMC de 13.58, clasificado como delgadez severa.

A la inspección, se observó al paciente con aspecto caquéxico, cicatriz subescapular derecha de lobectomía, escoliosis de vértebras lumbares (Figura 1) e hipocratismo digital. A la percusión, se apreció hiperresonancia en la base pulmonar derecha y matidez en la base pulmonar izquierda, a la auscultación pulmonar, crépitos y roncus de predominio en la base pulmonar izquierda, sin otros hallazgos positivos. La tomografía axial computada (TAC) de tórax evidenció figura de tórax en campana, *situs inversus*, engrosamiento de la pared bronquial y bronquiectasias saculares y cilíndricas de predominio en el lóbulo inferior izquierdo (Figura 2). La TAC de senos paranasales mostró existencia de material mucosoide

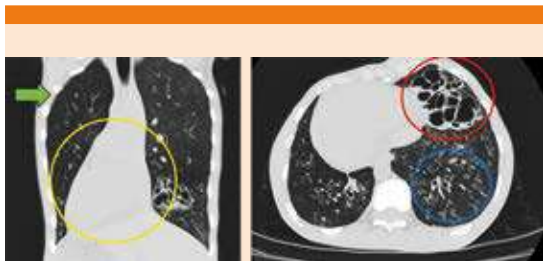
compatible con sinusitis en el seno maxilar derecho y celdillas etmoidales derechas. Figura 3

## DISCUSIÓN

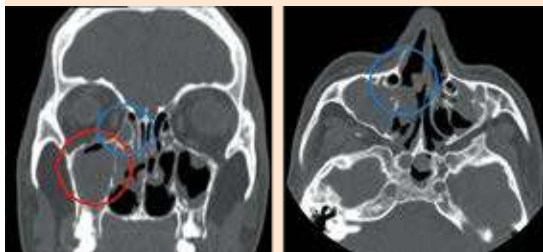
La discinesia ciliar primaria se caracteriza por disfunción en la motilidad ciliar.<sup>1</sup> Inicialmente se describió una tríada caracterizada por sinusitis crónica, bronquiectasias y *situs inversus*, la cual posteriormente se asoció con infecciones recurrentes de las vías respiratorias; configurando así el llamado síndrome de Kartagener.<sup>2</sup> Con el desarrollo de la microscopía electrónica se descubrieron alteraciones funcionales y estructurales ciliares que definen la discinesia

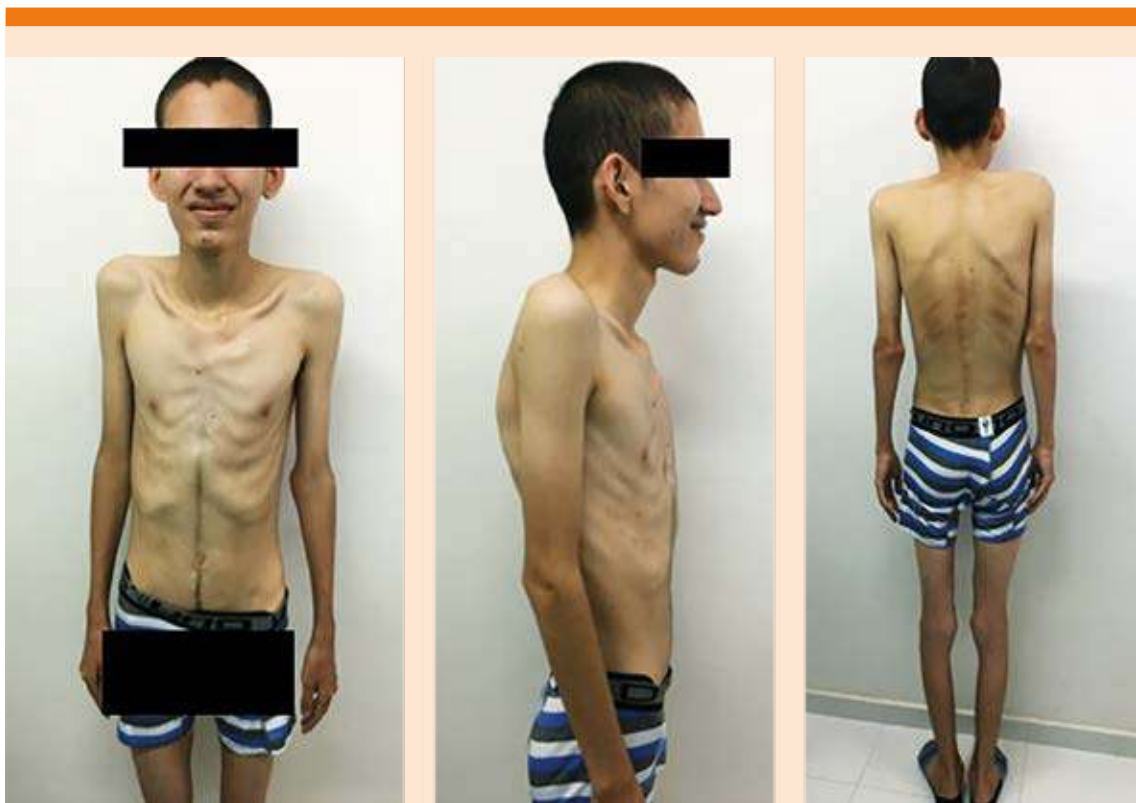

Figura 1. Aspecto caquéxico, escoliosis de vértebras lumbares y cicatriz quirúrgica en la zona subescapular derecha.



**Figura 2.** Tomografía axial computada simple de tórax. Se evidencia tórax en campana (flecha verde), *situs inversus* (círculo amarillo), cúmulo de bronquiectasias saculares (círculo rojo) y cilíndricas (círculo azul) en el lóbulo inferior izquierdo.



**Figura 3.** Tomografía axial computada de senos paranasales. Sinusitis de seno maxilar derecho (círculo rojo) y de celdillas etmoidales derechas (círculo azul).

ciliar primaria, que debe distinguirse de otras anomalías ciliares secundarias provocadas por procesos inflamatorios e infecciosos.<sup>1</sup> El paciente descrito ha manifestado esta tríada desde la edad neonatal, por lo que podrían descartarse procesos inflamatorios o infecciosos como causa de la afección ciliar.

La discinesia ciliar primaria es una enfermedad rara<sup>3</sup> y la mayoría de los casos exhiben un patrón de herencia autosómico recesivo,<sup>1</sup> como en este caso, donde está bien documentado el antecedente de consanguinidad parental. Sin embargo, en Colombia no hay datos de la casuística de

esta enfermedad y la prevalencia suele estar subestimada debido al desconocimiento por parte del personal de salud y la dificultad de acceder a las pruebas necesarias para confirmar el diagnóstico.<sup>4</sup> A esto se suma que los síntomas no son patognomónicos de la discinesia ciliar primaria y son similares a los de otras afecciones más comunes de las vías respiratorias, lo que conlleva al diagnóstico tardío. En este caso, el paciente tuvo un diagnóstico temprano, realizado a los tres días de nacido.

Los cilios forman parte de un gran número de sistemas y órganos con variedad de funciones. Debido a esto, Carceller y su grupo describen que la disfunción ciliar puede correlacionarse con diversas condiciones y enfermedades, como la discinesia ciliar primaria, hidrocefalia congénita, retraso mental y enfermedades congénitas cardiacas, como el *situs inversus*, que está presente en el 50% de los pacientes con discinesia ciliar primaria.<sup>5</sup>

Las manifestaciones clínicas pueden variar según los diferentes grupos etarios.<sup>6,7</sup> En el caso clínico comunicado se identificaron signos y síntomas concordantes con lo reportado en la bibliografía por diferentes autores, como obstrucción nasal persistente, sinusitis, rinorrea crónica, alteración de la motilidad intestinal, retraso mental, afectación de las vías respiratorias inferiores, como episodios repetitivos de neumonía, bronquiectasias de distribución bilateral y de lóbulos inferiores.<sup>1</sup>

Asimismo, la discinesia ciliar primaria se ha asociado con otras condiciones que, aunque no coexisten en el paciente, es importante indagar y descartar, entre las que están la enfermedad poliquística renal y hepática, atresia biliar, enfermedad esofágica compleja y degeneración de la retina.<sup>8</sup> Algunos pacientes de sexo masculino cursan con infertilidad como consecuencia de una posible disfunción estructural del flagelo

de los espermatozoides.<sup>9</sup> Sin embargo, en el caso comunicado no puede confirmarse esta alteración porque no se han realizado pruebas de función espermática.

El diagnóstico de la discinesia ciliar primaria se establece fundamentalmente mediante evaluación clínica y radiográfica. En los casos en que se carece de las manifestaciones clínicas clásicas, pueden usarse diferentes tipos de pruebas para confirmar el diagnóstico, entre las cuales se incluyen el óxido nítrico nasal, análisis de video-microscopía de alta velocidad y microscopía electrónica de transmisión.<sup>10,11</sup> En el caso expuesto, el paciente tenía las manifestaciones típicas de la enfermedad que permitieron el diagnóstico mediante evaluación clínica e imágenes radiográficas.

En la actualidad no existe una estrategia terapéutica específica contra la discinesia ciliar primaria, por tanto, se adoptan las estrategias utilizadas en condiciones respiratorias con síntomas similares, como en el caso de la fibrosis quística.<sup>12</sup> La base del tratamiento estará encaminada hacia técnicas que garanticen la limpieza de la vía aérea mediante terapia respiratoria, drenaje postural, eliminación de la exposición a desencadenantes inflamatorios y agentes nocivos.<sup>1,12</sup> El contacto del paciente con ciertos agentes medioambientales, como polen, animales de granja, material particulado, entre otros, ha favorecido las frecuentes exacerbaciones respiratorias.

En el caso del paciente, debido a sus síntomas bronco-obstructivos con predominio de sibilancias, se enfocó el tratamiento mediante movilización de secreciones, por lo que inicialmente se le administró agonista beta 2 con el que mejoró clínicamente y logró una importante reducción de las sibilancias. Sin embargo, tuvo efectos adversos, por lo que el tratamiento se suspendió y se inició manejo con anticolinérgicos.

Los pacientes con discinesia ciliar primaria deben asistir a controles de rutina (mínimo dos a cuatro visitas al año),<sup>12</sup> en los que es de gran ayuda la realización de cultivos de esputo y orofaríngeos con el objetivo de orientar y prescribir un manejo antibiótico adecuado en el caso de infecciones de las vías respiratorias. A este paciente se le han realizado periódicamente con el fin de identificar la existencia de *Pseudomonas aeruginosa* colonizante, que se asocia con deterioro de la función pulmonar y aumento de la mortalidad.<sup>13</sup> Asimismo y concordante con la bibliografía, el paciente recibió vacunación contra influenza y neumococo.<sup>1,12</sup>

El manejo profiláctico antibiótico no está indicado para disminuir las infecciones respiratorias en la discinesia ciliar primaria, ni en enfermedades similares, como la fibrosis quística. Sin embargo, en este paciente se indicó tratamiento con azitromicina durante un periodo de seis meses como medida antiinflamatoria y con el fin de reducir la afinidad de los microorganismos al epitelio respiratorio. Altenburg y colaboradores y Serisier y su grupo demostraron que la administración de azitromicina o eritromicina tomada durante 6 a 12 meses condujo a la disminución significativa de las tasas de exacerbaciones en pacientes con bronquiectasias en enfermedades diferentes a fibrosis quística.<sup>14,15</sup>

Debe hacerse seguimiento de las manifestaciones extrapulmonares, como la otitis media recurrente y la sinusitis aguda o crónica,<sup>16</sup> esta última identificada en el paciente y en manejo con lavados nasales e inhalaciones con suero hipertónico.

La supervivencia de los pacientes que cursan con discinesia ciliar primaria es de 25 años y está influida por: infecciones recurrentes, insuficiencia respiratoria, hospitalizaciones frecuentes, desnutrición, entre otras, aspectos destacables en este caso.

## CONCLUSIONES

La discinesia ciliar primaria es una enfermedad poco frecuente, cuyo diagnóstico depende del juicio clínico, evaluación de imágenes y algunos otros exámenes confirmatorios de laboratorio. El diagnóstico temprano es clave para poner a disposición del paciente diferentes opciones de manejo. A pesar de que actualmente no existe un tratamiento específico y definitivo contra la discinesia ciliar primaria, el caso descrito permite explorar estrategias terapéuticas que sirvan de soporte para casos futuros de discinesia ciliar primaria, encaminados a mejorar su pronóstico y calidad de vida.

## REFERENCIAS

- Shapiro AJ, Zariwala MA, Ferkol T, Davis SD, et al. Diagnosis, monitoring, and treatment of primary ciliary dyskinesia: PCD foundation consensus recommendations based on state of the art review. *Pediatr Pulmonol* 2016; 51 (2): 115-132. doi: 10.1002/ppul.23304.
- Knowles MR, Daniels LA, Davis SD, Zariwala MA, Leigh MW. Primary ciliary dyskinesia: Recent advances in diagnostics, genetics, and characterization of clinical disease. *Am J Respir Crit Care Med* 2013; 188 (8): 913-922. doi: 10.1164/rccm.201301-0059CI.
- Kuehni CE, Frischer T, Strippoli MP, Maurer E, et al. Factors influencing age at diagnosis of primary ciliary dyskinesia in European children. *Eur Respir J* 2010; 36 (6): 1248-1258. DOI: 10.1183/09031936.00001010
- Popatia R, Haver K, Casey A. Primary ciliary dyskinesia: An update on new diagnostic modalities and review of the literature. *Pediatr Allergy Immunol Pulmonol* 2014; 27 (2): 51-59. doi: 10.1089/ped.2013.0314.
- Carceller MA, Mata M, Milara X, Cortijo J. *Discinesia ciliar primaria. Ciliopatías*. *Acta Otorrinolaringol Esp* 2010; 61 (2): 149-159. <https://doi.org/10.1016/j.otorri.2009.01.013>.
- Mirra V, Werner C, Santamaria F. Primary ciliary dyskinesia: An update on clinical aspects, genetics, diagnosis, and future treatment strategies. *Front Pediatr* 2017; 5: 135. doi: 10.3389/fped.2017.00135.
- Mullowney T, Manson D, Kim R, Stephens D, Shah V, Dell S. Primary ciliary dyskinesia and neonatal respiratory distress. *Pediatrics* 2014; 134 (6): 1160-1166. doi: 10.1542/peds.2014-0808.
- Goutaki M, Meier AB, Halbeisen FS, Lucas JS, et al. Clinical manifestations in primary ciliary dyskinesia: systematic review and meta-analysis. *Eur Respir J* 2016; 48 (4): 1081-1095. doi: 10.1183/13993003.00736-2016.
- Yan-Wei S, Ding L, Li P. Management of primary ciliary dyskinesia/ Kartagener's syndrome in infertile male patients and current progress in defining the underlying genetic mechanism. *Asian J Androl* 2014; 16 (1): 101-106. doi: 10.4103/1008-682X.122192.
- Lucas JS, Barbato A, Collins SA, Goutaki M, et al. European respiratory society guidelines for the diagnosis of primary ciliary dyskinesia. *Eur Respir J* 2016; 49 (1). DOI: 10.1183/13993003.01090-2016.
- Walker WT, Jackson CL, Lackie PM, Hogg C, Lucas JS. Nitric oxide in primary ciliary dyskinesia. *Eur Respir J* 2012; 40 (4): 1024-1032. doi: 10.1183/09031936.00176111.
- Lucas JS, Burgess A, Mitchison HM, Moya E, Williamson M, Hogg C. Diagnosis and management of primary ciliary dyskinesia. *Arch Dis Child* 2014; 99: 850-856. doi: 10.1136/archdischild-2013-304831.
- Rogers GB, Carroll MP, Zain NM, Bruce KD, et al. Complexity, temporal stability, and clinical correlates of airway bacterial community composition in primary ciliary dyskinesia. *J Clin Microbiol* 2013; 51 (12): 4029-4035. doi: 10.1128/JCM.02164-13.
- Altenburg J, de Graaff CS, Stienstra Y, Sloos JH, et al. Effect of azithromycin maintenance treatment on infectious exacerbations among patients with non-cystic fibrosis bronchiectasis: the BAT randomized controlled trial. *JAMA* 2013; 309 (12): 1251-1259. DOI:10.1001/jama.2013.1937.
- Serisier DJ, Martin ML, McGuckin MA, Lourie R, et al. Effect of long-term, low-dose erythromycin on pulmonary exacerbations among patients with non-cystic fibrosis bronchiectasis: the BLESS randomized controlled trial. *JAMA* 2013; 309 (12): 1260-1267. doi:10.1001/jama.2013.2290.
- Prulière-Escabasse V, Coste A, Chauvin P, Fauroux B, et al. Otologic features in children with primary ciliary dyskinesia. *Arch Otolaryngol Head Neck Surg* 2010; 136 (11): 1121-1126. doi: 10.1001/archoto.2010.183.