

## Morfea profunda: un caso de una afección poco reconocida

### Morphea profunda: A case report of an uncommon condition.

Sabrina Escandón-Pérez,<sup>1</sup> Ana P Landeta-Sa,<sup>2</sup> Eder R Juárez-Durán,<sup>3</sup> María Elisa Vega-Memije,<sup>4</sup> Roberto Arenas-Guzmán<sup>3</sup>

#### Resumen

**ANTECEDENTES:** La morfea es una enfermedad crónica y rara del tejido conectivo, se caracteriza por la producción aumentada de colágena. Se asocia con otras enfermedades del tejido conectivo. La morfea profunda es un subtipo que suele confirmarse mediante biopsia y actualmente no existe un tratamiento estandarizado.

**CASO CLÍNICO:** Paciente masculino de 68 años de edad con una dermatosis localizada a la región escapular izquierda caracterizada por una zona de esclerosis y atrofia, con límites mal definidos, que fue tratado con éxito con prednisona y metotrexato.

**CONCLUSIONES:** Esta variedad de morfea es una afección rara y por eso es poco reconocida; sin embargo, debe detectarse a tiempo, ya que las secuelas del paciente pueden afectarlo física y emocionalmente. El abordaje de esta enfermedad debe ser multifactorial, sin olvidar las secuelas psicológicas que puede provocar.

**PALABRAS CLAVE:** Morfea; tejido conectivo; esclerosis.

#### Abstract

**BACKGROUND:** Morphea is a rare chronic disease of the connective tissue, it is characterized by an increased production of collagen. This condition is usually limited to structures derivate from the mesoderm and is associated with other connective tissue disorders. Deep morphea is usually confirmed by biopsy and currently, there is no standardized treatment.

**CLINICAL CASE:** A 68-year-old male patient with a localized atrophic sclerodermaiform plaque on the left scapular region, with poorly defined borders. Diagnosis was confirmed by biopsy and treatment was successful with methotrexate and prednisone.

**CONCLUSIONS:** This variety of morphea is a rare condition and is therefore poorly recognized; however, it must be timely detected, since the patient's sequelae can affect him physically and emotionally. The approach to this disease must be multifactorial, without forgetting the psychological consequences that it can cause.

**KEYWORDS:** Morphea; Connective tissue; Sclerosis.

<sup>1</sup> Medicina general, Universidad Anáhuac México.

<sup>2</sup> Residente de primer año del servicio de Medicina Interna, Centro Médico ABC, Ciudad de México.

<sup>3</sup> Sección de Micología.

<sup>4</sup> Departamento de Dermatopatología. Hospital General Dr. Manuel Gea González, Ciudad de México.

**Recibido:** 3 de mayo 2020

**Aceptado:** 6 de julio 2020

#### Correspondencia

Roberto Arenas Guzmán  
rarenas98@hotmail.com

**Este artículo debe citarse como:** Escandón-Pérez S, Landeta-Sa AP, Juárez-Durán ER, Vega-Memije ME, Arenas-Guzmán R. Morfea profunda: un caso de una afección poco reconocida. Med Int Méx 2022; 38 (3): 701-707.

## ANTECEDENTES

Los síndromes esclerosantes o fibrosantes se refieren al grupo de enfermedades que tienen como característica común esclerosis cutánea. Las enfermedades comprendidas en este síndrome son la morfea o esclerodermia localizada y la esclerosis o esclerodermia sistémica, que a su vez puede ser limitada o difusa.<sup>1-4</sup>

La morfea está limitada a la piel, tejido celular subcutáneo y hueso subyacente, cuando se localiza en la cara y la piel cabelluda puede afectar al sistema nervioso central y se diferencia de la esclerosis sistémica limitada porque esta última se manifiesta con fenómeno de Raynaud, cambios capilares (telangiectasias) y esclerodactilia, principalmente.<sup>5,6</sup>

Tiene incidencia de 0.4 a 2.7 por cada 100,000 personas y se observa mayormente en mujeres, con dos picos de mayor incidencia, el primero entre 2 y 14 años y el segundo entre 40 y 50. Puede afectar cualquier raza; sin embargo, cerca del 70% de los casos ocurren en la raza blanca. Hasta el momento se han asociado varios factores de riesgo, como las infecciones, traumatismo, radiación, autoinmunidad y antecedente familiar de autoinmunidad o morfea.<sup>5,7,8,9</sup>

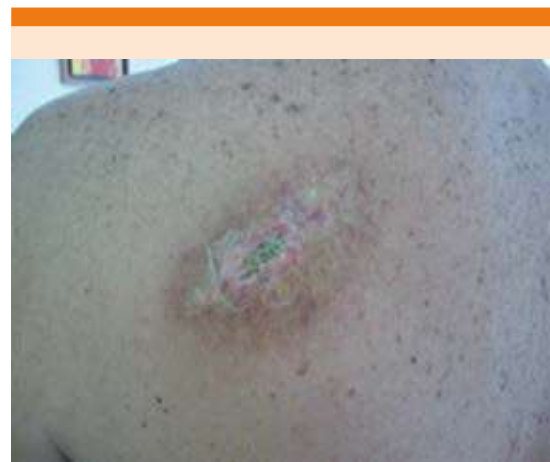Natalia Rebollo y colaboradores realizaron un estudio genético, específico en pacientes mexicanos, en los que se observó que existe asociación entre la existencia de HLA-DR4 y ausencia de HLA-DR5 y morfea. Describimos un caso de morfea profunda, que es una variante rara de morfea.<sup>10</sup>

## CASO CLÍNICO

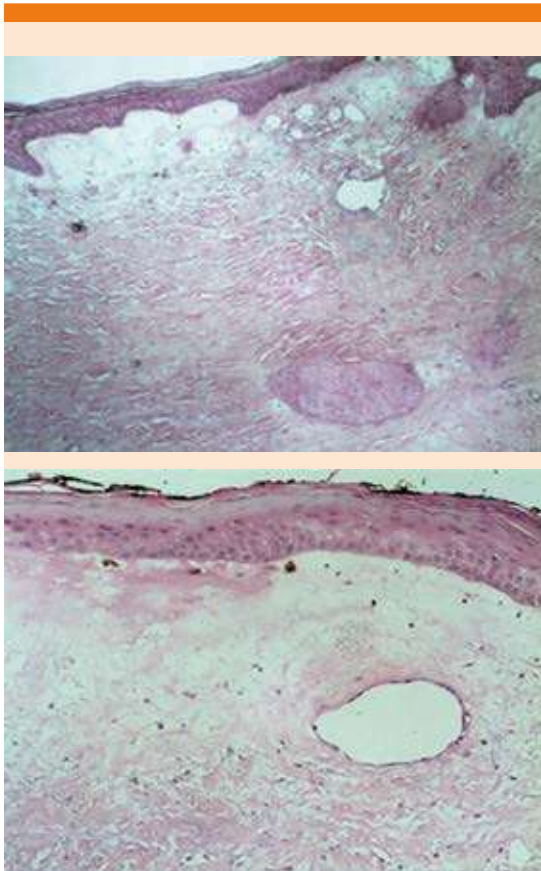
Paciente masculino de 68 años de edad que acudió a consulta por padecer una dermatosis localizada a la región escapular izquierda de 8 x 10 cm de diámetro, caracterizada por una zona

de esclerosis y atrofia, con bordes mal definidos, acompañada de discreto dolor y prurito. Tenía 2 años de evolución, sin cambios o diseminación. **Figura 1** Previamente había sido tratado con tacrolimus y clobetasol a dosis no especificada y sin mejoría. El paciente refirió antecedentes de hiperlipidemia, actualmente en tratamiento con atorvastatina, clopidogrel, ácido fólico, atenolol y ácido acetilsalicílico 100 mg una vez al día, el resto de los medicamentos sin dosis especificada.

Se realizó biopsia incisional y el estudio histológico mostró capa córnea en red de canasta con paraqueratosis focal e hiperqueratosis, con costra serohemática, cúmulos de neutrófilos y restos celulares, sobre una epidermis hiperplásica y en otras áreas atrófica (**Figura 2**). En la dermis papilar se observaba edema entre las fibras de colágena, áreas de hialinización y esclerosis con vasos sanguíneos dilatados (**Figura 3A**). En el resto de la dermis, en su totalidad y hasta el tejido celular subcutáneo se observaba la colágena acelular, compacta que penetraba en haces gruesos interlobulillares (**Figura 3B**). Se emitió el diagnóstico de dermatitis fibrosante exulcerada. Con la correlación clínica e histológica se diagnosticó como morfea profunda.



**Figura 1.** Aspecto clínico después de una biopsia.

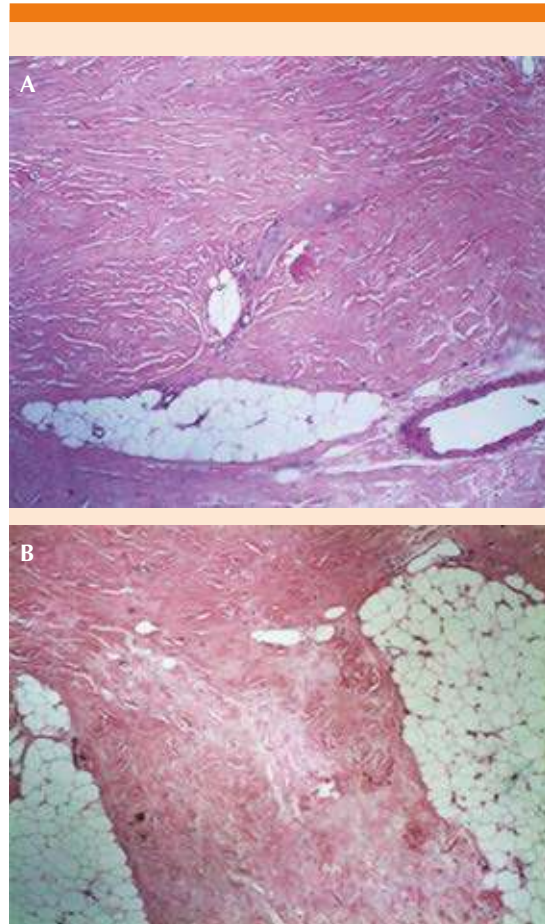


**Figura 2.** Epidermis hiperplásica y en otras áreas atrófica. En la dermis papilar se observa edema entre las fibras de colágena, áreas de hialinización y esclerosis con vasos sanguíneos dilatados. HE 40x.

Se inició tratamiento con metotrexato a dosis de 7.5 mg al día, administrado un día por semana y durante 7 meses; prednisona 40 mg al día en dosis de reducción, ácido fólico y posteriormente se agregó tacrolimus tópico al 0.1%. El paciente mostró adecuada evolución, cese de los síntomas y sin recaídas durante el tratamiento. **Figura 4**

## DISCUSIÓN

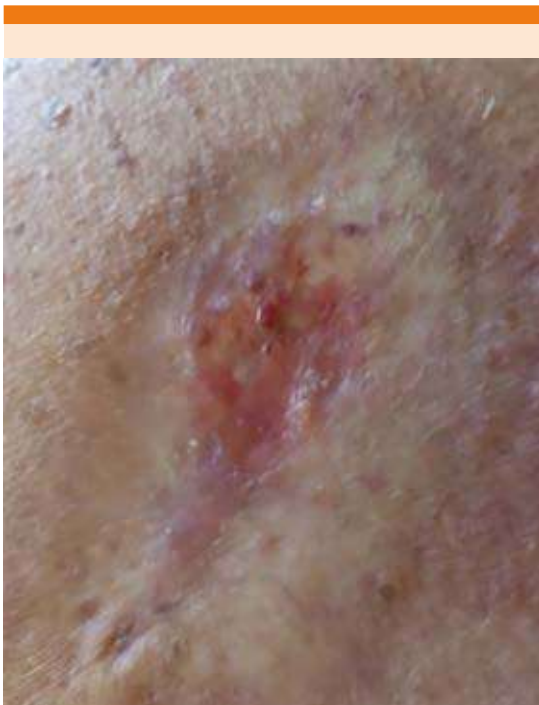La morfea fue descrita en 1854; es una enfermedad progresiva, que cursa con secuelas físicas y



**Figura 3. A.** La dermis, en su totalidad y hasta el tejido celular subcutáneo, muestra colágena acelular compacta que penetra en haces gruesos entre los lobulillos. **B.** HE 60x.

psicológicas. La afección suele limitarse a estructuras derivadas del mesodermo y se asocia con otras enfermedades del tejido conectivo. Existen diversas formas de clasificar esta afección. Laxer y su grupo propusieron en 2006 que puede clasificarse en cinco categorías.<sup>7,11</sup> **Cuadro 1**

La etiopatogenia de la enfermedad aún no es clara; sin embargo, se sospecha que en el inicio hay daño vascular secundario, cierta predis-



**Figura 4.** Después del tratamiento, con ulceración después de la biopsia de control.

posición genética por autoanticuerpos contra células endoteliales que llevan al incremento en la producción de colágena y decremento en su destrucción. Para que la enfermedad se manifieste, deben existir los factores antes mencionados, sumados a un factor precipitante, como traumatismo, radiación, medicamentos o infección.<sup>5,7,12</sup>

A pesar de que la morfea es una enfermedad limitada a la dermis, algunos pacientes suelen cursar con síntomas sistémicos y la existencia de autoanticuerpos circulantes positivos. Los síntomas más comunes son artralgias, mialgias, fatiga y algunos padecen fenómeno de Raynaud. Sin embargo, puede manifestarse, sobre todo en la población pediátrica, acompañada de cefalea, crisis epilépticas, reflujo gastroesofágico, disnea y manifestaciones oculares.<sup>6,7,13</sup>

Existen dos fases clínicas, la fase temprana y la tardía. La fase temprana se caracteriza por un mayor avance y la aparición de lesiones con bordes inflamatorios color violeta (anillo lila) con induraciones en el centro y en los bordes, estas lesiones suelen extenderse. En términos histológicos, estas lesiones se caracterizan por infiltrado inflamatorio perivascular, principalmente compuesto por linfocitos y células plasmáticas, haces con exceso de colágeno y deficiencia de elastina, también se encuentran células endoteliales aumentadas de tamaño.<sup>1,7</sup>

En la fase tardía se observa un marcado aumento del grosor de la piel, dejando el centro de las lesiones esclerótico e hipopigmentado, siendo éste el mayor sitio de esclerosis, observándose destrucción del pelo y anhidrosis. En términos histológicos, se reemplaza el infiltrado inflamatorio por exceso de colágeno, mostrando atrofia de anexos de la piel.<sup>1,12</sup> Es importante

**Cuadro 1.** Clasificación de la morfea

Subtipo	Características	Sitio más común de afección
Morfea lineal	Banda que afecta la dermis, hipodermis, tendones, huesos o músculos	Piernas, brazos, huesos, tronco
Morfea circunscrita	Lesiones redondas, induradas	Tronco, extremidades (porción proximal)
Morfea generalizada	Más de tres lesiones en placas, de más de 3 cm y confluentes	Tronco
Morfea panesclerótica	Es incapacitante, con fibrosis rápidamente progresiva que afecta la dermis, la hipodermis, el músculo y a veces el hueso	Inicio en las extremidades, suele migrar
Morfea mixta	Existencia de más de un subtipo clínico	Depende del tipo que se manifieste

recalcar que la morfea y la esclerosis sistémica no pueden diferenciarse por medio del estudio histopatológico, ya que ambas muestran exactamente las mismas características, por lo que la diferenciación debe ser clínica.<sup>7,14</sup>

La morfea circunscrita tiene los siguientes subtipos: superficial y profunda. La morfea profunda afecta la dermis profunda, el tejido celular subcutáneo, la fascia y los músculos. Las placas son escasamente circunscritas, y la piel se siente engrosada y puede tener el aspecto de piedra lisa. Se recomienda utilizar dermatoscopia para distinguir eritema y telangiectasias. Este tipo de morfea puede aparecer en forma aislada o puede coexistir con morfea lineal o generalizada.<sup>6,9,15</sup>

El diagnóstico suele sospecharse clínicamente; sin embargo, al utilizar ecografía cutánea sobre la lesión se observa hiperecogenicidad de la dermis profunda al músculo, pero debe confirmarse mediante una biopsia de la piel afectada. En estos casos, se observa marcado aumento en la colágena I y III, un infiltrado de linfocitos T CD4+, fibroblastos disminuidos en cantidad y en forma de huso. Además de existir una producción acelerada de colágena, la degradación de esta molécula está inhibida por la existencia de anticuerpos dirigidos a la colagenasa MMP-1. La diferenciación entre morfea y esclerosis sistémica es complicada. Sin embargo, la morfea tiene elementos inflamatorios más marcados y mayor cantidad de esclerosis en la dermis papilar.<sup>5,9,16</sup>

Pueden realizarse estudios complementarios como parte del abordaje diagnóstico; sin embargo, éstos no son necesarios para confirmar la enfermedad, ya que suelen ser inespecíficos. En el hemograma puede encontrarse discreta eosinofilia y ANA y anti-ADN positivos. Los anticuerpos anti-isomerasa son más frecuentes en la morfea que en otras enfermedades, por lo que estos últimos pueden reforzar el diagnóstico.<sup>5</sup>

El diagnóstico diferencial de la morfea profunda incluye la fascitis eosinofílica o síndrome de Shulman que inicia súbitamente como una induración dolorosa después de ejercicio intenso, es circunscrita y afecta las extremidades, en ocasiones se observa el signo de la ranura, que es una depresión que se observa en el sitio de los tendones y ligamentos. Puede acompañarse de eosinofilia, hipergammaglobulinemia, elevación de la eritrosedimentación, trombocitopenia y anemia hemolítica, Onajin y colaboradores realizaron un estudio comparativo de 27 casos, 16 con diagnóstico de fascitis eosinofílica y 11 de morfea profunda y entre sus resultados se indicó que es más sugerente de fascitis eosinofílica la existencia de eosinófilos en plasma y fascia y la disminución de tinción de CD34 que de morfea profunda.<sup>1,17</sup>

El diagnóstico diferencial incluye: vitíligo, liquen escleroso y atrófico, micosis fungoide hipopigmentada, pitiriasis versicolor, hipopigmentación posinflamatoria, síndrome de piel dura, entre otras. Todas estas enfermedades, junto con la morfea, muestran lesiones hipopigmentadas, por lo que al observar estas lesiones deben descartarse todos los diagnósticos mencionados.<sup>1,18</sup>

La duración de la enfermedad es de tres a cinco años en promedio, las recurrencias son poco frecuentes. El tratamiento no está estandarizado, ya que, hasta la fecha, no existe ningún tratamiento completamente eficaz. El tratamiento se dirige a ambas fases de la enfermedad, en la fase activa se busca disminuir la progresión de la enfermedad y en la fase inactiva prevenir nuevos brotes.<sup>5,19</sup>

Existen tratamientos tópicos, físicos y sistémicos. Entre los tratamientos tópicos, uno de los más prescritos es el tacrolimus, se cree que es útil por su papel inmunomodulador y antiinflamatorio. Existen varios estudios en los que se comprobó la eficacia del tacrolimus al 0.1%, mostrando mejoría en la mayoría de los pacien-

tes de hasta el 70% de las lesiones; sin embargo, los pacientes con placas gruesas tuvieron menor respuesta. Otro medicamento tópico prescrito es el calcipotriol, solo o combinado con beta-metasona, con respuesta variable. Este último no ha mostrado eficacia como tratamiento sistémico. El imiquimod tópico para disminuir la induración y el eritema ha funcionado en algunos estudios controlados y su aplicación como tratamiento contra esta enfermedad es controvertido.<sup>5,19,20</sup>

En el tratamiento sistémico pueden prescribirse esteroides en las formas graves de la enfermedad. El metotrexato es un medicamento útil; sin embargo, aún se desconoce el mecanismo por el cual alivia los síntomas de la enfermedad y puede administrarse en combinación con esteroides orales, como se realizó en nuestro paciente, que respondió favorablemente a esta combinación de medicamentos. El micofenolato de mofetilo es un inhibidor selectivo de la síntesis de *de novo* de purinas, que alivia los síntomas de la enfermedad al inhibir la proliferación de linfocitos.<sup>5,21</sup>

La fototerapia UVA es un tratamiento efectivo en todas las etapas de la morfea; sin embargo, algunos autores reportan altas tasas de recurrencia cuando se prescribe este tratamiento. Recientemente se han administrado productos biológicos, como infliximab, imatinib y abatacept. Adeeb y su grupo reportan alivio completo de los síntomas de tres pacientes en tratamiento con abatacept 10 mg/kg al día; sin embargo, varios autores refieren que aún se necesita más investigación en este ámbito.<sup>5,11,14,22</sup>

La mejoría clínica es difícil de evaluar, recientemente se validaron dos sistemas de puntuación llamados *Localized Sclerodermia Skin Severity Index* (LoSSI) y *Sclerodermia Skin Damage Index* (LoSDI), que deben utilizarse en conjunto para obtener resultados más precisos. Igualmente se ha utilizado el ultrasonido para evaluar la

respuesta al tratamiento y la evolución de la enfermedad, obteniendo buenos resultados. La resonancia magnética también se ha propuesto cómo método de seguimiento; sin embargo, por su poca disponibilidad y alto costo, se ha preferido el ultrasonido.<sup>9,12,14</sup>

La supervivencia de los pacientes con morfea profunda es igual a la de la población general. Su importancia para el diagnóstico y tratamiento radica en las secuelas que padece el paciente y pueden afectarlo física y emocionalmente.<sup>11,12</sup>

## CONCLUSIONES

Se comunicó el caso de un paciente masculino en la sexta década de la vida, en quien se confirmó el diagnóstico de morfea profunda con las características clínicas e histológicas de esta enfermedad, a quien se trató con metotrexato y prednisona y de forma tópica con tacrolimus con buena respuesta clínica.

Esta variedad de morfea es una afección rara y por esto es poco reconocida; sin embargo, debe detectarse a tiempo, ya que las secuelas del paciente pueden afectarlo física y emocionalmente. El abordaje de esta enfermedad debe ser multifactorial, sin olvidar las secuelas psicológicas que puede provocar.

El tratamiento siempre debe ser individualizado, buscando el que ofrezca mayores beneficios y mitigue los síntomas que la enfermedad pueda provocar.

## REFERENCIAS

1. Strickler A, Gallo S, Jaramillo P, de Toro G. Morfea o esclerodermia localizada juvenil, caso clínico. *Rev Chilena Pediatr* 2016; 87 (4): 279-83. DOI: 10.1016/j.rchipe.2016.01.013
2. Fernández-Rodríguez AM, Gandía Martínez M, Navas García N. Morfea generalizada unilateral: un caso y revisión de la literatura. *Reumatol Clin* 2011; 7 (6): 404-6. DOI: 10.1016/j.reuma.2011.01.004.

3. Moreno-Ajona D, Moreno-Artero E, García de Eulate MR, Irimia P, España A. Facial solitary morphea profunda presenting with painful trigeminal neuropathy: A case report. *Cephalalgia* 2019; 39 (4): 564-8. doi: 10.1177/0333102418801580.
4. Wlodek C, Korendowych E, McHugh N, Lovell CR. Morphoea profunda and its relationship to eosinophilic fasciitis. *Clin Exp Dermatol* 2018; 43 (3): 306-10. doi: 10.1111/ced.13353.
5. Gaviria CM, Jiménez SB, Gutiérrez J. Morfea o esclerodermia localizada. *Rev Asoc Colomb Dermatología* 2014; 22 (2): 126-40.
6. Aranegui B, Jiménez J. Morphea in childhood: An update. *Actas Dermosifiliogr* 2017; 109 (4): 312-22. doi: 10.1016/j.ad.2017.06.021.
7. Fett N, Werth VP. Update on morphea: Part I. Epidemiology, clinical presentation, and pathogenesis. *J Am Acad Dermatol* 2011; 64 (0): 217-28. doi: 10.1016/j.jaad.2010.05.045.
8. Ohata C, Yasunaga M, Tsuruta D, Ishii N, Hamada T, Dainichi T, et al. Nodular morphea (NM): Report of a case of concurrent NM and morphea profunda associated with limited type systemic sclerosis, and overview and definition for NM. *Eur J Dermatology* 2013; 23 (1): 87-93. doi: 10.1684/ejd.2012.1893.
9. Florez-Pollack S, Kunzler E, Jacobe HT. Morphea: Current concepts of skin and systemic manifestations. *Clin Dermatol* 2018; 36 (4): 475-86. doi: 10.1016/j.clindermatol.2018.04.005.
10. Rebollo N, Vega ME, Villaseñor P, García M. Mayor histocompatibility complex class II (HLA-DR) is associated with morphea and systemic sclerosis patients. *Asia-Pacific J Blood Types Genes* 2018; 2 (3): 165-70. DOI:10.46701/APJBG.2018032018124.
11. Rebollo N, Gutiérrez D, Fonte V, Vega E. Morfea, una revisión. *DCMQ* 2007; 5 (4): 224-33.
12. Toulouei K, Wiener A, Glick BP. Solitary morphea profunda following trauma sustained in an automobile accident. *Cutis* 2015; 95 (1): 32-6.
13. Ogawa T, Okiyama N, Takamuki R, Inoue S, Saito A, Nakamura Y, Ishitsuka Y, Watanabe R, Fujisawa Y, Fujimoto M. Juvenile case of multiple morphea profunda resulting in joint contracture that was successfully treated with cyclosporin A: A case report and review of the published works. *J Dermatol* 2019; 46 (4): 354-357. doi: 10.1111/1346-8138.14801.
14. Gutierrez D, Peterson EL, Kim RH, Franks Jr AG, I Lo Sico K. Eosinophilic fasciitis with concomitant morphea profunda treated with intravenous immunoglobulin. *Clin Rheumatol* 2021; 27 (8S): S500-S501. doi: 10.1097/RHU.0000000000001158.
15. Budamakuntla L, Malvankar D. Extensive morphea profunda with autoantibodies and benign tumors: a rare case report. *Indian Dermatol Online J* 2012; 3 (3): 208-10. doi: 10.4103/2229-5178.101823.
16. Hsieh M, Shown-Tokoro S, Ugajin T, Takeshi-Namiki T, Miura K, Yokozeki H. Ultrasonography as an auxiliary diagnostic tool for morphea profunda: A case report. *J Dermatol* 2019; 46 (7): 626-630. doi: 10.1111/1346-8138.14922.
17. Onajin O, Wieland CN, Peters MS, Lohse CM, Lehman JS. Clinicopathologic and immunophenotypic features of eosinophilic fasciitis and morphea profunda: A comparative study of 27 cases. *J Am Acad Dermatol* 2018; 78 (1): 121-128. doi: 10.1016/j.jaad.2017.06.148.
18. Rodríguez-Salgado P, García-Romero MT. Morfea: revisión práctica de su diagnóstico, clasificación y tratamiento. *Gac Med Mex* 2019; 155 (0): 522-31. DOI: 10.24875/GMM.18004288
19. Bielsa I. Actualización en la clasificación y el tratamiento de la esclerodermia localizada. *Actas Dermosifiliogr* 2013; 104 (8): 654-66. DOI: 10.1016/j.ad.2012.10.003.
20. Fett N, Werth VP. Update on morphea: Part II. Outcome measures and treatment. *J Am Acad Dermatol* 2011; 64 (0): 231-42. doi: 10.1016/j.jaad.2010.05.046.
21. De la Fuente-Laso P, González-García J, Castaño-Rivero A, Gonzalvo-Rodríguez P, Rodríguez-Díaz E, Vázquez-Osorio I. Morfea profunda solitaria. Una forma infrecuente de esclerodermia localizada en la infancia. Caso clínico. *Arch Argent Pediatr* 2019; 117 (2): e137-e141.
22. Adeeb F, Anjum S, Hodnett P, Kashif A, Brady M, Morrissey S, Devlin J, Duncan-Fraser A. Early- and late-stage morphea subtypes with deep tissue involvement is treatable with abatacept (Orencia). *Semin Arthritis Rheum* 2017; 46 (6): 775-781. doi: 10.1016/j.semarthrit.2016.08.018.