

## Piomiositis de esternocleidomastoideo

### Sternocleidomastoid pyomyositis.

Sergio Angulo-Lozano,<sup>1</sup> Sebastián Angulo-Lozano,<sup>1</sup> Fabio Alejandro Pérez,<sup>2</sup> Ledmar J Vargas<sup>3</sup>

#### Resumen

**ANTECEDENTES:** Las piomiositis afectan el músculo estriado del cuerpo, las extremidades superiores y el cuello son los menos afectados. Esta enfermedad se caracteriza por dos picos de incidencia: entre 2 y 5 años y entre 35 y 40 años de edad, con relación hombre/mujer de 4:1, afecta a personas sanas. La tomografía es útil para confirmar el diagnóstico. El manejo depende del estadio, pero siempre requiere manejo con antibiótico.

**CASO CLÍNICO:** Paciente femenina de 65 años de edad con una masa dolorosa en la región cervical izquierda asociada con alteración del estado general y fiebre. Tenía antecedentes de cirrosis hepática. Al examen físico se observó material purulento en el primer molar superior izquierdo, masa móvil, eritematosa, con edema y calor de aproximadamente 10 x 14 cm a nivel cervical antero-lateral izquierdo. La tomografía computada de cuello confirmó piomiositis del músculo esternocleidomastoideo.

**CONCLUSIONES:** La piomiositis a nivel cervical es una afección de baja prevalencia (0.4%), en la que los principales microorganismos relacionados son *S. aureus* y *Streptococcus*. Las masas a nivel cervical tienen distintos diagnósticos diferenciales, entre los que predominan las lesiones tumorales y las enfermedades de tipo infeccioso, por lo que el estudio de imagen es primordial para aclarar la causa.

**PALABRAS CLAVE:** Piomiositis; miositis; miositis tropical.

#### Abstract

**BACKGROUND:** Pyomyositis affects the skeletal muscle of the body, with the upper extremities and the neck being the least affected. This disease is characterized by two peaks of incidence: between 2 to 5 years and between 35 to 40 years of age, with a male/female ratio of 4:1, it affects healthy people. Computed tomography is helpful in confirming the diagnosis. Management depends on the stage, but always requires antibiotic therapy.

**CLINICAL CASE:** A 65-year-old female patient with a painful mass in the left cervical region associated with altered general condition and fever. She had a history of liver cirrhosis. On physical examination with purulent material in the upper left first molar, mobile mass, erythematous, with edema and heat of approximately 10 x 14 cm at the left anterolateral cervical level. The neck computed tomography confirmed pyomyositis of the sternocleidomastoid muscle.

**CONCLUSIONS:** Cervical pyomyositis is a low prevalence entity (0.4%), where the main related microorganisms are *S. aureus* and *Streptococcus*. The masses at the cervical level have several differential diagnoses, among which tumor lesions and infectious-type diseases predominate, for which the imaging study is essential to clarify the cause.

**KEYWORDS:** Pyomyositis; Myositis; Tropical myositis.

<sup>1</sup> MD. Universidad Cooperativa de Colombia. Villavicencio, Colombia.

<sup>2</sup> MD. Especialista en Radiología, Hospital Regional de la Orinoquía. Yopal, Colombia.

<sup>3</sup> MD. Especialización epidemiología. Universidad de Boyacá. Tunja, Colombia.

**Recibido:** 14 de abril 2020

**Aceptado:** 8 de septiembre 2020

#### Correspondencia

Sergio Angulo Lozano  
seranguloz@gmail.com

#### Este artículo debe citarse como:

Angulo-Lozano S, Angulo-Lozano S, Pérez FA, Vargas LJ. Piomiositis de esternocleidomastoideo. Med Int Méx 2022; 38 (3): 691-694.

## ANTECEDENTES

Las infecciones del espacio profundo del cuello provienen más comúnmente de un foco séptico de los dientes mandibulares, amígdalas, glándulas parótidas, linfonodos cervicales profundos, oído medio o de los senos paranasales.<sup>1,2</sup>

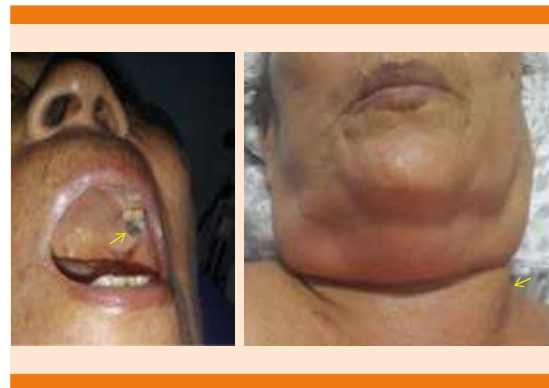Con la amplia administración de antibióticos y la inmunosupresión en algunos pacientes, las manifestaciones clásicas de estas infecciones, como fiebre elevada, toxicidad sistémica y signos locales de eritema, edema y fluctuación, pueden estar ausentes. Sin embargo, debido a que estas infecciones usualmente tienen un inicio rápido y pueden progresar a complicaciones fatales, es necesario familiarizarse con ellas.<sup>3</sup>

Se comunica el caso clínico de una paciente con piomiositis de músculo esternocleidomastoideo.

## CASO CLÍNICO

Paciente femenina de 65 años de edad con cuadro clínico de 5 días de evolución consistente en aparición de una masa dolorosa a nivel cervical izquierdo asociada con astenia, adinamia, limitación de la apertura mandibular y alzas térmicas. Refirió el antecedente de gastritis crónica en tratamiento con omeprazol y várices esofágicas secundarias a cirrosis hepática en tratamiento con furosemida, propranolol y espironolactona; colecistectomía hacía 15 años y herniorrafia umbilical hacía 17 años.

Al examen físico se encontraron los siguientes signos vitales: frecuencia cardíaca 66 lpm, presión arterial 100/70 mmHg, asténica, adolorida, hidratada, con material purulento en el primer molar superior izquierdo, cuello móvil con masa móvil, eritematosa, con edema y calor de aproximadamente 10 x 14 cm a nivel cervical antero-lateral izquierdo (**Figura 1**); abdomen con abundante panículo adiposo, no doloroso



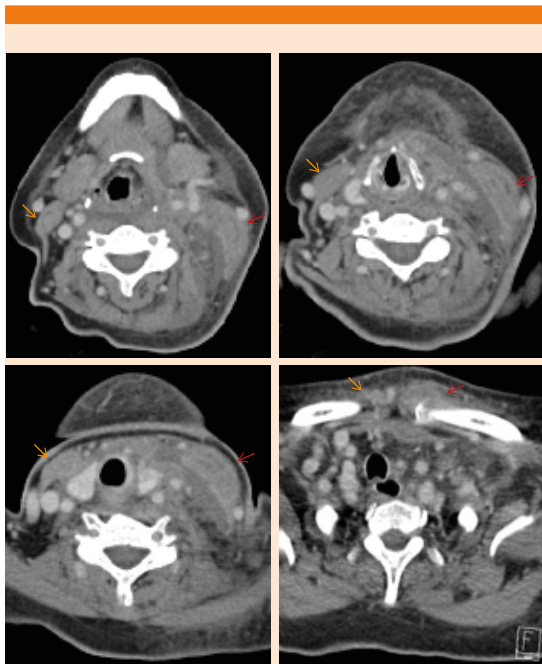
**Figura 1.** Mujer de 65 años de edad con material purulento en el primer molar superior izquierdo. Edema, eritema y sensación de masa en la región cervical antero-lateral izquierda. Hallazgos durante el examen físico que hacían sospechar como primera opción una angina de Ludwig.

con onda ascítica positiva. El resto del examen fue normal.

Se solicitaron estudios paraclínicos al ingreso en los que se evidenció leucocitosis, trombocitopenia con macroplaquetas, elevación de la proteína C reactiva y acidosis metabólica, las pruebas de función hepática (ALT 118 U/L, AST 228 U/L, TP 12.5 segundos, PTT 33.15 segundos, bilirrubina total 3.28 mg/dL, bilirrubina directa 2.59 mg/dL, albúmina 1.66 g/dL) estaban alteradas por su enfermedad hepática de base y la función renal (creatinina 0.62 mg/dL, BUN 10.9 mg/dL) estaba dentro de parámetros normales.

La ecografía abdominal reportó ascitis severa, esteatosis hepática junto con miomas uterinos y la tomografía computada (TC) de cuello (**Figura 2**) evidenció piomiositis del músculo esternocleidomastoideo, por lo que se consideró una enfermedad infecciosa con un foco de origen dental.

Los estudios microbiológicos reportaron una bacteria grampositiva como agente causal (el



**Figura 2.** Tomografía computada de cuello contrastada; se observa un marcado proceso inflamatorio del músculo esternocleidomastoideo, con bandas líquidas en su interior y periféricas, asociado con edema de la grasa regional, todo ello generando un efecto de masa que lateraliza estructuras cervicales (indicadores rojos). Los indicadores amarillos señalan tejido normal comparativo.

cultivo mostró *S. aureus*), por este motivo se decidió iniciar tratamiento con piperacilina/tazobactam 4 g cada 8 horas y vancomicina 1 g cada 12 horas y se trasladó a la unidad de cuidados intensivos por alto riesgo de obstrucción de la vía aérea. Además, fue valorada por los servicios de cirugía maxilofacial, quienes consideraron que la paciente no requería manejo quirúrgico al no evidenciarse colecciones.

Al tercer día la paciente mostró signos de choque séptico secundario al proceso infeccioso del músculo esternocleidomastoideo, en primera medida se dio manejo con líquidos endovenosos sin obtener respuesta, por lo que fue necesaria

la administración de vasotrópicos; sin embargo, posteriormente tuvo línea isoelectrica y, a pesar de las maniobras de reanimación cardiopulmonar, la paciente falleció.

### Consideraciones éticas

Basados en la resolución 8430 de 1993, se dio el debido consentimiento informado, se ocultaron los datos de la paciente, únicamente se usaron datos sociodemográficos, clínicos y paraclínicos.

### DISCUSIÓN

La piomiositis tiene una incidencia de 1 caso por cada 10,000 personas, se manifiesta en la región tropical y afecta principalmente a pacientes con enfermedades crónicas e inmunosupresoras.<sup>4,5</sup>

Esta enfermedad tiene dos formas principalmente, una de ellas es la piomiositis tropical que se caracteriza por dos picos de incidencia: entre 2 y 5 años y entre 35 y 40 años de edad, con una relación hombre:mujer de 4:1, afecta a personas sanas; la otra es la variante no tropical, que se manifiesta entre los 30 y 50 años y de 60 a 70 años, con relación hombre:mujer de 3:1, en esta variedad se ven afectadas personas con comorbilidades.<sup>6,7</sup>

En las piomiositis se puede ver afectado cualquier músculo estriado del cuerpo; sin embargo, se afectan con más frecuencia los miembros inferiores (26%), seguidos de las extremidades superiores (14%), los sitios de menor incidencia son la mano (0.1%) y los músculos del cuello (0.4%), en donde se ve afectado con mayor frecuencia el esternocleidomastoideo.<sup>8,9</sup>

Entre las causas, en el 98% se asocia con infecciones bacterianas, el principal responsable es *S. aureus*, seguido de *Streptococcus*, *E. coli* y *Salmonella*. Las micosis son poco frecuentes y tienden a afectar más en los casos de piomiositis

no tropicales (2%), donde hay factores facilitadores, como los estados de inmunosupresión.<sup>10,11</sup>

En los exámenes de laboratorio es frecuente observar elevación de los reactantes de fase aguda y los cultivos suelen ser negativos en más del 50% de los casos.<sup>12</sup> La tomografía computada con contraste es muy útil en el diagnóstico diferencial inicial entre procesos infecciosos y tumorales, mientras que la ecografía generalmente se utiliza para punciones de la colección purulenta guiadas por imagen.<sup>13,14</sup>

El tratamiento de esta enfermedad depende del estadio de la infección y del daño sistémico del paciente. En fases iniciales, es suficiente administrar antibiótico durante 28 a 42 días. En caso de formación de un absceso, se establece la necesidad de cuidado de la vía aérea y realizar un drenaje quirúrgico, incluso donde sea necesario eliminar tejido muscular afectado, colocando un drenaje de Penrose y lavados en los días sucesivos a la operación.<sup>15</sup>

## CONCLUSIONES

La piomiositis es una enfermedad infecciosa de baja prevalencia, que generalmente se asocia con infecciones odontogénicas. Las bacterias causales forman parte de las presentes en la boca y el tratamiento antibiótico debe dirigirse a estos microorganismos.

## REFERENCIAS

1. Chiedozi LC. Pyomyositis. Review of 205 cases in 112 patients. *Am J Surg* 2009; 137: 255-9. doi: 10.1016/0002-9610(79)90158-2.
2. Kumar MP, Seif D, Perera P, Mailhot T. Point-of-care ultrasound in diagnosing pyomyositis: a report of three cases. *Ultrasound Emerg Med* 2014; 47: 420-426. doi: 10.1016/j.jemermed.2014.02.002.
3. American College of Radiology. AIUM practice guideline for the performance of a musculoskeletal ultrasound examination. *J Ultrasound Med* 2012; 31: 1473. doi: 10.7863/jum.2012.31.9.1473.
4. Crum NF. Bacterial pyomyositis in the United States. *Am J Med* 2004; 117: 420-8. doi: 10.1016/j.amjmed.2004.03.031.
5. Martín-Millán M, García-Ibarbia C, Gutiérrez-Cuadra M, Gutiérrez-Santiago M, Fernández Sampedro M, González-Macías J, et al. Piomiositis: una revisión retrospectiva en un hospital terciario del norte de España. *Enferm Infecc Microbiol Clin* 2006; 24: 173-7. DOI: 10.1157/13086550.
6. Bickels J, Ben-Sira L, Kessler A, et al. Primary pyomyositis. *J Bone Joint Surg Am* 2002; 84-A: 2277. doi: 10.2106/00004623-200212000-00024.
7. Sharma A, Kumar S, Wanchu A. Clinical characteristics and predictors of mortality in 67 patients with primary pyomyositis: A study from North India. *Clin Rheumatol* 2010; 29: 45-51. doi: 10.1007/s10067-009-1277-x.
8. Unnikrishnan PN, Perry DC, George H, Bassi R, et al. Tropical primary pyomyositis in children of the UK: An emerging medical challenge. *Int Orthop* 2010; 34: 109-113. doi: 10.1007/s00264-009-0765-6.
9. Gosnell EJ, Anwar B, Varadarajan V. Sternocleidomastoid pyomyositis. *Eur Ann Otorhinolaryngol Head Neck Dis* 2016; 133:273. doi: 10.1016/j.anorl.2015.02.003.
10. Rajan S. Skin and soft-tissue infections: Classifying and treating a spectrum. *Cleve Clin J Med* 2012; 79: 57-66. doi: 10.3949/ccjm.79a.11044.
11. May L, Harter K, Yadav K. Practice patterns and management strategies for purulent skin and soft-tissue infections in an urban academic ED. *Am J Emerg Med* 2012; 30: 302-310. doi: 10.1016/j.ajem.2010.11.033.
12. Yu CW, Hsiao JK, Hsu CY, Shih T. Bacterial pyomyositis: MRI and clinical correlation. *Magn Reson Imaging* 2004; 22: 1233. doi: 10.1016/j.mri.2004.08.005.
13. Sauler A, Saul T, Lewiss RE. Point-of-care ultrasound differentiates pyomyositis from cellulitis. *Am J Emerg Med* 2015; 33: 482.e3. doi: 10.1016/j.ajem.2014.08.064.
14. Kumar MP, Seif D, Perera P. Point-of-care ultrasound in diagnosing pyomyositis: a report of three cases. *J Emerg Med* 2014; 47: 420. doi: 10.1016/j.jemermed.2014.02.002.
15. Tichter A, Riley DC. Emergency department diagnosis of a quadriceps intramuscular loculated abscess/pyomyositis using dynamic compression bedside ultrasonography. *Crit Ultrasound J* 2013; 5: 3. doi: 10.1186/2036-7902-5-3.