

Miopatía inflamatoria asociada con infección por virus de hepatitis C

Inflammatory myopathy associated with hepatitis C virus infection.

Ulises Mercado, Dulce Renée Soto

Resumen

ANTECEDENTES: El virus de hepatitis C (VHC) se ha asociado con miopatías inflamatorias y marcadores serológicos de autoinmunidad.

CASOS CLÍNICOS: Se describen los casos de tres pacientes con miopatía inflamatoria positivos a VHC por ELISA. Una mujer y dos hombres con edad media de 55 años (intervalo: 35-68) fueron referidos a nuestro hospital por debilidad muscular, mialgia y lesiones cutáneas en uno de los casos. La mujer tenía antecedentes de transfusión de sangre antes de 1990 y los hombres consumo de drogas ilegales. Las enzimas musculares en suero, que incluyen creatina cinasa, aldolasa, AST y ALT, se encontraron marcadamente elevadas. La inflamación del músculo se demostró por biopsia. Dos pacientes terminaron con daño renal y se sometieron a diálisis peritoneal. Los pacientes recibieron prednisona sin antivirales por su corta estancia y disminuyeron las enzimas y los síntomas. Dos de ellos fallecieron.

CONCLUSIONES: El VHC podría ser un agente etiológico responsable de miopatía inflamatoria, aunque la relación causa y efecto todavía tiene que demostrarse.

PALABRAS CLAVE: Virus de hepatitis C; VHC; miopatía inflamatoria.

Abstract

BACKGROUND: Hepatitis C virus (HCV) has been related to inflammatory myopathies and serum markers of autoimmunity.

CLINICAL CASES: The cases of three patients with positive to HCV by ELISA are described. One woman and two men with mean age of 55 years (limits: 35-68). They were referred to our hospital because of muscle weakness, myalgia and skin lesions in one case. The woman had a history of blood transfusion before 1990 and the men used illegal drugs. Serum muscle enzymes, including creatine kinase, aldolase, LDH, AST, and ALT, were markedly elevated. Inflammation in the muscle tissue was demonstrated by biopsy specimens of these patients. Two ended up with kidney damage and underwent peritoneal dialysis. Patients received prednisone without antivirals for their short stay and elevated muscle enzymes were decreased. Two of them died.

CONCLUSIONS: HCV might be one of the possible etiological factors responsible for inflammatory myopathy, although relation cause and effect have yet to be demonstrated.

KEYWORDS: Hepatitis C virus; HCV; Inflammatory myopathy.

Hospital General de Mexicali y Facultad de Medicina, Universidad Autónoma de Baja California, Campus Mexicali, Baja California, México.

Recibido: 15 de diciembre 2020

Aceptado: 4 de julio 2021

Correspondencia

Ulises Mercado
abimer2013@gmail.com

Este artículo debe citarse como: Mercado U, Soto DR. Miopatía inflamatoria asociada con infección por virus de hepatitis C. Med Int Méx 2022; 38 (3): 686-690.

ANTECEDENTES

Las miopatías inflamatorias idiopáticas son un grupo heterogéneo de trastornos autoinmunitarios sistémicos, que incluyen polimiositis, dermatomiositis, miositis asociadas con el síndrome antisintetasa, miopatía necrosante autoinmunitaria y miositis de cuerpos de inclusión. Cada una de estas afecciones comparten debilidad muscular, elevación de enzimas y características histopatológicas únicas, pueden ocurrir aisladas o en asociación con cáncer o enfermedades del tejido conectivo y lesiones cutáneas en la dermatomiositis. La causa de estos padecimientos se desconoce. Se han propuesto varias clasificaciones de las miopatías inflamatorias, desde Bohan y Peter en 1975, las clasificaciones serológicas (autoanticuerpos específicos de miositis y autoanticuerpos asociados con miositis) hasta la descrita por Mastaglia en 2008 en la que se separan con claridad las formas infecciosas de las autoinmunitarias generalizadas y focales.^{1,2} El virus de hepatitis C (VHC) se ha asociado con miopatías inflamatorias y marcadores serológicos de autoinmunidad. La asociación extrahepática mejor establecida es el síndrome crioglobulinemia mixta.^{3,4,5} Comunicamos tres casos con miopatía inflamatoria con serología positiva a VHC, marcada elevación de enzimas musculares, evidencia de miositis por biopsia y eritema facial en uno de los casos.

CASOS CLÍNICOS

Caso 1

Paciente masculino de 35 años que fue trasladado de otro hospital por debilidad muscular proximal, elevación de enzimas y eritema facial recientes. Tenía antecedentes de abuso de drogas intravenosas e inhaladas (**Cuadro 1**). La biopsia de músculo mostró inflamación. La exploración mostró debilidad muscular proximal con fuerza muscular 3/5 y eritema en heliotropo.

Caso 2

Paciente masculino de 55 años de edad que acudió a este hospital en 2020 debido a debilidad muscular, caídas frecuentes, debilidad de los músculos flexores del cuello y disfagia reciente. Tenía antecedente de alcoholismo y abuso de drogas intravenosas e inhaladas. Las enzimas se encontraron elevadas y la biopsia de músculo reveló miositis. La creatinina y el potasio sérico estaban aumentados (**Cuadro 1 y Figuras 1 y 2**). La tomografía axial computada de pulmón fue normal. El paciente falleció a los 6 días de hospitalización; recibió prednisona y se le hizo diálisis peritoneal.

Caso 3

Paciente femenina de 68 años de edad con antecedente de debilidad muscular proximal de 4 semanas de duración. Tenía diagnóstico de cirrosis hepática por biopsia y antecedente de transfusión de sangre antes de 1990. El examen físico mostró estigmas de cirrosis hepática y disminución de la fuerza muscular. La biopsia de músculo se reportó como miositis. **Cuadro 1**

Procedimientos de laboratorio

A los pacientes se les solicitaron CK, AST, ALT, DHL, bilirrubina, gamma-glutamyl-transferasa, albúmina y fosfatasa alcalina. Otras pruebas de laboratorio solicitadas fueron creatinina, electrolitos séricos y alfa-feto-proteína. Los anticuerpos contra VHC, VHB y VIH se analizaron por ELISA.

Tratamiento

Los tres pacientes recibieron prednisona y dos se sometieron a diálisis peritoneal y ventilación mecánica; ambos fallecieron. Ninguno de los pacientes recibió antivirales.

Cuadro 1. Manifestaciones clínicas, bioquímicas e histopatológicas de tres pacientes con miopatía inflamatoria asociada con el virus de hepatitis C

Caso	Edad/sexo	Antecedentes	Manifestaciones clínicas	Enzimas	Laboratorio	Biopsia	Miopatía inflamatoria	Terapia
Caso 1	35/H	Usuario de drogas Infección por VHC ELISA+	Debilidad muscular proximal, exantema en la cara	CK 50,000 U/L Aldolasa 10 U/L ALT 98 U/L AST 190 U/L	Creatinina sérica normal VIH y VHB negativos	Miositis	Dermatomiositis	Prednisona Se perdió el seguimiento
Caso 2	55/H	Usuario de drogas VHC ELISA+	Debilidad muscular proximal, debilidad de músculos flexores del cuello Disfagia TAC de pulmón normal	CK 545,705 U/L Aldolasa 50 U/L GGT normal Albúmina (3.9-3.6 g/dL) VIH y VHB negativos DHL (6979-19034 U/L) ALT (173-463 U/L) AST (424-2175 U/L)	Creatinina sérica de 4.3-15 mg/dL Potasio 6.4 mmol/L Hto 55% Acidosis metabólica	Miositis	Polimiositis	Prednisona Diálisis peritoneal Estancia 6 días
Caso 3*	68/H	Transfusión antes de 1990 VHC ELISA+	Debilidad muscular proximal Cirrosis hepática por biopsia, evidencia de hipertensión portal	CK 40,000 U/L ALT 310 U/L AST 1626 U/L Alfa-fetoproteína normal DHL 761 U/L	Creatinina sérica 6.9 mg/dL Potasio 7.6 mmol/L	Miositis	Polimiositis	Diálisis peritoneal Ventilación mecánica Prednisona

* Caso previamente comunicado

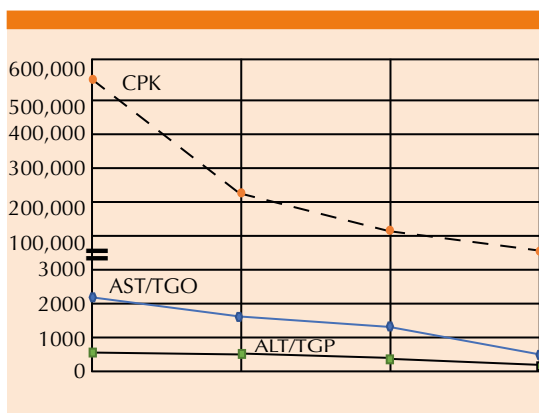


Figura 1. Evolución de enzimas musculares en el caso 2.

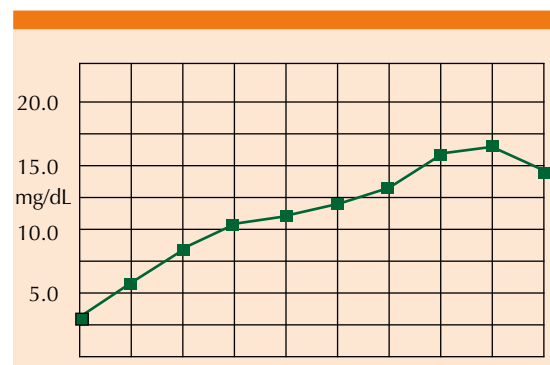


Figura 2. Evolución de creatinina en el caso 2.

Resultados

Los datos serológicos, bioquímicos y resultados de biopsia y tratamiento se muestran en el **Cuadro 1**. Los tres pacientes tenían debilidad muscular proximal sin evidencia de púrpura palpable en las extremidades o glomerulonefritis. La CK estaba elevada y la evolución enzimática del caso 2 se observa en la **Figura 2**.

DISCUSIÓN

Por muchos años se ha postulado que un virus podría participar como agente etiológico o desencadenante en la patogénesis de varias enfermedades autoinmunitarias. La infección persistente del VHC conduce a la aparición de hepatitis, hepatocarcinoma y trastornos linfoproliferativos autoinmunitarios, como crioglobulinemia mixta.³ La fuerza de asociación entre VHC y miopatías inflamatorias es débil.^{4,5} Algunas series pequeñas y reportes de casos sugieren una asociación entre VHC y dermatomiositis-polimiositis y miositis de cuerpos de inclusión.^{6,7,8} Estudios de localización del virus han mostrado antígeno NS3 y ARN del VHC en linfocitos del infiltrado inflamatorio y en las fibras musculares.^{9,10,11} Sin embargo, como en nuestros tres casos, estos informes no establecen una relación clara y directa entre VHC y miopatía inflamatoria.

Recientemente, Arrais de Castro y colaboradores¹² informaron el caso de una mujer con dermatomiositis confirmada por biopsia y disfagia con serología positiva para VHC genotipo 1a y carga viral de 58,159 UI/mL. Después de excluir un síndrome paraneoplásico iniciaron tratamiento con corticosteroides sin éxito. El tratamiento con antivirales por vía oral durante 12 semanas consiguió una respuesta viral sostenida con regresión de las lesiones cutáneas y recuperación de la fuerza muscular. Los autores concluyeron que hay una relación causa y efecto entre el VHC y dermatomiositis.

Las enzimas de mayor utilidad en el diagnóstico y pronóstico de polimiositis-dermatomiositis son CK y aldolasa. Las enzimas AST, ALT y DHL comparten un sitio de origen en los músculos y el hígado. Nuestros casos mostraron evidencia clínica, serológica e histopatológica de miositis. Los tres tenían factores de riesgo con serología positiva para VHC. La marcada elevación de enzimas tuvo relación con la lesión renal aguda.

CONCLUSIONES

El VHC podría ser uno de los posibles agentes etiológicos de miopatías inflamatorias, que incluyen dermatomiositis-polimiositis y miositis de cuerpos de inclusión. La bibliografía más reciente muestra que en algunos casos de dermatomiositis y VHC la asociación puede ser causal. Los virus golpean y corren, se ocultan y persisten ¿o son irrelevantes?¹³

REFERENCIAS

1. Irazoque-Palazuelos F, Barragán-Navarro V. Epidemiología, etiología y clasificación. *Reumatol Clin* 2009; 5: 2-5. DOI: 10.1016/j.reuma.2009.09.007.
2. Mastaglia EL. Inflammatory muscle diseases. *Neurol India* 2008; 56: 263-70. doi: 10.4103/0028-3886.43444.
3. Buskila D, Sikuler E, Shoenfeld Y. Hepatitis C virus, autoimmunity and rheumatic disease. *Lupus* 1997; 6: 685-689. <https://doi.org/10.1177%2F096120339700600902>.
4. Ferri C, Sebastiani M, Antonelli A, Colaci M, Manfredi A, Giuggioli D. Current treatment of hepatitis C-associated rheumatic diseases. *Arthritis Res Ther* 2012; 14: 215. doi: 10.1186/ar3865.
5. Sayiner ZA, Haque U, Malik MU, Gurakar A. Hepatitis C virus infection and its rheumatologic implications. *Gastroenterol Hepatol* 2014; 10: 287-293.
6. Harada M, Sata M, Yoshida H, Noguchi S, Yamakawa Y, Mimura Y et al. Inflammatory myopathy associated with hepatitis C virus infection: a report of four cases. *Intern Hepatol Comm* 1995; 4: 195-200. [https://doi.org/10.1016/0928-4346\(95\)00245-6](https://doi.org/10.1016/0928-4346(95)00245-6).
7. Mercado U, Avendaño-Reyes M. Development of myositis after hepatitis C virus infection. *Clin Exp Rheumatol* 2005; 23: 429-430.
8. Uruha A, Noguchi S, Hayasi Y, Tsuburaya RS, Yonekawa, T, Nonaka I, et al. Hepatitis C virus infection in inclusion body

- myositis: A case control study. *Neurology* 2016; 86: 211-7. doi: 10.1212/WNL.0000000000002291.
9. Villanova M, Cudai C, Sabatelli P, Toti P, Malandrini A, Luzi P, et al. Hepatitis C virus infection and myositis: a polimerase chain reaction study. *Acta Neuropathol* 2000; 99: 271-276. DOI:10.1007/PL00007437
 10. Di Muzio A, Bonetti, Capasso M, Panzeri L, Pizzigallo E, Rizzuto N, Uncini A. Hepatitis C virus infection and myositis: a virus localization study. *Neuromuscul Disord* 2003; 13 (1): 68-71. doi: 10.1016/s0960-8966(02)00184-0.
 11. Ito H, Ito H, Nagano M, Nakano S, Shigeyoshi Y, Kusaka H. In situ identification of hepatitis C virus RNA in muscle. *Neurology* 2005; 64: 1073-5. doi: 10.1212/01.WNL.0000154605.02737.FE.
 12. Arrais de Castro R, Vilas P, Borges-Costa J, Marnho RT. Hepatitis C virus infection: "beyond the liver." *BMJ Case Rep* 2018; 225817. <http://dx.doi.org/10.1136/bcr-2018-225817>.
 13. Dalakas MC, Schmidt J. Viruses in IBM: Hit-and run, hide and persist, or irrelevant? *Neurology* 2016; 86: 204-5. doi: 10.1212/WNL.0000000000002295.

AVISO PARA LOS AUTORES

Medicina Interna de México tiene una nueva plataforma de gestión para envío de artículos. En: www.revisionporpares.com/index.php/MIM/login podrá inscribirse en nuestra base de datos administrada por el sistema *Open Journal Systems* (OJS) que ofrece las siguientes ventajas para los autores:

- Subir sus artículos directamente al sistema.
- Conocer, en cualquier momento, el estado de los artículos enviados, es decir, si ya fueron asignados a un revisor, aceptados con o sin cambios, o rechazados.
- Participar en el proceso editorial corrigiendo y modificando sus artículos hasta su aceptación final.