

## Pericarditis purulenta con taponamiento cardiaco

### Purulent pericarditis with cardiac tamponade.

Jonatan Saldaña-Xolalpa,<sup>1</sup> Jocelyne Herrera-Flores<sup>2</sup>

#### Resumen

**ANTECEDENTES:** La pericarditis purulenta es una afección poco frecuente; ocurre solo en un 5% de los casos de pericarditis, es resultado de infecciones sistémicas o localizadas en otros órganos y su mortalidad es de, incluso, el 40%, pues puede llevar a taponamiento e insuficiencia orgánica múltiple.

**CASO CLÍNICO:** Paciente masculino de 51 años de edad con taponamiento cardiaco secundario a pericarditis purulenta con sepsis, en quien fue necesario realizar pericardiocentesis de emergencia y posteriormente drenaje del derrame pericárdico recidivante mediante ventana pericárdica subxifoidea; sin embargo, el desenlace fue catastrófico.

**CONCLUSIONES:** La pericarditis purulenta es infrecuente y puede manifestarse con taponamiento cardiaco, constituyendo una emergencia que requiere procedimientos inicialmente invasivos y farmacológicos; sin embargo, su evolución suele ser letal en muchas ocasiones.

**PALABRAS CLAVE:** Pericarditis; taponamiento; pericardiocentesis.

#### Abstract

**BACKGROUND:** Purulent pericarditis is a rare entity. It occurs only in 5% of cases of pericarditis, it develops as a result of systemic or localized infections in other organs and it has a mortality of up to 40%, as it can lead to tamponade and multiple organ failure.

**CLINICAL CASE:** A 51-year-old male patient presented with cardiac tamponade secondary to purulent pericarditis with sepsis, meriting emergency pericardiocentesis and later drainage of the recurrent pericardial effusion through subxiphoid pericardial window; however, the outcome was catastrophic.

**CONCLUSIONS:** Purulent pericarditis is infrequent and can present with cardiac tamponade, constituting an emergency that requires initially invasive and pharmacological procedures; however, its evolution is often fatal.

**KEYWORDS:** Pericarditis; Tamponade; Pericardiocentesis.

<sup>1</sup> Residente de cuarto año de Medicina Interna, Hospital Regional de Río Blanco, Veracruz, México.

<sup>2</sup> Médico pasante de servicio social. Facultad de Medicina, Universidad Veracruzana, Veracruz, México.

**Recibido:** 6 de abril 2020

**Aceptado:** 7 de septiembre 2020

#### Correspondencia

Jonatan Saldaña Xolalpa  
jonatansal@gmail.com

**Este artículo debe citarse como:**  
Saldaña-Xolalpa J, Herrera-Flores J. Pericarditis purulenta con taponamiento cardiaco. Med Int Mex 2022; 38 (2): 442-447.

## ANTECEDENTES

El pericardio es una serosa que envuelve al corazón y está formada por dos hojas, la visceral o epicardio y la parietal. Esta última tiene un grosor de aproximadamente 2 mm y entre ellas se encuentran entre 15 y 35 mL de líquido seroso, que es un ultrafiltrado del plasma. El pericardio parietal tiene una capa externa fibrosa compuesta, a su vez, de múltiples capas de fibras colágenas intercaladas con fibras elásticas y una serosa con microvellosidades especializadas en la secreción de líquido pericárdico.<sup>1</sup>

La pericarditis purulenta es una enfermedad poco frecuente, se manifiesta en aproximadamente el 1% de los casos,<sup>2</sup> se distingue por derrame pericárdico de naturaleza purulenta, suele producirse por extensión desde un foco infeccioso bacteriano contiguo o por diseminación hemática, la infección primaria es poco frecuente.<sup>3</sup> El cuadro clínico es muy severo y puede evolucionar a taponamiento cardiaco o ser la primera manifestación clínica, por tanto, el diagnóstico y tratamiento tempranos son obligatorios, pues, de lo contrario, puede conducir a sepsis con insuficiencia orgánica múltiple, produciendo desenlaces fatales.<sup>3,4</sup>

## CASO CLÍNICO

Paciente masculino de 51 años de edad, originario y residente de Veracruz, México, ocupación campesino, como antecedente tenía hipertensión arterial y alcoholismo suspendido. Fue hospitalizado previamente por neumonía y derrame pericárdico, recibió tratamiento con colchicina, indometacina, furosemida, losartán y egresó por mejoría.

Reingresó a hospitalización por tener accesos de tos con expectoración hialina, disnea progresiva hasta ortopnea y edema generalizado de miembros pélvicos. A la exploración física el

paciente tenía temperatura de 36°C, presión arterial 80/40 mmHg, frecuencia cardiaca 50 lpm, frecuencia respiratoria 26 rpm, estaba despierto, pálido, tenía ingurgitación yugular grado III, los ruidos cardiacos abolidos, no se palpó choque de la punta y pulso paradójico presente, tórax con disminución de los ruidos respiratorios bibasales, miembros pélvicos con edema generalizado blando no doloroso, pulsos distales presentes. La analítica de ingreso reportó: leucocitos 30,460, neutrófilos 83%, glucosa 309, urea 125, BUN 58, creatinina sérica 2.39 mg/dL, sodio 129 mmol/L, potasio 5.64 mmol/L, cloro 90.50 mmol/L, calcio 8.94 mmol/L, CKMB 28 U/L, CK 61 U/L, AST 1035 U/L, ALT 1439, LDH 943 U/L, proteinuria 30 mg/dL, gasometría arterial pH 7.33, pCO<sub>2</sub> 18 mmHg, pO<sub>2</sub> 54, HCO<sub>3</sub> 13.8 mmol/L, lactato 5.9 mmol/L, BE -16.1, resto sin alteraciones. El electrocardiograma rítmico con taquicardia sinusal y bajo voltaje QRS < 0.7 mV en todas las derivaciones, sin datos de isquemia o lesión miocárdica (**Figura 1**); la radiografía de tórax demostró aumento de la silueta cardiaca sin datos de neumonía o derrame pleural (**Figura 2**). El ecocardiograma transtorácico mostró una imagen de derrame pericárdico global de

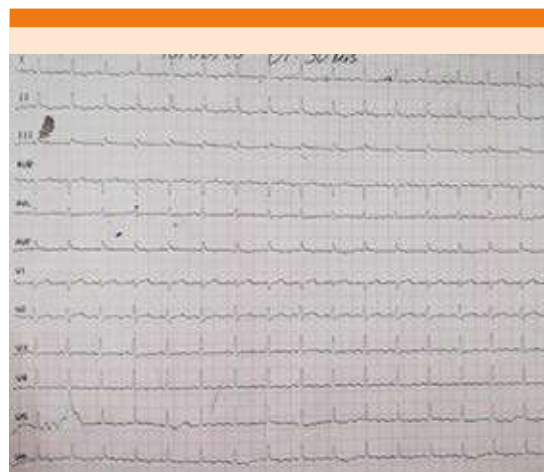
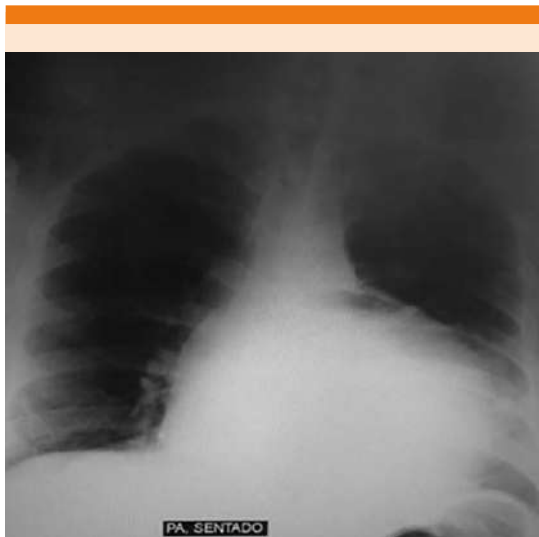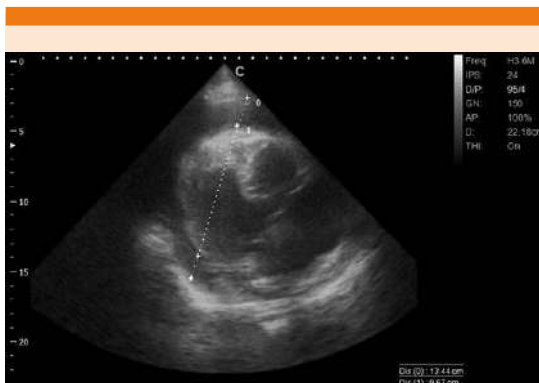


Figura 1. Electrocardiograma de ingreso.



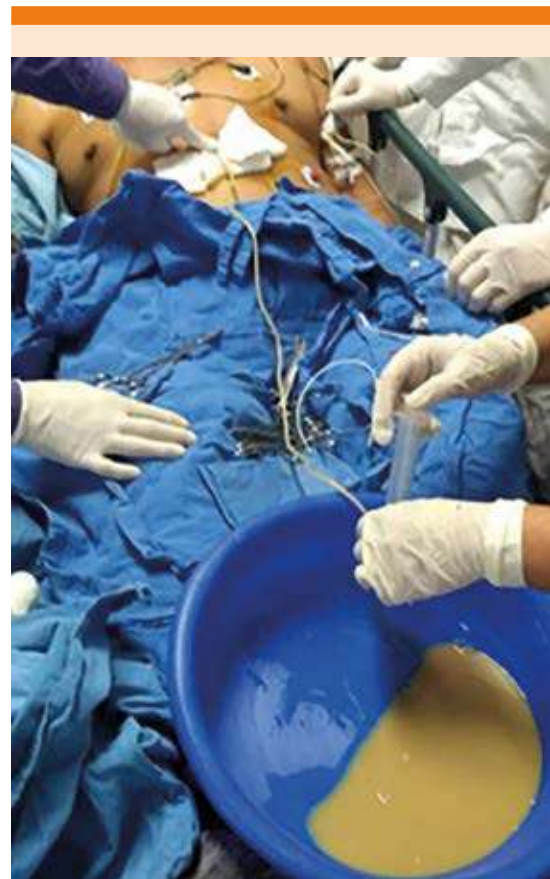**Figura 2.** Radiografía posteroanterior de tórax al ingreso con aumento de tamaño de la silueta cardíaca.

400 mL con separación de hoja anterior 19 mm y posterior 19 mm, función ventricular derecha disminuida TAPSE 11 mm, FEVI 61%, válvulas cardíacas sin alteraciones. **Figura 3**



**Figura 3.** Ecocardiografía transtorácica con derrame pericárdico 400 mL con afectación en la movilidad del ventrículo derecho.

Con los hallazgos clínicos y de gabinete se estableció el diagnóstico de taponamiento cardíaco secundario a pericarditis aguda; se realizó pericardiocentesis (**Figura 4**) de forma urgente; se extrajeron 500 mL de líquido purulento con lo que mejoró el estado hemodinámico, registrando presión arterial de 100/60 mmHg, frecuencia cardíaca 80 lpm; examen físico-químico del líquido reportó: aspecto purulento, leucocitos 86,070 cél/mm<sup>3</sup>, neutrófilos 89%, linfocitos 20%, proteínas 230 mg/dL, tinción de Gram positiva, BAAR negativa, ADA 39 U/L; el cultivo de líquido pericárdico y hemocultivos reporta-



**Figura 4.** Pericardiocentesis de emergencia por taponamiento con 500 mL de líquido purulento drenado.

ron crecimiento de *Streptococcus agalactiae*, sensible a levofloxacino, moxifloxacino con resistencia a vancomicina.

Se inició tratamiento antibiótico con levofloxacino, colchicina y ácido acetilsalicílico, el paciente ingresó a terapia intensiva de adultos donde manifestó nuevamente hipotensión sostenida, ingurgitación yugular, ruidos cardiacos abolidos e hipoxemia; se inició ventilación mecánica y vasopresor con norepinefrina e inotrópico con dobutamina, valorado por el servicio de cirugía general ya que no se contaba con cirugía cardiorádica, que realizó ventana pericárdica, drenaje y aseo quirúrgico; se encontró un pericardio engrosado, se drenaron 100 mL de material purulento, epicardio con natas fibrino-purulentas y se tomó biopsia de pericardio. El paciente reingresó a terapia intensiva con ventilación mecánica y estado de choque, manifestó taquicardia ventricular y posteriormente asistolia, se iniciaron maniobras de reanimación cardiaca sin obtener retorno a la circulación espontánea y el paciente falleció. El reporte histopatológico fue inflamación basófila del pericardio.

## DISCUSIÓN

La pericarditis purulenta es una afección rara pero fulminante, frecuentemente letal.<sup>5</sup> En las series de países occidentales, los microorganismos más frecuentes son estafilococos, estreptococos y neumococos y las lesiones asociadas predominantes son el empiema (50%) o la neumonía (33%).<sup>6</sup> En pacientes inmunodeprimidos o después de una cirugía cardiaca son más comunes *Staphylococcus aureus* (30%) y los hongos (20%).<sup>7</sup> También se han documentado microorganismos anaerobios procedentes de la orofaringe.<sup>8</sup> La infección puede ser hematogena o por propagación contigua desde el espacio retrofaríngeo, las válvulas cardiacas y el diafragma.<sup>9</sup> En términos clínicos, se manifiesta como

una grave enfermedad febril y la sepsis subyacente puede ser predominante en la enfermedad.<sup>6-9</sup> La sospecha de pericarditis purulenta es una indicación de pericardiocentesis urgente, que es diagnóstica, el líquido puede ser francamente purulento y un cociente de glucosa pericárdica: glucosa sérica bajo (media, 0.3) y recuento de glóbulos blancos en líquido pericárdico alto, con proporción importante de neutrófilos (recuento celular medio, 2.8/ $\mu$ L; el 92% neutrófilos), distingue la pericarditis purulenta de la tuberculosa (cociente de glucosa, 0.7; recuento celular, 1.7/ $\mu$ L; el 50% neutrófilos) y la neoplásica (cociente de glucosa, 0.8; recuento celular, 3.3/ $\mu$ L; el 55% neutrófilos). El líquido debe ser enviado para estudio bacteriano, fúngico y tuberculoso, con sangre para cultivos y toma de otras muestras según la manifestación clínica.<sup>10</sup> La pericarditis purulenta debe manejarse de forma agresiva, ya que la muerte es inevitable si no se trata, mientras que con un tratamiento integral se ha documentado un 85% de supervivencia tras el episodio y buen pronóstico a largo plazo.<sup>11</sup> Debe iniciarse de manera empírica un tratamiento antimicrobiano intravenoso hasta que los resultados microbiológicos estén disponibles. El drenaje es decisivo. Los derrames purulentos suelen ser muy loculados y propensos a reaccumularse rápidamente. La trombólisis intrapericárdica es un tratamiento posible en casos de derrame loculado para conseguir un drenaje adecuado antes de recurrir a la cirugía. Debe considerarse la pericardiostomía subxifoidea y el lavado de la cavidad pericárdica. Esto permite un drenaje más completo del derrame, ya que las loculaciones pueden lisarse manualmente.<sup>10,11</sup>

El taponamiento cardiaco es la compresión lenta o rápida del corazón que pone en peligro la vida, debida a la acumulación pericárdica de líquido, pus, coágulos o gas como consecuencia de inflamación, traumatismo, rotura cardiaca o disección aórtica.<sup>10,12</sup> Los signos clínicos que muestra un paciente con taponamiento

cardiaco incluyen taquicardia, hipotensión, pulso paradójico, aumento de la presión venosa yugular, ruidos cardiacos atenuados, reducción del voltaje electrocardiográfico con alternancia eléctrica y aumento de la silueta cardiaca en la radiografía de tórax en los casos de derrames de acumulación lenta. En un paciente con sospecha clínica de taponamiento cardiaco se requieren diversas herramientas diagnósticas.<sup>13</sup> El electrocardiograma puede mostrar signos de pericarditis, con voltajes QRS especialmente bajos y alternancia eléctrica. Se considera generalmente que ambos signos electrocardiográficos son una expresión del efecto de amortiguación del líquido pericárdico y corazón oscilante.<sup>10</sup> La ecocardiografía es, por sí sola, la herramienta diagnóstica más útil para identificar el derrame pericárdico y calcular su tamaño, su localización y su impacto hemodinámico. Además, la ecocardiografía se usa para guiar la pericardiocentesis con excelentes seguridad y eficacia.<sup>13</sup> El tratamiento del taponamiento cardiaco incluye el drenaje del líquido pericárdico, preferiblemente mediante pericardiocentesis con aguja, usando una guía fluoroscópica o ecocardiográfica, y debe realizarse sin demora en pacientes inestables. Como alternativa, el drenaje puede realizarse quirúrgicamente, sobre todo en algunas situaciones, como la pericarditis purulenta o en casos urgentes en los que se produce sangrado pericárdico.<sup>10,13</sup>

Por último, los principales factores de riesgo asociados con mal pronóstico incluyen fiebre alta (> 38°C o > 100.4°F), curso subagudo (síntomas que duran bastantes días sin un claro inicio agudo), evidencia de derrame pericárdico importante (es decir, espacio diastólico libre de ecos > 20 mm), taponamiento cardiaco y ausencia de respuesta al tratamiento con fármacos antiinflamatorios no esteroideos (AINEs) los primeros 7 días.<sup>10</sup>

En el caso expuesto el paciente tenía el antecedente de hospitalización por neumonía,

documentándose como factor de riesgo, ingreso al hospital con datos clínicos de taponamiento cardiaco que se corroboró posteriormente con los estudios de imagen y estado de choque de aparente origen cardiogénico, que remitió al realizar la pericardiocentesis de urgencia y drenar 500 mL de líquido purulento, mejorando la hemodinamia del paciente transitoriamente y se inició tratamiento antibiótico de amplio espectro; sin embargo, horas después manifestó nuevamente estado de choque de origen cardiogénico y séptico agregado con datos de disfunción orgánica cardiovascular, renal y metabólica sin respuesta al tratamiento quirúrgico con ventana pericárdica más debridación y farmacológico con vasopresor; finalmente, el paciente tuvo un desenlace fatal.

## CONCLUSIONES

La pericarditis purulenta ocurre en un porcentaje muy bajo de las pericarditis, la forma de diseminación es por contigüidad o vía hematogena principalmente, la forma primaria es muy poco frecuente; su forma de manifestación puede ser con síntomas como fiebre, disnea, dolor torácico o taponamiento cardiaco y posterior aparición de sepsis, como en nuestro caso, el diagnóstico y tratamiento deben establecerse de forma temprana con antibióticos de amplio espectro y drenaje pericárdico para evitar desenlaces catastróficos, como el caso comunicado.

## REFERENCIAS

1. Zipes DP. Braunwald's Hert Disease. 11ª ed. Philadelphia: Elsevier, 2019; 1662.
2. Imazio M, Gaita F. Diagnosis and treatment of pericarditis. *Heart* 2015; 101: 1159-68. doi: 10.1136/heartjnl-2014-306362.
3. Baltasar J, Valerio R. Pericarditis purulenta complicada con taponamiento cardiaco secundario a quiste hidatídico hepático abscesificado. *Rev Esp Cardiol* 2009; 62 (8): 948-949. DOI: 10.1016/S0300-8932(09)72084-6.
4. Hastbacka J, Kolho E, Pettila V. Purulent pneumococcal pericarditis: a rarity in the antibiotic era. *J Crit Care* 2002; 17 (1): 251-254. doi: 10.1053/jcrc.2002.36758.

5. Vargas A, Gómez E, Uribe A J, et al. Pericarditis purulenta: presentación de un caso y diagnóstico diferenciales. Arch Cardiol Méx 2006; 76 (1): 83-89.
6. Sagrista-Sauleda J, Barrabés JA, Permanyer-Miralda G, Soler-Soler J. Purulent pericarditis: review of a 20-year experience in a general hospital. J Am Coll Cardiol 1993; 22: 1661-1665. doi: 10.1016/0735-1097(93)90592-o.
7. Rubin RH, Moellering RC Jr. Clinical, microbiologic and therapeutic aspects of purulent pericarditis. Am J Med Sci 1975; 59: 68-78. doi: 10.1016/0002-9343(75)90323-x.
8. Brook I, Frazier EH. Microbiology of acute purulent pericarditis. A 12-year experience in a military hospital. Arch Intern Med 1996; 156: 1857-1860.
9. Goodman LJ. Purulent pericarditis. Curr Treat Options Cardiovasc Med 2000; 2: 343-50. doi: 10.1007/s11936-996-0008-8.
10. Adler Y, Charron P, Imazio M, Badano L, et al. Artículo especial Guía ESC 2015 sobre el diagnóstico y tratamiento de las enfermedades del pericardio. Rev Esp Cardiol 2015; 68 (12): 1126.e1-1126.e46. DOI: 10.1016/j.recesp.2015.10.011.
11. Imazio M, Brucato A, Mayosi BM, Derosa FG, Lestuzzi C, Macor A, Trincherò R, Spodick DH, Adler Y. Medical therapy of pericardial diseases: part I: idiopathic and infectious pericarditis. J Cardiovasc Med (Hagerstown) 2010; 11: 712-722. doi: 10.2459/JCM.0b013e3283340b97.
12. Dejar-Fadel W, Ramírez S, Flores M. Pericarditis purulenta, un caso exitoso. Rev Med Hosp Gen Méx 2013; 76 (4): 195-199.
13. Gabier M. Cardiac tamponade secondary to purulent pericarditis diagnosed with the aid of emergency department ultrasound. Am J Emerg Med 2017; 35 (8): 1212.e1-1212.e3. doi: 10.1016/j.ajem.2017.04.068.

#### AVISO PARA LOS AUTORES

*Medicina Interna de México* tiene una nueva plataforma de gestión para envío de artículos. En: [www.revisionporpares.com/index.php/MIM/login](http://www.revisionporpares.com/index.php/MIM/login) podrá inscribirse en nuestra base de datos administrada por el sistema *Open Journal Systems* (OJS) que ofrece las siguientes ventajas para los autores:

- Subir sus artículos directamente al sistema.
- Conocer, en cualquier momento, el estado de los artículos enviados, es decir, si ya fueron asignados a un revisor, aceptados con o sin cambios, o rechazados.
- Participar en el proceso editorial corrigiendo y modificando sus artículos hasta su aceptación final.