

<https://doi.org/10.24245/mim.v38i1.3731>

Trombosis asociada con catéter central: una mirada general

Thrombosis associated to central catheter: a general view.

Lina María Martínez-Sánchez,¹ Laura Herrera-Almanza,² Mabel Dahiana Roldán-Tabares,² Juan Diego Villegas-Alzate,² Mariana Roldán-Isaza²

Resumen

El uso de catéter venoso central es muy frecuente en pacientes hospitalizados y ambulatorios para la infusión de líquidos, hemoderivados, antibióticos y agentes de quimioterapia; sin embargo, la trombosis es una complicación relativamente frecuente relacionada con el uso de catéter venoso central; su incidencia varía significativamente en la bibliografía médica según el tipo y la ubicación, la duración, el tipo de pacientes y la modalidad de diagnóstico. Existen factores de riesgo que incrementan la probabilidad de trombosis asociada con el catéter. Algunos se deben a las características intrínsecas del paciente, ligadas a alteraciones genéticas o moleculares y otros a factores extrínsecos, como la localización y el tipo de catéter. La manifestación clínica de la trombosis depende de la localización y el tamaño del trombo, muchos de estos casos son asintomáticos y detectados de manera incidental. La trombosis asociada con el catéter puede llevar a complicaciones mortales, como la embolia pulmonar, por lo que la profilaxis anticoagulante sigue siendo una decisión trascendental en estos pacientes luego de evaluar los riesgos de trombosis y hemorragia.

PALABRAS CLAVE: Trombosis; catéter venoso central; factores de riesgo; trastornos de la coagulación; embolia pulmonar.

Abstract

The use of central venous catheter is very frequent in hospitalized and ambulatory patients for infusion of fluids, blood products, antibiotics and chemotherapy agents; however, thrombosis is a frequent complication related to the use of central venous catheter, its incidence varies significantly in the medical literature according to the type and location, duration, type of patients and diagnostic modality. There are risk factors that increase the probability of presenting thrombosis associated with the catheter. Some may be due to the intrinsic characteristics of the patient, linked to genetic or molecular alterations and others due to extrinsic factors, such as the location and type of catheter. The clinical presentation of thrombosis depends on the location and size of the thrombus, many of these cases are asymptomatic and detected incidentally. Catheter-associated thrombosis can lead to fatal complications such as pulmonary embolism, so the use of anticoagulant prophylaxis remains a transcendental decision in these patients after evaluating the risks of thrombosis and bleeding.

KEYWORDS: Thrombosis; Central venous catheter; Risk factors; Coagulation disorders; Pulmonary embolism.

¹Bacterióloga, Especialista en Hematología, Magister en Educación.

²Estudiante de Medicina. Universidad Pontificia Bolivariana, Medellín, Colombia.

Recibido: 2 de diciembre 2019

Aceptado: 7 de mayo 2020

Correspondencia

Lina María Martínez Sánchez
linam.martinez@upb.edu.co

Este artículo debe citarse como: Martínez-Sánchez LM, Herrera-Almanza L, Roldán-Tabares MD, Villegas-Alzate JD, Roldán-Isaza M. Trombosis asociada con catéter central: una mirada general. Med Int Méx 2022; 38 (1): 109-120.

ANTECEDENTES

El uso de catéter venoso central es frecuente en distintos servicios de cuidado, como los servicios de hospitalización, urgencias, cuidado intensivo, oncología, cirugía, entre otros; se utilizan en más del 25% de los pacientes hospitalizados en unidades de cuidados no intensivos y en muchos pacientes ambulatorios para la infusión de líquidos, hemoderivados, antibióticos y agentes de quimioterapia, convirtiéndose en componentes indispensables para el tratamiento de pacientes con cáncer y aquellos sometidos a hemodiálisis, alimentación parenteral, plasmaféresis o administración de ciertos medicamentos.¹

Desafortunadamente, el uso de catéter venoso central se asocia con muchas complicaciones, lo que aumenta la morbilidad del paciente y pueden ser potencialmente mortales. La trombosis es una complicación relativamente frecuente relacionada con el uso de catéter venoso central que, además, puede conducir a embolia pulmonar, trombosis venosa profunda recurrente, síndrome postrombótico y sepsis.^{2,3} La aparición del trombo mural que conduce a una trombosis oclusiva se relaciona con la lesión del vaso causada por la inserción del catéter, estasis venosa causada por un catéter permanente, el movimiento continuo del catéter dentro de la vena y la hipercoagulabilidad.³ Estas complicaciones son importantes porque no solo dificultan e interrumpen el tratamiento, sino que también aumentan el costo, la estancia hospitalaria, la morbilidad y la mortalidad.^{4,5}

El diagnóstico de la trombosis asociada con el catéter puede tener consecuencias importantes para los pacientes y poner al clínico frente a importantes dilemas de manejo, como la decisión de mantener o eliminar el catéter, el tipo de tratamiento y la duración de la anticoagulación.³

Se llevó a cabo una revisión de la bibliografía, usando inglés y español como idiomas de búsqueda; se seleccionaron 56 artículos de los que se extrajo la información para la construcción de este manuscrito. El principal objetivo consistió en realizar una revisión concisa y sencilla de la trombosis asociada con el uso de catéteres.

EPIDEMIOLOGÍA

La presencia de un catéter venoso es quizá la causa más común de trombosis venosa profunda en las extremidades superiores.² Aunque en los últimos veinte años el uso de catéter venoso central ha aumentado, el riesgo de trombosis asociada con éste ha disminuido; fenómeno que puede estar relacionado con el uso de catéteres menos trombogénicos y mejores técnicas de inserción.⁶ Pese a esto, las tasas de trombosis asociadas con el catéter varían significativamente en la bibliografía médica según el tipo y la ubicación del catéter venoso central, la duración, el tipo de pacientes y la modalidad de diagnóstico.³ De hecho, la incidencia de trombosis asociada con catéter sintomática después de la inserción de un catéter central periférico es mayor entre los pacientes con cáncer en comparación con los pacientes sin cáncer.^{3,7} La duración media desde la inserción del catéter hasta el diagnóstico de la trombosis es de 10 días y la gran mayoría ocurrirá en los primeros 100 días posteriores a la inserción.^{3,8}

La incidencia de trombosis asociada con el catéter se ha estimado en 0.4 a 1.0 por 10,000 personas; sin embargo, esta incidencia es muy variable pues se ha reportado del 0.6 al 50% según se detecten trombosis sintomáticas o se haga una búsqueda activa con métodos radiológicos.^{9,10,11} Se estima que entre el 59 y el 86% de las trombosis son asintomáticas, lo que hace que varíe de manera significativa la tasa de trombosis reportada en la bibliografía, tanto en la población adulta como pediátrica.¹¹ Aunque

la mayoría de los casos de trombosis asociada con el catéter central asintomáticos siguen siendo subclínicos, la trombosis venosa profunda sintomática ocurre en 1 al 5% de los pacientes con este tipo de catéteres.¹²

La mayor parte de las trombosis asociadas con el catéter se producen en las extremidades superiores donde se insertan la mayoría de los catéteres venosos centrales. En general, la trombosis asociada con el catéter representa aproximadamente el 70% de todas las trombosis venosas profundas de extremidades superiores y el 10% de todos los tromboembolismos venosos.^{3,13} La presencia de catéter venoso central es el factor de riesgo más importante de trombosis venosa profunda en niños, al menos el 85% de la trombosis venosa profunda se relaciona con el catéter venoso central y casi todas las muertes relacionadas con trombosis venosa profunda se asocian con éstos.^{14,15}

FISIOPATOLOGÍA Y FACTORES DE RIESGO (INTRÍNSECOS Y EXTRÍNSECOS)

La trombosis asociada con el catéter venoso central consiste en la formación de un trombo mural formado a partir del catéter que se va expandiendo hacia la luz hasta generar su disminución u oclusión completa. Esto se debe a que durante el momento de la inserción del catéter se genera un vaina de fibrina alrededor del mismo, que puede ocasionar su mal funcionamiento, facilitar infecciones y otras complicaciones, como la trombosis mural.¹⁶

Su fisiopatología está estrechamente relacionada con la conocida tríada de Virchow, podría explicarse según el contexto de esta manera: ocurre daño endotelial mediado por la inserción del catéter, por lo que posteriormente se da un estado de estasis venosa generado por la presencia del catéter y de otras características, como la infusión de fluidos (quimioterapias, medicamentos

viscosos, nutrición parenteral total, etc.) o la falta de movimiento de las extremidades. Por último, ocurre un estado de hipercoagulabilidad que está mediado por el estado clínico en el que se encuentre el paciente al momento de la inserción del catéter; sepsis, malignidades, inflamación o trombofilias son ejemplos de esto. La suma de estos factores contribuye con la generación de trombosis.¹⁷ **Figura 1**

Existen factores de riesgo que incrementan la probabilidad de trombosis asociada con el catéter. Algunos pueden ser dados por las características intrínsecas del paciente, es decir, relacionados con el estado clínico, los antecedentes patológicos o los medicamentos que consume; ejemplo de estos estados de hipercoagulabilidad pueden ser: sepsis, enfermedades críticas, malignidades, insuficiencia renal, antecedente de tromboembolismo venoso, consumo de medicamentos como la talidomida y las trombofilias.¹⁷ También puede haber factores extrínsecos como la localización del catéter y el tipo de catéter venoso central, que son factibles de ser modificados y, al

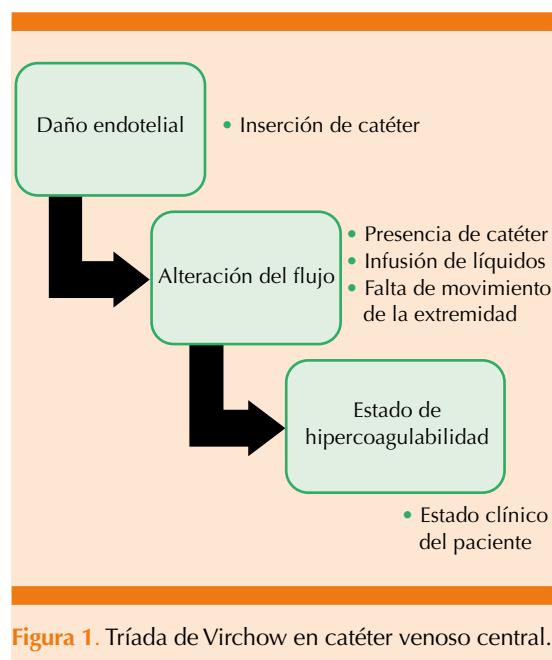


Figura 1. Tríada de Virchow en catéter venoso central.

tenerse en cuenta en la práctica clínica, pueden reducir el riesgo de trombosis.¹⁷

El estudio de Vivanco y su grupo, cuyo objetivo era determinar la incidencia, factores de riesgo de trombosis y las obstrucciones asociadas con el catéter venoso central, reportó otros factores relacionados con trombosis, como el tamaño del catéter y el número de intentos de colocación.¹¹ A su vez, concluyeron que existía asociación entre la nutrición parenteral y el número de las luces del catéter en la generación de trombosis. La nutrición parenteral se categoriza como riesgo porque se cree que posibilita la formación del trombo gracias a la activación de un factor procoagulante que induce la cascada de coagulación.¹¹ En cuanto al sitio de inserción del catéter se encontró que la vía femoral representa un factor de riesgo de trombosis, ya que fue la vía utilizada en 9 de los 10 pacientes que tuvieron trombosis.¹¹ Además, aproximadamente del 59 al 86% de éstas no genera manifestaciones clínicas, sobre todo si es un catéter de localización femoral.¹¹ Esto último produce una variación de la tasa de trombosis que se observa en la bibliografía.

Según el estudio prospectivo sin distribución al azar, realizado por Bonizzoli y colaboradores, se ha encontrado relación con trombosis respecto al tamaño del catéter, se observaron mayores tasas de incidencia de esta complicación en pacientes que salieron de cuidados críticos con catéter central con inserción periférica con respecto a los que tenían catéter venoso central.¹⁸ El estudio de Trerotola y colaboradores, que tenía como objetivo evaluar los resultados que se obtenían de pacientes que recibían un catéter central con inserción periférica de triple luz, debió ser suspendido por las altas tasas de trombosis asociadas con catéter (58% de la población evaluada, el 20% de los casos eran sintomáticos y el resto asintomáticos).¹⁹ Estos hallazgos pueden sugerir que, al incrementar

el diámetro de la luz del catéter, aumenta el riesgo de trombosis con los catéteres centrales con inserción periférica y tal vez apoye la idea del uso de catéter venoso central en su lugar, cuando en el catéter a utilizar se requiera más de dos luces. Por esto se recomienda que cuando sea necesario el uso del catéter central con inserción periférica, se consideren factores de riesgo modificables, como la relación entre el catéter y la vena, permitiendo el uso de un catéter de luz más pequeña en una vena de diámetro mayor y tener presente su potencial protrombótico.¹⁷

Por su parte, el estudio realizado por Duarte y su grupo reportó a las estancias hospitalarias prolongadas y la permanencia del catéter en el cuerpo como otros factores de riesgo que aumentan la incidencia de trombosis de manera significativa.¹⁶ La duración de la cateterización es uno de los factores que aún está en discusión debido a las controversias y disparidades que se encuentran entre los diferentes autores; mientras unos comentan que los primeros cuatro días de cateterización son los de mayor riesgo de trombosis, otros mencionan una relación con respecto a la duración.¹¹

Otro aspecto que puede considerarse factor de riesgo de trombosis es tener diagnóstico de una enfermedad oncológica. Además, el cáncer se considera por sí solo factor de riesgo de enfermedades tromboembólicas ya que conlleva un estado de hipercoagulabilidad, el incremento de los pacientes con cáncer en curso de tratamiento y el aumento de accesos venosos permanentes pueden considerarse posibles causas de trombosis de las extremidades superiores y probable fuente de embolización.^{17,20} Sin embargo, parece ser evidente que, debido a la mejoría de los materiales y técnicas de instrumentación vascular, se han reducido los casos de trombosis y embolias pulmonares sintomáticas.²¹

En cuanto a las pruebas de coagulación, diversos estudios muestran que el acortamiento del tiempo de tromboplastina parcial activada se refleja en el incremento de la incidencia y reincidencia de eventos tromboembólicos, lo que se explica por la hipercoagulabilidad, que se debe al aumento de los valores de fibrinógeno y de los factores de coagulación II, VIII, IX y XI. En el estudio de Calderero y su grupo se evidenció la asociación entre el acortamiento del tiempo de protrombina con la aparición de eventos trombóticos; sin embargo, son muy pocos los datos en la bibliografía, por tanto, debe investigarse más en el tema para poder realizar conclusiones al respecto.²¹

En neonatos, entre los factores de riesgo encontramos que algunos estudios sugieren que la edad gestacional (especialmente cuando son pequeños para la edad gestacional (PEG)) y el peso al nacer son factores importantes que pueden contribuir a la aparición de trombosis. Los neonatos prematuros, además de su edad y la gravedad de la enfermedad por la que se les coloca el catéter, están predispuestos a padecer trombosis, ya que tienen deficiencia de proteínas inhibitoras y coagulantes, que aumentan paulatinamente al rango inferior de las de un adulto a los 6 meses de edad. Otro aspecto que puede aumentar el riesgo es que los neonatos pequeños para la edad gestacional necesitan el acceso venoso central por más tiempo, acompañados de la policitemia relativa. Por otra parte, los grandes para la edad gestacional son más propensos a sufrir asfíxia perinatal en quienes, en combinación con el poco equilibrio hemostático, también se incrementa la probabilidad de padecer estos eventos. Por último, la permanencia del catéter por más de 6 días, la aplicación de hemoderivados a las infusiones por catéteres venosos umbilicales y el catéter venoso umbilical mal posicionado también contribuyen a generar trombosis.²²

MECANISMOS MOLECULARES DE LA TROMBOSIS

Las plaquetas activadas son los componentes celulares clave de la trombosis, siendo la causa más frecuente de muerte y discapacidad en el mundo. Éstas son activadas por la combinación de agonistas endógenos que desencadenan la agregación plaquetaria y la formación de trombos patológicos.²³

La trombina es el activador más potente de las plaquetas humanas y es la principal proteasa de la hemostasia secundaria que funciona a través de los receptores activados por proteasa (PAR) que están acoplados a proteínas G.^{23,24,25} Dos de estos receptores son PAR1 y PAR4 que son expresados por las plaquetas, ambos considerados blancos terapéuticos de fármacos antitrombóticos, por ejemplo, ya existe un inhibidor de PAR1 aprobado para uso clínico y un inhibidor de PAR4 está en prueba.²⁴

El PAR1 es el receptor de trombina de alta afinidad que responde de manera más sensible y rápida a la trombina en comparación con el PAR4 como resultado de un dominio de unión a la trombina en la PAR1 que está ausente en la PAR4.^{24,25} Una clave en la diferenciación entre PAR1 y PAR4 es la cinética de señalización de los dos receptores y el efecto que esto tiene en la regulación de la función plaquetaria; específicamente el PAR4 que contiene una secuencia aniónica corriente abajo del sitio de escisión de la trombina que sirve para prolongar la interacción trombina-receptor.²⁴ La inhibición del PAR4, pero no del PAR1, deteriora la función plaquetaria procoagulante, que disminuye la generación de trombina y la formación de fibrina durante la formación de trombos humanos.²⁴

Muchos estudios han demostrado que los polimorfismos del gen que codifica el inhibidor del activador del plasminógeno-1 (PAI) pueden

tener un papel importante en la aparición de trombosis, puesto que participa en el sistema fibrinolítico y se encuentra en equilibrio con el activador tisular del plasminógeno (t-PA) en la hemostasia.²⁶

Después de una infección o lesión tisular se da la activación simultánea de la respuesta inflamatoria y la hemostática como un mecanismo de defensa que involucra un complejo sistema multicelular que incluye plaquetas, leucocitos y una serie de células presentadoras de antígenos,²⁷ además, algunos componentes humorales de la inmunidad innata que incluyen cascadas de proteasas altamente integradas, sistemas de complemento, coagulación, fibrinólisis y quinina de contacto. La trombosis puede describirse como una respuesta hemostática exagerada, que lleva a la formación de un coágulo de sangre oclusivo que obstruye el flujo de sangre a través del sistema circulatorio.²⁷

Durante la inflamación aguda, los neutrófilos circulantes se ubican a lo largo de las vénulas poscapilares para migrar a través de las uniones de células endoteliales y alcanzar los tejidos lesionados o infectados, a medida que activan selectinas y quimiocinas para provocar el arresto. Los agonistas como la trombina movilizan la P-selectina de los cuerpos de Weibel-Palade que son gránulos de almacenamiento que tienen las células del endotelio y liberan factor de von Willebrand cumpliendo un papel fundamental en la trombosis y la inflamación.²⁸

Asimismo, los neutrófilos, para cumplir con su función inmunitaria, contienen sustancias microbicidas que cuando se activan generan altas concentraciones de especies reactivas de oxígeno. Con la finalidad de defensa, estas células, al ser activadas crean redes, generadas a partir de la expulsión de su contenido nuclear, capaces de atrapar microorganismos y generar su muerte llamadas trampas extracelulares de

neutrófilos (NET); para tal proceso es fundamental la expresión de PAD4. A pesar de que la finalidad de las NET es atrapar microorganismos, estas redes también pueden unirse a plaquetas y eritrocitos, a su vez, tienen la capacidad de inactivar el inhibidor del factor tisular, lo que conlleva al aumento de la coagulación.²⁹ Cada uno de los componentes del contenido nuclear de los neutrófilos presentes en las NET tiene una acción sobre el sistema de coagulación.

Cuadro 1

En reposo las células endoteliales impiden la adhesión y activación de las plaquetas produciendo potentes antagonistas de las plaquetas, como la enzima de eliminación de ATP/ADP CD39/Ecto ADPasa10, la prostaciclina (PGI2) y el óxido nítrico (NO), que mantienen la homeostasia endotelial a través de otros mecanismos. El NO minimiza el reclutamiento de leucocitos en la pared del vaso al reducir la expresión de P-selectina en la superficie endotelial, disminuyendo la expresión de quimiocinas y reduciendo la transcripción de moléculas de adhesión, como E-selectina, VCAM-1 e ICAM-1. PGI2 disminuye la inflamación al reducir la adhesión de leucocitos, la activación y la extravasación.²⁷

Cuadro 1. Efecto de los componentes de las trampas extracelulares de neutrófilos en la coagulación²⁹

Componentes del NET	Efecto en el sistema de coagulación
ARN	Unión al factor XII y XI
ADN	Activación del factor XII
Histonas	Activación plaquetaria Incremento de trombina Vacuolización de células endoteliales y epiteliales
Nucleosomas intactos	Aumentan el depósito de fibrina
Serina proteasa	Inactivación el inhibidor del factor tisular

MANIFESTACIÓN CLÍNICA

La manifestación clínica de la trombosis tiende a ser variable.^{30,31} Los signos y síntomas dependen de la localización y el tamaño del trombo.^{30,32} Muchos de los casos de trombosis son asintomáticos y detectados de manera incidental.³³

El signo más común puede ser la pérdida de la permeabilidad del catéter.³⁴ Otros signos pueden incluir los cambios en el color o edema de la extremidad o área afectada, además de otras manifestaciones relacionadas con tromboflebitis superficial.³⁵

La trombosis sintomática de la vena cava inferior típicamente se manifiesta como edema de las extremidades inferiores y del hemicuerpo inferior, muy similar al espectro de la trombosis venosa profunda.³⁶ Sin embargo, la manifestación clínica de la trombosis por debajo de la vena cava inferior puede variar desde un hallazgo radiológico incidental en un paciente asintomático hasta la afectación hemodinámica grave y colapso cardiovascular. La trombosis de la vena cava superior, en cambio, puede causar un síndrome de vena cava superior que resulta en la obstrucción del drenaje venoso de la cabeza, el cuello y el torso, lo que causa una constelación de síntomas, como hinchazón del brazo, cuello y cabeza y distensión venosa.³⁷ Asimismo, la trombosis de este vaso puede producir quilotórax.^{38,39}

Por otro lado, la trombosis de la vena porta derivada de los catéteres umbilicales puede resultar en hipertensión portal; sin embargo, la mayor parte de las trombosis asociadas con el catéter umbilical tienden a ser asintomáticas.^{32,40} Cuando se trata de trombosis del catéter arterial umbilical, los pacientes pueden manifestar isquemia severa o disfunción orgánica, y, según la localización del trombo, también puede haber signos que incluyen frialdad, escasa perfusión,

palidez de los dedos del pie, extremidades o glúteos.^{41,42} Esta trombosis también puede mimetizar una coartación de aorta severa debido a la hipertensión que pueden provocar.⁴²

La trombosis de la aurícula derecha puede provocar una trombosis intracardiaca sintomática que se caracteriza por soplo, insuficiencia cardiaca o sepsis persistente, así como también disfunción del catéter.⁴³

El síndrome posttrombótico es un trastorno caracterizado por edema y viabilidad alterada del tejido subcutáneo de una extremidad.^{44,45} Esta afección es causada por válvulas incompetentes, lo que resulta en un flujo de sangre dirigido desde las venas periféricas a las profundas; sin embargo, ésta aparece solo en el 1% de los neonatos.^{44,45} Los pacientes manifiestan típicamente edema, dolor, cambios en la coloración de la piel, aumento en la circunferencia de la extremidad, existencia de vasos colaterales y varicosidades, entre otros.⁴⁶

DIAGNÓSTICO

El diagnóstico y el tratamiento de la trombosis asociada con catéter son similares a los de la trombosis venosa profunda, se describen a continuación.⁴⁷

Estudios en sangre

Es fundamental la sospecha clínica y que haya factores de riesgo; sin embargo, aunque ningún estudio de laboratorio confirma o descarta un fenómeno tromboembólico, el estudio hematológico, como las concentraciones de dímero D, el conteo plaquetario y marcadores inflamatorios como conteo leucocitario o proteína C reactiva (PCR), pueden ser de gran ayuda para el clínico.³⁶ Por ejemplo, valores de dímero D mayores de 500 mg/mL suele ser muy sensibles pero poco específicos. Por su parte, en los neonatos

la trombosis frecuentemente se acompaña de trombocitopenia.³⁰ **Cuadro 2**

En los pacientes con factores de riesgo de trombofilia los exámenes iniciales deberán incluir también antitrombina, proteína S libre, resistencia a la proteína C activada, anticuerpos IgG anticardiolipinas, anticoagulante lúpico, concentraciones de homocisteína y tiempo de protrombina (TP); sin embargo, estos estudios tienen un valor mínimo en los neonatos ya que la principal causa de trombosis es la existencia de un catéter central.^{32,36,48} La sospecha de púrpura fulminante en el neonato, que se manifiesta con equimosis, trombosis venosa y arterial extensa, debe incluir la dosificación de proteína C o S para lo cual debe analizarse una muestra de plasma citratado.⁴⁹ **Cuadro 3**

Estudio de imagen

El examen de ultrasonido Doppler es la prueba de imagen de elección para confirmar la trombosis en la mayoría de los casos.^{30,32} Las ventajas de esta técnica son que no es invasiva, no requiere exposición a radiación ionizante y puede realizarse al lado de la cama. La angiografía de contraste es el patrón de referencia; sin embargo, rara vez se utiliza debido a su naturaleza invasiva.^{31,36} La precisión de la ecografía puede reducirse por la presencia de un catéter debido

Cuadro 2. Comportamiento de los parámetros de laboratorio generales^{30,36}

Parámetro	Comportamiento
Dímero D	↑
Conteo plaquetario	↓
Recuento leucocitario	↑
PCR	↑
VSG	↑

PCR: proteína C reactiva; VSG: velocidad de sedimentación globular; ↑: aumenta; ↓: disminuye.

Cuadro 3. Alteraciones en parámetros de laboratorio compatibles con trombofilia^{36,58,59}

Parámetro	Comportamiento	Frecuencia
Antitrombina	↓↓	Rara
Anticoagulante lúpico	Presente	Rara
Resistencia a la proteína C	Presente	Frecuente
Anticardiolipina IgG	Presente	Rara
Proteína S libre	↓↓	Rara
Concentraciones de homocisteína	↑	Rara
Mutación del gen de protrombina (PTFII)	Presente: ↑ concentraciones de protrombina	Frecuente

↓↓: déficit; ↑: aumento.

a que los signos ecográficos de trombosis son difíciles de evaluar y la interpretación también puede estar limitada por la baja presión del pulso en recién nacidos prematuros y enfermos.^{30,32,43}

PREVENCIÓN Y TRATAMIENTO

En cuanto a la prevención de trombosis asociada con el catéter venoso central, es importante tener presente el sitio de inserción del catéter, el diámetro del mismo y demás factores de riesgo extrínsecos que se comentaron previamente.¹⁷ Asimismo, debe realizarse anticoagulación profiláctica solo en los pacientes con alto riesgo de trombosis y poco riesgo de sangrado.⁵⁰

Por otro lado, hoy día el ultrasonido en tiempo real revolucionó la inserción del catéter venoso central al proporcionar la visualización de la vena deseada y las estructuras circundantes antes y durante la inserción de la aguja.^{51,52} Hernández y su grupo encontraron, como ya se ha descrito, alta prevalencia de complicaciones, en especial mala colocación de los catéteres venosos centrales y mostraron que la cateterización guiada por ultrasonografía aumenta el porcentaje de éxito y reduce el número de complicaciones asociadas

y, por consiguiente, las consecuencias fatales y los costos asociados.⁵²

Gracias al descubrimiento de diversos mecanismos fisiopatológicos implicados en este proceso se han identificado varios blancos terapéuticos útiles en la prevención de la trombosis.²³ Por ejemplo, el receptor activado por proteasa (PAR4) se requiere para la función procoagulante de las plaquetas durante la formación del trombo, se sugiere que su inhibición es un blanco potencial para la prevención de la trombosis arterial.

El vorapaxar recibió la aprobación de la FDA para la prevención de eventos trombóticos en pacientes con antecedentes de infarto de miocardio o enfermedad arterial periférica.^{23,25} Sin embargo, en combinación con otros antiplaquetarios, como la aspirina y el clopidogrel, se asoció con aumento significativo de tasas de hemorragia intracraneal, especialmente en pacientes con antecedente de accidente cerebrovascular u otros factores predisponentes.²³

La trombosis venosa profunda asintomática asociada con catéter se ha relacionado con embolia pulmonar incluyendo un embolismo fatal, por este motivo la profilaxis anticoagulante tiene el potencial de prevenir acontecimientos tromboembólicos.⁵³ La decisión de indicar profilaxis anticoagulante sigue siendo un juicio clínico basado en los riesgos estimados de tromboembolismo y hemorragia mayor en cada paciente.⁵³

Los niños que se someten a procedimientos invasivos, como la cateterización cardiaca, pueden sufrir complicaciones arteriales a causa del catéter insertado. Se estima que aproximadamente 1 de cada 5 a 10 pacientes sufren trombosis y, por tanto, requieren tratamiento adicional con heparina.⁵⁴

La heparina tiene una vida media muy corta y reversibilidad inmediata en caso de emergencia,

lo que hace que sea adecuada para pacientes en condiciones críticas que requieren anticoagulación, o para pacientes que se someten a procedimientos como cateterización cardiaca, su efecto anticoagulante se ejerce principalmente por catalización de la trombina e inactivación del factor X activado.⁵⁴

Detener la progresión del trombo y evitar una mayor propagación, embolización o ambas, con la estabilidad de coágulos y reducción de la inflamación local es el objetivo inicial de la terapia, los sistemas fibrinolíticos endógenos descomponen el material de coágulo existente, mientras que la anticoagulación evita la formación de coágulos adicionales, a largo plazo se busca la prevención de la recurrencia y las complicaciones crónicas.⁵⁵

En un estudio realizado por Reiter y su grupo, enfocado solo en niños críticamente enfermos, admitidos en una unidad pediátrica durante un periodo de 9 meses, eran sometidos a un escaneo dúplex semanal para identificar una trombosis venosa profunda y solo un paciente tuvo una exploración positiva, concluyendo que la incidencia de trombosis venosa profunda era demasiado rara para apoyar las estrategias de rutina para la detección y prevención; sin embargo, en estudios más recientes se ha determinado que el diagnóstico de trombosis venosa profunda en los niños ha aumentado significativamente y que los adolescentes y los niños con trastornos subyacentes están en mayor riesgo.⁵⁶

Una vez que el paciente ha manifestado la trombosis es de vital importancia proporcionarle tratamiento sintomático, disminuir el riesgo de embolización y garantizar, de ser necesario, el acceso venoso; de igual forma, para elegir el mejor tratamiento para cada paciente debe identificarse la manifestación clínica de cada uno de ellos.⁵⁷ **Cuadro 4**

Cuadro 4. Tratamiento según las manifestaciones clínicas más comunes

Manifestación clínica	Tratamiento
Asintomático	- Controvertido: se desconoce la tasa de embolizaciones y complicaciones relacionadas
Flebitis	- Interrumpir infusión y extraer catéter - Elevación de la extremidad - Compresas tibias o frías - AINEs orales - Anticoagulación solo en caso de riesgo de TVP
Trombosis venosa profunda	- Anticoagulación - Mayor riesgo de embolizar - Terapia fibrinolítica para pacientes con síntomas severos de menos de 14 días, sin riesgo de sangrado y buen pronóstico a largo plazo.

AINEs: antiinflamatorios no esteroideos; TVP: trombosis venosa profunda.

CONCLUSIONES

El uso de catéter venoso central es frecuente en los servicios de cuidado, como son los servicios de hospitalización, urgencias, cuidado intensivo, oncología, cirugía, entre otros; puesto que son indispensables para el tratamiento de algunos pacientes. Sin embargo, conlleva el riesgo de generar al paciente complicaciones que incrementan costos, la estancia hospitalaria, la morbilidad y la mortalidad. Una de ellas es la trombosis, que, a su vez, puede producir embolia pulmonar, trombosis venosa profunda recurrente, síndrome posttrombótico y sepsis. Las cifras de incidencia varían en la bibliografía médica según el tipo y la ubicación del catéter venoso central, la duración, el tipo de pacientes y otros factores de riesgo. Las manifestaciones clínicas varían según la localización del trombo y el tamaño de éste; en muchos casos los pacientes pueden estar totalmente asintomáticos, por tanto, es de vital importancia la sospecha clínica de esta complicación. Gracias al descubrimiento de los factores de riesgo asociados y los mecanismos fisiopatológicos de la trombosis, se ha podido desarrollar e identificar diferentes blancos terapéuticos que ayudan a prevenir y tratar adecuadamente esta complicación, disminuyendo así la morbilidad y mortalidad que puede generar.

REFERENCIAS

1. Geerts W. Central venous catheter-related thrombosis. *Hematology Am Soc Hematol Educ Program* 2014; 2014 (1): 306-311. doi: 10.1182/asheducation-2014.1.306.
2. Grant JD, Stevens SM, Woller SC, Lee EW, Kee ST, Liu DM, et al. Diagnosis and management of upper extremity deep-vein thrombosis in adults. *Thromb Haemost* 2012; 108 (6): 1097-1108. doi: 10.1160/TH12-05-0352.
3. Baumann Kreuziger L, Jaffray J, Carrier M. Epidemiology, diagnosis, prevention and treatment of catheter-related thrombosis in children and adults. *Thromb Res* 2017; 157: 64-71. doi: 10.1016/j.thromres.2017.07.002.
4. Chopra V, Anand S, Krein SL, Chenoweth C, Saint S. Bloodstream infection, venous thrombosis, and peripherally inserted central catheters: reappraising the evidence. *Am J Med* 2012; 125 (8): 733-741. doi: 10.1016/j.amjmed.2012.04.010.
5. Chopra V, Anand S, Hickner A, Buist M, Rogers MA, Saint S, et al. Risk of venous thromboembolism associated with peripherally inserted central catheters: a systematic review and meta-analysis. *Lancet* 2013; 382 (9889): 311-325. doi: 10.1016/S0140-6736(13)60592-9.
6. Akl EA, Vasireddi SR, Gunukula S, Yosucio VE, Barba M, Sperati F, et al. Anticoagulation for patients with cancer and central venous catheters. *Cochrane Database Syst Rev* 2011; 4: CD006468. doi: 10.1002/14651858.CD006468.pub6.
7. Evans RS, Sharp JH, Linford LH, Lloyd JF, Tripp JS, Jones JP, et al. Risk of symptomatic DVT associated with peripherally inserted central catheters. *Chest* 2010; 138 (4): 803-810. doi: 10.1378/chest.10-0154.
8. Saber W, Moua T, Williams EC, Verso M, Agnelli G, Couban S, et al. Risk factors for catheter-related thrombosis (CRT) in cancer patients: a patient-level data (IPD) meta-analysis

- of clinical trials and prospective studies. *J Thromb Haemost* 2011; 9 (2): 312-9. doi: 10.1111/j.1538-7836.2010.04126.x.
9. Rajasekhar A, Streiff MB. How I treat central venous access device-related upper extremity deep vein thrombosis. *Blood* 2017; 129 (20): 2727-2736. doi: 10.1182/blood-2016-08-693671.
 10. Linnemann B, Lindhoff-Last E. Risk factors, management and primary prevention of thrombotic complications related to the use of central venous catheters. *Vasa* 2012; 41 (5): 319-332. <https://doi.org/10.1024/0301-1526/a000217>.
 11. Vivanco Allende A, Rey Galán C, Rodríguez de la Rúa MV, Alvarez García F, Medina Villanueva A, Concha Torre A, et al. Thrombosis and obstruction associated with central venous lines. Incidence and risk factors. *An Pediatr (Barc)* 2013; 79 (3): 136-141. doi: 10.1016/j.anpedi.2012.10.004.
 12. Lamontagne F, McIntyre L, Dodek P, Heels-Ansdell D, Meade M, Pemberton J, et al. Nonleg venous thrombosis in critically ill adults: a nested prospective cohort study. *JAMA Intern Med* 2014; 174 (5): 689-696. doi: 10.1001/jamainternmed.2014.169.
 13. Kucher N. Clinical practice. Deep-vein thrombosis of the upper extremities. *N Engl J Med* 2011; 364 (9): 861-9. doi: 10.1056/NEJMc1008740.
 14. Monagle P, Chan AKC, Goldenberg NA, Ichord RN, Journeycake JM, Nowak-Göttl U, et al. Antithrombotic therapy in neonates and children: Antithrombotic Therapy and Prevention of Thrombosis, 9th ed: American College of Chest Physicians Evidence-Based Clinical Practice Guidelines. *Chest* 2012; 141 (2 Suppl): e737S-e801S. doi: 10.1378/chest.11-2308.
 15. Vidal E, Sharathkumar A, Glover J, Faustino EV. Central venous catheter-related thrombosis and thromboprophylaxis in children: a systematic review and meta-analysis. *J Thromb Haemost* 2014; 12 (7): 1096-1109. doi: 10.1111/jth.12598.
 16. Duarte M, Batista J, Arbo A. Trombosis asociada a catéter venoso central: reporte de caso. *Rev Inst Med Trop* 2010; 5 (1): 34-37.
 17. Wall C, Moore J, Thachil J. Catheter-related thrombosis: A practical approach. *J Intensive Care Soc* 2016; 17 (2): 160-167. doi: 10.1177/1751143715618683.
 18. Bonizzoli M, Batacchi S, Cianchi G, Zagli G, Lapi F, Tucci V. Peripherally inserted central venous catheters and central venous catheters related thrombosis in post-critical patients. *Intensive Care Med* 2011; 37 (2): 284-289. doi: 10.1007/s00134-010-2043-x.
 19. Trerotola SO, Stavropoulos SW, Mondschein JJ, Patel AA, Fishman N, Fuchs B, et al. Triple-lumen peripherally inserted central catheter in patients in the critical care unit: prospective evaluation. *Radiology* 2010; 256 (1): 312-320. doi: 10.1148/radiol.10091860.
 20. Iglesias Reya L, Fernández Pérez I, Barbagelata López C, Rivera Gallego A. Trombosis venosa asociada a catéter venoso central en pacientes con cáncer. *Med Clin (Barc)* 2015; 144 (Supl 1): 41-43. DOI: 10.1016/S0025-7753(15)30018-X.
 21. Calderero-Aragón V, de Gregorio-Ariza MA, Pazo-Cid R, Puértolas-Hernández T, Lostalé-Latorre F, Artal-Cortés A, et al. Heparinas de bajo peso molecular en la profilaxis de episodios tromboembólicos en pacientes con cáncer portadores de catéter venoso central. *Med Clin (Barc)* 2009; 133 (10): 365-370. <http://dx.doi.org/10.1016/j.medcli.2009.05.015>.
 22. Park CK, Paes BA, Nagel K, Chan AK, Murthy P; The Thrombosis and Hemostasis in Newborns (THiN) Group. Neonatal central venous catheter thrombosis: diagnosis, management, and outcome. *Blood Coagul Fibrinolysis* 2014; 25: 97-106. doi: 10.1097/MBC.0b013e328364f9b0.
 23. French SL, Arthur JF, Lee H, Nesbitt WS, Andrews RK, Gardiner EE, et al. Inhibition of protease-activated receptor 4 impairs platelet procoagulant activity during thrombus formation in human blood. *J Thromb Haemost* 2016; 14 (8): 1642-1654. doi: 10.1111/jth.13293.
 24. French SL, Thalmann C, Bray PF, Macdonald LE, Murphy AJ, Sleeman MW, et al. A function-blocking PAR4 antibody is markedly antithrombotic in the face of a hyperreactive PAR4 variant. *Blood Adv* 2018; 2 (11): 1283-1293. doi: 10.1182/bloodadvances.2017015552.
 25. Lin YC, Ko YC, Hung SC, Lin YT, Lee JH, Tsai JY, et al. Selective inhibition of PAR4 (protease-activated receptor 4)-mediated platelet activation by a synthetic nonanticoagulant heparin analog. *Arterioscler Thromb Vasc Biol* 2019; 19: 118311758. doi: 10.1161/ATVBAHA.118.311758.
 26. Erkal B, Kalayci Yigin A, Palanduz S, Dasdemir S, Seven M. The effect of PAI-1 gene variants and PAI-1 plasma levels on development of thrombophilia in patients with Klinefelter syndrome. *Am J Mens Health* 2018; 12 (6): 2152-2156. doi: 10.1177/1557988318801158.
 27. Jackson SP, Darbousset R, Schoenwaelder SM. Thromboinflammation: challenges of therapeutically targeting coagulation and other host defense mechanisms. *Blood* 2019; 133 (9): 906-918. doi: 10.1182/blood-2018-11-882993.
 28. Setiadi H, Yago T, Liu Z, McEver RP. Endothelial signaling by neutrophil-released oncostatin M enhances P-selectin-dependent inflammation and thrombosis. *Blood Adv* 2019; 3 (2): 168-183. doi: 10.1182/bloodadvances.2018026294.
 29. Martinod K, Wagner DD. Thrombosis: tangled up in NETs. *Blood* 2014; 123 (18): 2768-2776. doi: 10.1182/blood-2013-10-463646.
 30. Sellitto M, Messina F. Central venous catheterization and thrombosis in newborns: update on diagnosis and management. *J Matern Fetal Neonatal Med* 2012; 25 (S4): 26-28. <http://dx.doi.org/10.3109/14767058.2012.714974>.
 31. Wu J, Mu D. Vascular catheter-related complications in newborns: Vascular catheter-related complications in newborns. *J Paediatr Child Health* 2012; 48 (2): E91-5. doi: 10.1111/j.1440-1754.2010.01934.x.
 32. Haddad H, Lee KS, Higgins A, McMillian D, Price V, El-Naggar W. Routine surveillance ultrasound for the management of central venous catheters in neonates. *J Pediatr* 2014; 164 (1): 118-122. doi: 10.1016/j.jpeds.2013.08.048.

33. Roy M, Turner-Gomes S, Gill G, Way C, Mernagh J, Schmidt B. Accuracy of Doppler echocardiography for the diagnosis of thrombosis associated with umbilical venous catheters. *J Pediatr* 2002; 140 (1): 131-134. doi: 10.1067/mpd.2002.119591.
34. Saracco P, Bagna R, Gentilomo C, Magarotto M, Viano A, Magnetti F, et al. Clinical data of neonatal systemic thrombosis. *J Pediatr* 2016; 171: 60-6.e1. doi: 10.1016/j.jpeds.2015.12.035.
35. Fallouh N, McGuirk HM, Flanders SA, Chopra V. Peripherally inserted central catheter-associated deep vein thrombosis: a narrative review. *Am J Med* 2015; 128 (7): 722-738. doi: 10.1016/j.amjmed.2015.01.027.
36. McAree B, O'Donnell M, Fitzmaurice G, Reid J, Spence R, Lee B. Inferior vena cava thrombosis: A review of current practice. *Vasc Med* 2013; 18 (1): 32-43. doi: 10.1177/1358863X12471967.
37. Rachapalli V, Boucher L-M. Superior vena cava syndrome: role of the interventionalist. *Can Assoc Radiol J* 2014; 65 (2): 168-176. doi: 10.1016/j.carj.2012.09.003.
38. Kramer SS, Taylor GA, Garfinkel DJ, Simmons MA. Lethal chylothoraces due to superior vena caval thrombosis in infants. *AJR Am J Roentgenol* 1981; 137 (3): 559-563.
39. Engum SA, Rescorla FJ, West KW, Scherer LR, Grosfeld JL. The use of pleuroperitoneal shunts in the management of persistent chylothorax in infants. *J Pediatr Surg* 1999; 34 (2): 286-290. doi: 10.1016/s0022-3468(99)90192-6.
40. Chawla YK, Bodh V. Portal vein thrombosis. *J Clin Exp Hepatol* 2015; 5 (1): 22-40. doi: 10.1016/j.jceh.2014.12.008.
41. Shilling C, Walsh C, Downey P, Mooney E. Umbilical artery thrombosis is a rare but clinically important finding: A series of 7 cases with clinical outcomes. *Pediatr Dev Pathol* 2014; 17 (2): 89-93. doi: 10.2350/13-11-1407-OA.1.
42. Ergaz Z, Simanovsky N, Rozovsky K, Leil SA, Ofek-Shlomai N, Revel-Vilk S, et al. Clinical outcome of umbilical artery catheter-related thrombosis—a cohort study. *J Perinatol* 2012; 32 (12): 933-940. <https://doi.org/10.1038/jp.2012.4>
43. Andrew ME, Monagle P, deVeber G, Chan AK. Thromboembolic disease and antithrombotic therapy in newborns. *Hematology Am Soc Hematol Educ Program* 2001; 358-374. doi: 10.1182/asheducation-2001.1.358.
44. Rizzi M, Goldenberg N, Bonduel M, Revel-Vilk S, Amankwah E, Albisetti M. Catheter-related arterial thrombosis in neonates and children: a systematic review. *Thromb Haemost* 2018; 118 (6): 1058-1066.
45. Avila ML, Pullenayegum E, Williams S, Yue N, Krol P, Brandão LR. Postthrombotic syndrome and other outcomes of lower extremity deep vein thrombosis in children. *Blood* 2016; 128 (14): 1862-1869. doi: 10.1182/blood-2016-03-704585.
46. Sol JJ, Knoester H, de Neef M, Smets AMJB, Betlem A, van Ommen CH. Chronic complications after femoral central venous catheter-related thrombosis in critically ill children. *J Pediatr Hematol Oncol* 2015; 37 (6): 462-467. doi: 10.1097/MPH.0000000000000370.
47. Sanford RA, Kroll MH. Cancer-associated thrombosis. En: Kantarjian HM, Wolff RA, editores. *The MD Anderson Manual of Medical Oncology*, 3rd ed. [Internet]. New York, NY: McGraw-Hill Medical; 2016.
48. Turebylu R, Salis R, Erbe R, Martin D, Lakshminrusimha S, Ryan RM. Genetic prothrombotic mutations are common in neonates but are not associated with umbilical catheter-associated thrombosis. *J Perinatol* 2007; 27 (8): 490-495. doi: 10.1038/sj.jp.7211786.
49. Price VE, Ledingham DL, Krümpel A, Chan AK. Diagnosis and management of neonatal purpura fulminans. *Semin Fetal Neonatal Med* 2011; 16 (6): 318-322. doi: 10.1016/j.siny.2011.07.009.
50. Kahn SR, Lim W, Dunn AS, Cushman M, et al. Prevention of VTE in nonsurgical patients: Antithrombotic Therapy and Prevention of Thrombosis, 9th ed: American College of Chest Physicians Evidence-Based Clinical Practice Guidelines. *Chest* 2012; 141: e195S. doi: 10.1378/chest.11-2296.
51. Brass P, Hellmich M, Kolodziej L, Schick G, Smith AF. Ultrasound guidance versus anatomical landmarks for subclavian or femoral vein catheterization. *Cochrane Database Syst Rev* 2015; 1 (1). doi: 10.1002/14651858.CD011447.
52. Hernández-Castañeda B, Peña-Pérez CA. Efecto del uso de ultrasonido en tiempo real en la inserción del catéter venoso central. *Med Int Méx* 2017; 33 (3): 323-334.
53. Kirkpatrick A, Rathbun S, Whitsett T, Raskob G. Prevention of central venous catheter-associated thrombosis: a meta-analysis. *Am J Med* 2007; 120 (10): 901.e1-13. doi: 10.1016/j.amjmed.2007.05.010.
54. Avila ML, Shah PS, Brandão LR. Different unfractionated heparin doses for preventing arterial thrombosis in children undergoing cardiac catheterization. *Cochrane Database Syst Rev* 2014; 3: CD010196. doi: 10.1002/14651858.CD010196.pub3.
55. Mahajerin A, Betensky M, Goldenberg NA. Thrombosis in children: approach to anatomic risks, thrombophilia, prevention, and treatment. *Hematol Oncol Clin North Am* 2019; 33 (3): 439-453. doi: 10.1016/j.hoc.2019.01.009.
56. Reiter PD, Wathen B, Valuck RJ, Dobyns EL. Thrombosis risk factor assessment and implications for prevention in critically ill children. *Pediatr Crit Care Med* 2012; 13 (4): 381-386. doi: 10.1097/PCC.0b013e31823893f5.
57. Zehnder JM. Catheter-related upper extremity venous thrombosis. Post TW, ed. *UpToDate*. Waltham, MA: UpToDate Inc. <https://www.uptodate.com> (Accessed on May 18, 2019).
58. Johnson NV, Khor B, Van Cott EM. Advances in laboratory testing for thrombophilia. *Am J Hematol* 2012; 87 (Suppl 1): S108-12. doi: 10.1002/ajh.23186.
59. Linnemann B, Hart C. Laboratory diagnostics in thrombophilia. *Hamostaseologie* 2019; 39 (1): 49-61. doi: 10.1055/s-0039-1677840.